

□ 원 저 □

한국내 성인에서의 선천성 기관지 식도루

인제 대학교 의과대학 내과학교실 *울산대학교 의과대학 호흡기내과학교실

염호기, 최수전, 김동순*

= Abstract =

Congenital Bronchoesophageal Fistula of Adult in Korea

Ho Kee Yum, M.D., Soo Jeon Choi, M.D., Dong Soon Kim, M.D.*

Department of Internal Medicine, College of Medicine, Inje University, Seoul, Korea

*Department of Internal Medicine, Asan Medical Center, Seoul, Korea

Background : Congenital bronchoesophageal fistula(BEF) presented in adult life is a rare disorder and has characteristic clinical findings such as paroxysmal cough after water ingestion and recurrent respiratory infections. It usually manifested recurrent pneumonia and chronic cough with purulent phlegm which was mis- or under-diagnosed as chronic bronchitis, bronchiectasis or lung abscess so forth.

Methods : We reviewed retrospectively 13 cases of congenital BEF in adult of Paik Hospital, College of Medicine, Inje University including 22 cases of congenital BEF previously reported in literature of Korea from 1979 through 1995.

Results : The mean age at diagnosis was 40.2 ± 14.3 . There was no difference in sex ratio(Male : Female 18 : 17). The most common symptom was cough(91.4%), followed by chronic sputum(74.3), hemoptysis(25.7), and paroxysmal nocturnal cough at specific position(20%). Twenty one of 31 patients who were able to review have the most specific sign, Ono's sign presented as paroxysmal cough after liquid ingestion. By classification of Braimbridge-Keith, Fourteen(45.1%) of 31 patients were group I (associated with esophageal diverticulum), 15(48.4%) were group II (simple fistula), and group III and IV was one case in each. The opening of fistula confined to right lower lobe in 26(76.5%), left lower lobe in 6(17.6%), and left main bronchus in 2(5.9%) cases.

Conclusion : Congenital bronchoesophageal fistula is uncommon disorder which has characteristic histories and specific symptoms such as chronic and recurrent lower respiratory infections, and paroxysmal cough after liquid ingestion. Medical attention and careful history should be done in patients who have localized recurrent lower respiratory infections in right lower lobe.

Key words : Bronchoesophageal fistula, Adult, Congenital

This work was supported by Grant from Inje University, 1995

서 론

선천성 기관지 식도루는 식도폐쇄를 동반하거나 혹은 동반하지 않거나 간에 1세 미만의 유아에서 조기에 발견되는 것이 보통이나 성인에서도 드물게 발견되어 보고된다. 성인의 경우는 식도폐쇄를 동반하지 않는 경우에 속하며 성인에 이르기까지 만성 기침, 반복되는 폐렴이나 화농성 객담의 만성적인 배출 등과 함께 수분 혹은 음식 섭취와 연관되어 발작적인 기침을 호소하는 것이 매우 특징적이다.¹⁾ 그러나 성인에서의 기관지식도루는 이에 대한 인식 부족으로 인하여 단순히 재발성 폐렴이나 만성 기관지염, 기관지확장증 등으로 오인되어 장기간 치료받는 경우가 많아 이의 조기 진단과 치료가 중요하겠다. 이에 저자 등은 일찍이 기관지식도루가 누관이 있음에도 불구하고 성인에서 늦게 발견되는 기관지식도루의 임상적인 특징을 국내 문헌상 보고된 22예와^{2~12)} 함께 저자 등이 경험하였던 13예를 포함하여 질병경과 및 진단, 치료 등에 대한 후향적인 분석을 통하여 향후 성인에서의 기관지식도루의 조기 발견과 치료에 대한 방향을 제시 하고자 하였다.

연구대상 및 방법

국내 문헌보고상 1979년부터 1995년 10월까지 문헌 조사를 통하여 1979년 '김' 등의 1예를 포함하여 성인에서의 선천성 기관지식도루라고 정의 할 수 있었던 22예와 저자 등이 경험하였던 13예를 포함하였다^{2~12)} (Table 1).

선천성 기관지 식도루의 진단 기준은 1961년 Brunner등이 주장한 첫째, 식도주위나 누공주위에 염증소견이나 악성 종양의 침윤이 없어야하고 둘째, 누공주위 임파선에 유착이나 침윤이 없어야하며, 셋째, 누공은 식도의 정상 편평상피세포로 되어 있어야 하는 것 등의 3가지 조건을 만족하고 1970년 Karasawa 등이 주장한 어릴 때부터 반복적인 폐렴이나 물을 먹고난뒤 발작적인 기침을 하는 것과 폐격리증 등이 있는 것도 참고로 하였다.^{13~15)}

Table 1. Demographic data of subjects

Total number of cases	35 cases
Cases in literature	22 cases
Meal age at diagnosis(years)	40.2 ± 14.3
Gender(male : female)	18 : 17

결 과

진단당시 대상환자의 평균연령은 40.2 ± 14.3세 였으나 13세부터 60세까지 다양하게 나타났으며 60세 이후에 발견되는 경우도 4예(11.4%) 있었다. 남녀 성비는 18 : 17이었다(Table 1). 선천성 기관지식도루의 임상양상은 기침(91.4%), 객담(74.3%), 객혈(25.7%), 환자의 체위에 따른 야간성 발작성 기침(20%), 전흉부동통(11.4%)등의 순이었으며 의외로 식도 게실로 인한 구토 혹은 토혈도 3예(8.6%)에서 관찰되었다(Table 2). 기침의 경우 수분을 섭취한 후 발생하는 전형적인 Ono씨 징후를 보인 경우는 병력 기록을 확인 할 수 있었던 31예중 21예(67.7%)에서 보여 전예에서 이러한 증상이 나타나지는 않았지만 이러한 증상이 있으면 기관지식도루를 의심해 보아야 할 것이다. 가장 흔한 이학적소견은 이환 부위의 수포음이 78.3%에서 관찰되었다.

환자가 선천성 기관지식도루로 진단되기전 진단으로 기관지확장증이 45.7%로 가장 많았고 폐렴이 32%, 만성기관지염 23%, 폐농양 13%, 폐결핵 7%등의 순이었다(Table 3).

선천성 기관지 식도루의 Braimbridge-Keith 분류에 의한 유형을 확인 할 수 있었던 31예 중 제 1형인 식도게실을 동반한 경우가 14예(45.1%), 단순루관인 제 2형이 15예(48.4%), 기관지낭종을 동반한 제 3형과 폐격리증을 동반한 경우가 각각 1예(3.2%)씩이었다(Fig. 1).

최초 임상증상의 시작연령은 20.5 ± 18.5년 이었고, 표준편차가 매우 큰 것으로 보아 다양한 연령에서의 증상이 시작됨을 알 수 있었다. 또한 환자의 대부

Table 2. Clinical manifestations of subjects

clinical manifestation	patients(%)
cough	32(91.4)
crackles	27(78.3)
sputum	26(74.3)
Ono's sign	21(67.7)
hemoptysis	9(25.7)
paroxysmal nocturnal cough	
at specific position	7(20.0)
substernal chest pain	4(11.4)
hematemesis or vomiting	3(8.6)
fever	3(8.6)

Table 3. Previous diagnosis of congenital bronchoesophageal fistula in adult(34 cases*)

Previous diagnosis	patients(%)
Bronchiectasis	16(45.7)
Pneumonia	11(31.5)
Chronic bronchitis	8(22.9)
Lung abscess	4(12.9)
Tuberculosis	2(6.5)
others(hematemesis)	2(6.5)

*Previous diagnosis of one case was not described in original article.

분이 오랜 기간 반복적인 폐렴이나 기관지염 및 기관지 확장증 등의 증상이 반복되었는데 이러한 증상의 지속 기간은 20.9 ± 14.3 년으로 증상이 시작된 후 수년에 서부터 20년까지 유병기간의 차이가 심하였다. 진단 당시 나이와 증상의 지속기간과의 상관관계를 보면 증상이 비교적 어릴 때부터 시작되어 증상의 지속기간과 진단당시 나이가 거의 일치하는 집단이 있었고, 진단된 나이와 상관없이 증상이 시작된 후 비교적 조기에 확진이 된 경우와 주로 40세 이상의 나이에서 10년 내지 20년 정도의 일정기간 증상이 지속된 후 진단된 경우로 나눌 수 있었다(Fig. 2).

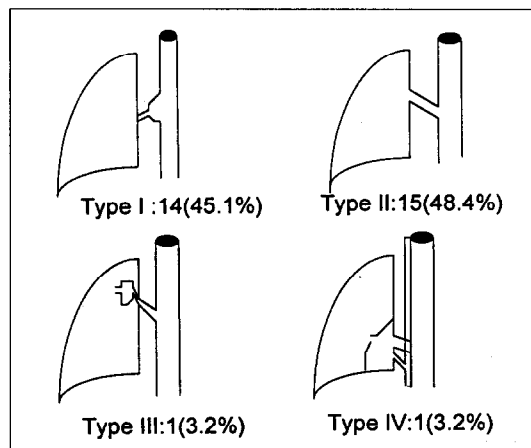


Fig. 1. Incidence of bronchoesophageal fistula according to subtype of Braimbridge-Keith

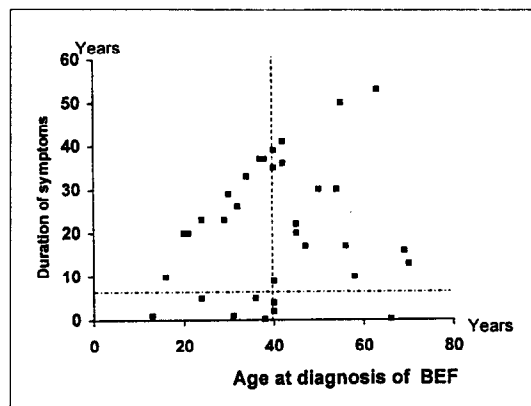


Fig. 2. Relationship between age at diagnosis of bronchoesophageal fistula and duration of symptoms

진단방법은 31예에서 술전 식도 조영술에 의한 기관지식도루를 확인하였고 기관지확장증 수술중 확인된 경우³⁾와 기관지 및 식도 내시경적 진단만 하였던 경우^{4, 12)}가 각각 2예씩 있었다. 기관지식도루의 기관지쪽 개구부위는 우하엽이 26예(76.5%)로 가장 많았고 좌측하엽이 17.6% 좌측 주기관지가 6%였다(Table 4). 대부분의 환자가 수술적 치료를 실시하였는데 폐엽절제술이 17예(50.0%)로 가장 많았고 이

Table 4. Bronchial communication of congenital BEF in adult.(n=34*)

Bronchial communication	patients (%)
Right lower lobe	26 (76.5)
Left lower lobe	6 (17.6)
Left main	2 (5.9)

*Opening site of one case was not described in original article

Table 5. Surgical treatment of congenital BEF in adult (n=34*)

Operation	patients (%)
Simple fistulectomy	4 (11.8)
Segmentectomy	4 (11.8)
Lobectomy	17 (50.0)
Bilobectomy	5 (14.7)
Pneumonectomy	4 (11.8)

*One case refused surgical treatment.

엽절제술, 구역절제술, 단순루관절제술, 전폐절제술등이었다. 식도쪽 개구부위는 중부식도가 78%였으며 하부식도가 22%를 차지하였으며 제 1형의 경우는 6예에서 식도개설 절제술을 같이 실시하였다(Table 5).

고 찰

선천성 기관지식도루는 기도와 식도가 계통발생학적으로 같은 구조에서 기원하기 때문에 선천적으로 발생학적 분리가 완전히 되지 않아 기형적인 기관과 식도 혹은 기관지와 식도간에 교통이 이루어진다¹¹⁾. 대부분의 기관지식도루는 유아기에서 식도폐쇄와 더불어 나타나게되고 식도폐쇄가 없는 경우는 기관지식도루가 있는 경우 만성적인 증상을 나타내는 성인에서의 기관지식도루가 나타나게 된다. 이러한 성인에서의 기관지식도루는 1696년 Gipson등이 처음 보고한 이래 1965년 Braimbridge등이 3예를 발표하면서 이전까지 보고된 20예를 포함하여 그 유형과 임상양상

등을 정리하여 현재까지 여러 보고에서 인용되고 있다. 이후에도 간헐적인 보고가 있어 왔으며 1979년 이래 75예정도만 문헌보고 되었다.

성인에서의 선천성 기관지식도루의 임상양상은 수분 섭취후 발작적인 기침을 하는 매우 특징적인 임상양상(Ono's sign)을 보이게 된다. Brainbridge등은 약 65%에서 이러한 증상을 보였다고 하였고 본 연구에서도 환자의 68%에서 이러한 특징적인 임상양상을 보였다¹⁾. 이러한 임상양상 때문에 Bekoe등은 40세 이후에 증상이 나타난 경우는 3년 이내에 진단이 되었다고 보고 하였다¹⁰⁾.

이밖에도 반복적인 기침과 화농성 객담 그리고 객담에서 음식 찌꺼기가 나온다는지, 흉골하 동통통이 있고 이러한 증상은 개인에 따라 다르지만 어릴때부터 시작하는 경우가 있고 성인이 되어서 증상이 시작되는 경우가 있다. 증상의 기간도 짧게는 수개월동안 지속되는 경우도 있지만 대개는 수년에서 수십년간 반복되는 특징을 갖고 있으며 대부분의 환자들이 반복적인 폐렴이나 만성 기관지염, 기관지확장증, 폐농양 등으로 치료 한 경험이 수차례 있다. 하지만 연하곤란등의 식도 폐쇄의 증상을 나타내지는 않으며 만일 이러한 증상이 있으면 오히려 악성종양을 의심해야한다¹⁶⁻¹⁸⁾.

누공의 부위 또한 우하엽이 다른 곳에 비하여 2~3배 높게 나타나는데 저자의 결과에서도 우하엽이 다른 곳보다 월등히 많아 특히 우하엽에 국한되어 기관지확장증이나 반복되는 폐렴이 있을 때 선천성 기관지식도루를 의심해보아야 하겠다.

성인에서의 선천성 기관지식도루는 Braimbridge 등에 의한 4가지 유형으로 분류된다. 제 1형은 누공의 끝에 염증을 동반한 넓은 목을 가진 식도개설을 동반한 형과 제 2형은 구엽 혹은 분엽 기관지와 식도의 단순 누공이 있는 경우와 제 3형은 기관지낭종을 동반한 누공이며 제 4형은 폐격리증을 동반한 경우로 정의하였다. 각각의 발생빈도는 각각 14%, 48%, 32%, 5%로 단순누공이 있는 제 2형이 가장 많다고 하였다¹⁾. 그러나 본 연구에서는 제 2형이 48.4%로 가장 많았으나 제 1형도 45.1%로 주로 제 1형과

제 2형이 대부분을 차지하였다.

선천성 기관지식도루 환자가 성인이 되기까지 만성 호흡기 증상이 반복되지만 진단이 늦어지거나 증상이 없는 이유로는 첫째, 누공내에 막성 구조물이 있거나 점막 주름등에 의하여 부분적이거나 혹은 완전한 폐쇄가 있다가 성인이 되면서 이러한 막이나 주름의 파열로 인하거나 둘째, 식도쪽 개구부위 가까이 식도 점막 주름이 있어 누공을 막게 되거나 셋째, 정상적인 식도 유동운동에 의하여 식도쪽 개구부위가 막히고 혹은 누공의 방향이 기도쪽으로 상향위치에 있기 때문이며 넷째, 증상이 있는 경우에 있어 기관지의 누공의 개구부위가 주로 주기관지 하부에 있어 분엽이나 구엽에만 영향을 주어 만성적인 호흡기증상에 대하여 환자가 적응하기 때문이라고 하였다²⁰⁾.

진단은 식도 조영술을 하는 것이 가장 표준화된 검사방법이고 진단율도 가장 높다. 일반적인 barium으로 식도촬영을 할 경우 기도로 넘어가 폐렴등을 일으킬 가능성이 있어 thin barium 이나 diatrizoate sodium(hypaque), iodized oil(Lipiodol)등을 사용하는 것이 추천된다. 그러나 기관지 식도루가 있어도 식도 촬영상 누공을 확인 할 수 없는 경우도 있어 이럴 경우 식도를 통하여 내시경을 하고 누공을 확인하지 못하면 Methylene blue등과 같은 색소를 삼키게 하고 기관지경으로 색소의 누출을 관찰함으로써 누공의 존재와 기관지측 교통부위를 확인할 수도 있다. 단순 흉부 방사선 촬영은 폐병변을 알아내는 데는 도움이 되지만 누공의 여부는 알 수 없었고, 흉부 전산화 단층 촬영은 유아에서는 누공의 확인이 가능할 수 있지만 성인에서는 누공의 확인이 어렵다^{19, 20)}.

선천성 기관지식도루의 치료에 있어 외과적 절제에 대한 반론은 없다. 누공이 매우 적은 경우 자연 치료 가능성이 없지는 않지만 기대하기는 어렵고 대개는 외과적인 치료가 주종을 이룬다. 내시경적인 치료로 누공의 크기가 3mm이하인 경우에 silver nitrate or sodium hydroxide 등으로 유착시키는 방법과 Stainless coil을 집어넣는 방법이 시도되었으나 성적이 좋지 못하다. 외과적인 수술의 방법은 이환 기간이 짧거

나 폐의 합병증이 거의 없는 경우 단순 누공절제술만 하여도 무방하고 만일 폐의 합병증이 병발되어 있는 경우에 있어서는 구엽혹은 분엽 절제술을 시행할 수 있겠고 폐의 병변이 심한 경우 전폐절제술이 요구되기도 한다. 외과적 절제시 수술의 범위를 결정하는데 있어 기관지 내시경소견이 유용할 수 있다. 기관지 내시경상 기관지 식도루의 누공을 통한 식도 내용물(산성의 위액을 포함하여)이 오랜기간 반복적으로 기관지에 폭로되어 그 결과 기관지벽의 만성염증과 반흔 조직을 남겨 이를 확인하여 폐엽 절제술의 범위를 정하는 것이 수술후 절제폐엽의 문합실패로 인하여 기관지늑막루 혹은 농흉 등의 합병증을 줄이는데 유용하리라 보고된다. 외과적인 절제술이 가능한 경우 예후는 매우 양호하다. 질환의 특성상 대부분이 외과 의사에 의하여 보고되었고 때로는 기관지 확장증등으로 수술시 우연히 발견된 경우도 있어 내과의사로서의 관심과 세밀한 병력관찰이 필요할 것이다^{21, 22)}.

요 약

연구배경 :

선천성 기관지 식도루는 1세 미만의 유아에서 조기에 발견되는 것이 보통이나 성인에서도 드물게 발견되며, 성인의 경우는 식도폐쇄를 동반하지 않는 경우에 속하며 만성 기침, 반복되는 폐렴이나 화농성 객담의 만성적인 배출등과 함께 수분 혹은 음식 섭취와 연관되어 발작적인 기침을 호소하는 특징이 있다. 그러나 단순히 재발성 폐렴이나 만성 기관지염, 기관지확장증 등으로 오인되어 장기간 치료받는 경우가 많아 이의 조기 진단과 치료가 중요하겠다.

방 법 :

1979년부터 1995년까지 저자 등이 경험하였던 13예와 국내 문헌보고상 22예를 포함하여 질병경과 및 진단, 치료등에 대한 후향적인 분석을 실시 하였다.

결 과 :

진단당시 대상환자의 평균연령은 40.2 ± 14.3 세, 남녀 성비는 18 : 17였다. 임상양상은 기침(91.4%),

수포음(78.3%), 객담(74.3%), 객혈(25.7%), 환자의 체위에 따른 야간성 발작성 기침(20%), 전흉부 동통(11.4%), 식도 게실로 인한 구토와 토혈이 3예(8.6%)로 관찰되었다. 수분을 섭취한 후 발생하는 전형적인 Ono 징후를 보인 경우는 병력 기록이 된 31예중 21예(67.7%)였다. 최초 임상증상의 시작연령은 20.5 ± 18.5 년 이었고, 이러한 증상의 지속 기간은 20.9 ± 14.3 년이었다. 선천성 기관지식도루로 진단되기전 진단으로 기관지확장증이 45.7%로 가장 많았고 폐렴이 31.5%, 만성기관지염 23%, 폐농양 13%, 폐결핵 7% 등의 순이었다. Braimbridge-Keith 분류에 의한 유형을 확인 할 수 있었던 31예중 제 1형이 14예(45.1%), 제 2형이 15예(48.4%), 제 3형과 제 4형이 각각 1예(3.2%)씩 이었다. 기관지식도루의 기관지쪽 개구부위는 우하엽이 26예(76.5%), 좌측하엽이 17.6% 좌측 주기관지가 6%였다. 치료는 폐엽절제술이 17예(50.0%), 구역절제술 4예(11.8%), 단순루관절제술 4예(11.8%), 전폐절제술 4예(11.8%)였다. 식도쪽 개구부위는 중부식도가 78%, 하부식도가 22%였다.

결 론 :

성인에서의 선천성 기관지 식도루는 반복되는 호흡기 증상을 동반하고 수분섭취후 발작적인 기침을 하는 특징을 갖고 있어 단순히 우하엽 폐의 고질적인 기관지 확장증이나 반복적인 폐렴 혹은 폐농양등으로 간과 될 수 있어 주의를 요하며 이런경우 원인질환을 의심하여 조기진단 및 치료가 가능하도록 호흡기 내과 의사의 관심이 요망된다.

참 고 문 헌

1. Braimbridge MV, Keith HI : Oesophago-bronchial fistula in the adult. Thorax 20 : 226, 1965
2. 김자익, 노준량 : 선천성 기관지 식도루. 대한 흉부외과학회지 12 : 110, 1979
3. 김주현 : 성인에서 발견된 식도-기관지루 수술 치험. 대한흉부외과학회지 16 : 381, 1983
4. 허 용, 강경훈, 문경훈, 김병열, 이정호, 유희성, 손진희, 박효숙 : 성인의 선천성 식도기관지루 6례보고. 대한흉부외과학회지 21 : 594, 1988
5. 공현우, 김원곤, 조규석, 박주철, 유세영 : 기관지식도루를 동반한 내염형 폐격리증. 대한흉부외과학회지. 22 : 151, 1989
6. 정언섭, 김창수, 정종화, 박성달, 이재성, 조성래, 김송명, 이성행 : 성인의 선천성 식도-기관지루. 대한흉부외과학회지. 22 : 880, 1989
7. 표현인, 신호승, 김병주, 박희철, 홍기우 : 성인의 선천성 식도-기관지루. 대한흉부외과학회지 24 : 824, 1991
8. 허 진, 장봉현, 이종태, 김규태 : 선천성 식도기관지루. 대한흉부외과학회지 25 : 194, 1992
9. 양성린, 엄순환, 김남혁, 노중기, 이철세 : 성인의 선천성 기관지-식도루. 대한흉부외과학회지 25 : 1432, 1992
10. 임창영, 최수전, 이봉춘, 김동순, 전우기, 김정숙, 이신영, 오상준, 광영태, 김창호 : 성인에서 발견된 선천성 식도기관지루 5예. 결핵및 호흡기질환 40 : 52, 1993
11. 김병린, 오태윤, 장운하 : 성인의 선천성 식도기관지루. 대한흉부외과학회지 28 : 431, 1995
12. 이용훈, 최필조, 우종수 : 성인의 선천성 식도기관지루 3례보고. 대한흉부외과학회지 28 : 525, 1995
13. Brunner A : Oesophago-bronchioli fistula. Munchen Med Wochenschr 103 : 2128, 1961
14. Risher WH, Arensman RM, Ochsner JL : Congenital bronchoesophageal fistula. Ann Thorac Surg 49 : 500, 1990
15. Karasawa K : Congenital esophago-bronchial fistula in the adult. J Japanese Assoc Thorac Surg. 18 : 51, 1970
16. Bekoe S, Magovern GJ, Lievler GA, Park SB, Cushing WJ : Congenital bronchoesophageal fis-

- tula in the adult. *Chest* **66** : 201, 1974
17. Becker RM, Lesperance R, Despas P, Wilson JAS : Congenital esophagobronchial fistula in a 62 year old woman. *Chest* **69** : 110, 1976
 18. Osinowo O, Harley HRS, Janigan D : Congenital broncho-oesophageal fistula in the adult. *Thorax* **38** : 138, 1983
 19. Shimada T, Abo S, Kitamura M, Hashimoto M, Shikama T, Kimura Y : A case of congenital esophago-bronchial fistula communicated between esophageal diverticulum and left main bronchus in the adult-A review of 47 cases in the japanese literature. *J Japanese Assoc Thorac Surg* **40** : 138, 1992
 20. Pany GW, Juma A, Kussek JE : Broncho-oesophageal fistula treated effectively without surgical resection. *Thorax* **48** : 189, 1993
 21. Miller GE : Bronchoesophageal fistula associated with esophageal diverticulum. *Canadian J Surg* **4** : 317, 1961
 22. Weissberg D, kaufman M : Bronchoesophageal fistula in adults : congenital or acquired? *J Thorac Cardiovasc Surg* **99** : 756, 1990
-