

## 림프구 우위성 삼출성 늑막액의 진단에 있어서의 경피적 늑막 침 생검의 역할

서울대학교 의과대학 내과학교실 및 폐 연구소

임재준, 김우진, 유철규, 김영환, 한성구, 심영수

= Abstract =

### The Role of Percutaneous Pleural Needle Biopsy in the Diagnosis of Lymphocyte Dominant Pleural Effusion

Jae-Joon Yim, MD., Woo Jin Kim, MD., Chul Gyu Yoo, MD., Young Whan Kim, MD.,  
Sung Koo Han, MD. and Young-Soo Shim, MD.

*Department of Internal Medicine and lung Institute, Seoul National University,  
College of Medicine, Seoul, Korea*

**Background :** The percutaneous pleural needle biopsy have been regarded as cornerstone in the diagnosis of lymphocyte dominant pleural effusions of which acid fast bacilli smear and cytologic exam was negative. However, the complications of percutaneous pleural needle biopsy is not rare and its diagnostic efficacy is not always satisfactory. Recently, pleural fluid adenosine deaminase (ADA) and carcinoembryonic antigen (CEA) are widely accepted as markers of tuberculous pleurisy and malignant pleural effusion respectively. We designed this study to re-evaluate the role of percutaneous pleural needle biopsy in the diagnosis of lymphocyte dominant exudative pleural effusions whose AFB smear, cytologic exam was negative.

**Method :** Retrospective analysis of 73 cases of percutaneous pleural needle biopsy in case of lymphocyte dominant exudative pleural effusions whose AFB smear and cytologic exam was negative from Jan 1994 to Feb 1996 was done.

**Result :** In 35 cases, specific diagnosis was obtained(all cases were tuberculous pleurisy), and in 30 cases specific diagnosis was not obtained in spite of getting adequate pleural tissues, and in the other 8 cases, percutaneous pleural biopsy failed to get pleural tissues. In 9 cases, complications were combined including pneumothorax and hemothorax. All 49 cases of pleural effusions whose ADA value was higher than 40IU/L and satisfying other categories were finally diagnosed as tuberculous pleurisy, however, the pleural biopsy con-

이 연구는 1997년도 서울대학교 병원 지정 진료 연구비(02-97-025) 지원에 의한 결과임.

firmed only 28 cases as tuberculous pleurisy. In 6 cases of pleural effusions of which CEA value is higher than 10ng/ml, the pleural biopsy made specific diagnosis in no case. Final diagnosis of above 6 cases consisted of 4 malignant effusions, 1 malignancy associated effusion and 1 tuberculous pleurisy.

**Conclusion :** In the diagnosis of 73 cases of lymphocyte dominant pleural effusions of which acid fast bacilli smear and cytologic exam was negative, percutaneous pleural biopsy diagnosed only in 35 cases. In the diagnosis of tuberculous pleurisy, the positive predictive value of higher ADA than 40 IU/L in lymphocyte dominant pleural effusion with negative AFB smear and negative cytologic exam was 100%. And the diagnostic efficacy of pleural biopsy was 57%. In cases of effusions with high CEA than 10ng/ml, 83% and 0% respectively. Finally, we concluded that percutaneous pleural needle biopsy in the diagnosis of AFB smear negative and cytologic exam negative lymphocyte dominant exudative pleural effusion was not obligatory especially in effusions with high ADA and low CEA value.

**Key words;** Pleural Biopsy, Tuberculous pleurisy, Adenosine deaminase, Carcinoembryonic antigen

## 배 경

경피적 늑막 침 생검술은 1958년 Abrams<sup>1)</sup> 과 Cope<sup>2)</sup>가 각각의 이름을 딴 생검 침을 고안한 이래 다른 방법으로 진단되지 않은 림프구 우위성 늑막 삼출액의 진단에 있어서의 시금석으로 여겨져 왔다. 즉 임상에서 림프구 우위성 늑막 삼출액을 접하는 경우 가장 흔하게 감별해야 할 질환은 결핵성 늑막염과 악성 늑막 삼출증인데 늑막액 항산균 도말 검사가 음성이고 세포진 검사가 양성인 경우 경피적 늑막 생검이 필요하게 된다. 그러나 늑막 침 생검은 환자에게 심한 통증과 함께 기흉, 혈흉, 피하기종, 삽입 부위 염증 등 많은 심각한 부작용을 초래할 수 있으며<sup>3)</sup> 무엇보다도 진단율이 높지않다는 결정적인 약점을 가지고 있다. 또 최근 흉수의 세포진 검사(pleural fluid cytology)의 정확도가 날로 향상되고 있으며 결핵성 늑막염 진단에서의 ADA(adenosine deaminase)의 역할<sup>4-7)</sup>과 악성 늑막 삼출에 있어서의 CEA(carcinoembryonic antigen)의 유용성<sup>8)</sup>이 널리 인정되는 추세이다. 이런 여러가지 점을 고려할 때 현재 상황에서의 흉막 침 생검의 진단적 의의에 대한 재검토가 필요할 것으로 사료되며 이것이 본 연구의 목적이다.

## 연구 대상 및 방법

1994년 1월부터 1996년 2월 까지 서울대학교 병원에 입원한 림프구 우위성 흉막 삼출증 환자 중 항산균 도말 검사가 음성이고 세포진 검사 역시 음성이어서 늑막 침 생검을 시행한 73명의 환자를 대상으로 하였다. 이 73례의 늑막 침 생검의 결과와 합병증의 병발 비율을 조사하였고 흉수의 ADA가 40 IU/L이상인 집단, CEA가 10 ng/ml이상인 집단과 그렇지 않은 집단으로 분류하여 각각의 최종 진단과 늑막 침 생검 결과를 비교 분석 하였다. 결론적으로 흉수의 ADA가 40 IU/L이상이며 CEA가 10 ng/ml이하인 집단, 즉 결핵성 늑막염이 강력히 의심되는 경우의 최종 진단과 생검 결과를 비교함으로써 늑막 침 생검의 진단적 유용성을 재검토하고자 하였다.

## 결 과

73명의 대상환자는 48명의 남자 환자와 25명의 여자 환자로 이루어졌으며 연령은 17세에서 73세까지 분포하였고 그 중앙값은 38세였다. 73명의 환자들의 주증상은 늑막성 흉통(pleuritic chest pain)이 26례

Table 1. Main symptoms of 73 patients

Main symptoms	73 cases (100%)
Pleuritic chest pain	26 cases (36%)
Dyspnea	19 cases (26%)
Cough	18 cases (25%)
Fever	12 cases (16%)
Blood tinged sputum	2 cases (3%)
Fatigue	1 case (1%)
No symptoms	5 cases (7%)

Table 2. Diagnostic method of tuberculous pleurisy (61 cases)

Method	61 cases (100%)
Pleural biopsy	35 cases (57%)
AFB smear of bronchial washing	3 cases (5%)
AFB smear of sputum	2 cases (2%)
VATS	1 case (2%)
Lymph node biopsy	1 case (2%)
Colonoscopic biopsy	1 case (2%)
Peritoneal biopsy	1 case (2%)
PCNB of lung mass	1 case (2%)
Clinical diagnosis	16 cases (26%)

(36%)로 가장 흔했고 호흡 곤란, 기침, 발열이 각각 19례 (26%), 18례 (25%), 12례 (16%)였고 그의 혈성 객담, 피로감 등도 소수의 환자가 호소했으며 특별한 증상이 없었던 경우도 5례가 있었다(표 1).

이 73례 중 61례는 결핵성 늑막염으로 최종 진단되었고 악성 늑막 삼출증 혹은 악성 종양과 연관된 늑막 삼출 7례, 폐흡충증과 동반된 늑막 삼출증이 1례, 여러가지 이유로 진단을 내리지 못한 경우가 4례였다.

표 2에서와 같이 결핵성 늑막염으로 최종 진단된 61례의 경우 진단 방법은 늑막 침 생검이 35례 (57%)로 가장 많았고 기관지 세척액의 항산균 도말 검사 (AFB smear of bronchial washing fluid) 로 진단된 경우가 3례, 흉강경(VATS)을 이용한 생검으

로 확진한 경우가 1례, 그리고 객담 항산균 도말 검사, 림프절 생검, 대장 점막 생검, 복막 생검, 폐 종양의 경피적 생검 (fine needle aspiration biopsy) 등으로 흉막 삼출증 이외의 다른 병변에서의 진단으로 미루어 결핵성 늑막염으로 진단한 경우가 각각 1례씩 있었다. 나머지 16례의 경우(26%) 결핵성 늑막염의 전형적 증상과 젊은 나이 그리고 높은 흉수 ADA 수치로 결핵성 늑막염으로 잠정 진단하고 항결핵 화학요법을 시행하여 증상이 호전되고 늑막 삼출액의 양이 줄어들어 임상적으로 결핵성 늑막염으로 진단한 경우이다.

2례의 악성 늑막 삼출증은 흉강경을 이용한 흉막 생검으로 진단하였으며 악성 종양과 연관된 늑막 삼출의 경우 다른 부위에 악성 종양이 있는 환자에서 세 포진 검사가 음성이며 경피적 늑막 생검 결과로 특이 진단을 얻지 못한 늑막 삼출5례를 악성 종양과 연관된 늑막 삼출이라 진단하였다. 또 1례의 늑막 삼출의 경우 민물 게장 섭취의 경험과 혈청 ELISA 역가의 상승, Praziquantel복용으로 임상적 호전으로 폐흡충증으로 인한 흉막 삼출로 진단하였고 자의 퇴원 등의 이유로 진단을 내리지 못한 경우가 4례 있었다.

경피적 늑막 침 생검은 Cope 생검 침을 이용하여 내과 1, 2년차 전공의들이 시행하였고 2개에서 7개의 늑막 조직을 얻었으며 한군데의 늑막에서만 시행하였다. 경피적 늑막 침 생검의 합병증은 9례 즉 12%에서 발생하였는데 그 중 기흉이 7례로 가장 많았고 그의 피하 기종, 혈흉이 각 2례, 삽입 부위 염증, 농흉 각 1례가 발생하였다. 2명의 환자에서는 여러 부작용이 동시에 발생하였다. 총 73례의 늑막 침 생검을 시행한 증례 중 35례에서는 특이 진단이 가능하였는데 모두 결핵성 늑막염과 합치하는 소견이었으며 늑막 침 생검으로 악성 늑막 삼출등을 진단한 경우는 1례에서도 없었고 30례에서는 비특이적 늑막염으로 특이진단을 내릴 수 없었고 나머지 8례는 적절한 늑막 조직을 얻지 못하였다(그림 1).

흉수의 ADA (adenosine deaminase)는 56례에서 측정하였는데 이중 40IU/L이상이었던 49례만을

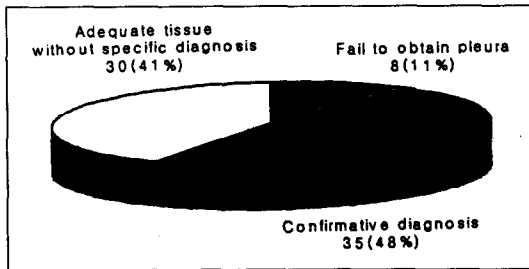


Fig 1. The result of percutaneous pleural needle biopsy (73 cases)

분석해보면 28례(57%)는 늑막 침 생검을 통하여 결핵성 늑막염으로 진단되었고 15례(31%)에서는 늑막 조직을 얻었으나 특이진단을 내리지 못하였으며 6례(12%)에서는 적절한 늑막 조직을 얻지 못하였다. 그러나 늑막 침 생검으로 진단을 내리지 못했던 21례는 자의 퇴원한 2례를 제외하고는 결국 모두 결핵성 늑막염으로 진단되었는데 기관지 세척액 항산균 도말 검사 양성인 경우, 림프절 생검, 폐 종괴의 경피적 세침 생검, 복막 생검으로 각각 1례 씩 진단되었으며 나머지 13례는 항결핵 화학요법 시행 후 증상 호전되고 흉수의 양이 줄어들어 임상적으로 결핵으로 판단하였다.

흉수의 CEA(carcinoembryogenic antigen)는 51례에서 측정되었는데 그중 10ng/ml 이상 이었던 6례의 늑막 침 생검에서는 모두 적절한 늑막 조직을 얻기는 했지만 특이 진단을 내릴 수 없었다. 이 6례의 최종 진단은 악성 늑막 삼출 4례, 악성 종양과 연관된 늑막 삼출 1례 그리고 결핵성 늑막염 1례로 밝혀졌고 악성 늑막 삼출 4례는 흉강경을 이용한 늑막 생검으로 진단하였고 결핵성 늑막염은 임상적으로 진단하였다.

한편 흉수 ADA수치가 40IU/L이상이며 CEA 수치가 10ng/ml이하인 35례의 늑막 침 생검 결과 19례는 결핵성 늑막염으로 진단하였고 11례는 늑막 조직을 얻었지만 특이 진단을 내릴 수 없었던 경우이고 나머지 5례에서는 적절한 늑막 조직을 얻는데 실패하였다(그림 2).

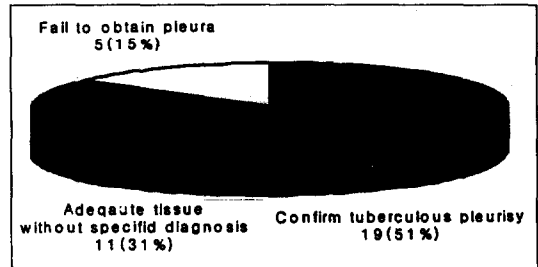


Fig 2. The result of percutaneous pleural needle biopsy of which ADA > 40IU/L and CEA < 10ng/ml (35 cases)

이 35례 중 진단을 얻지 못하였던 2례를 제외하고는 결국 모두 결핵성 늑막염으로 진단되었는데 그 중 19례는 상기 기술대로 늑막 침 생검을 통해 진단되었고 객담 항산균 도말 검사, 기관지 세척액 항산균 도말 검사, 림프절 생검, 복막 생검, 폐 종괴의 생검등으로 5례가 결핵성 늑막염으로 진단되었으며 나머지 9례는 항결핵 화학요법에 증상의 호전과 흉수의 감소가 있어 임상적으로 결핵성 늑막염으로 판단하였다.

## 고 찰

림프구 우위성 늑막 삼출증의 진단에 있어서 경피적 늑막 침 생검술은 결핵성 늑막염과 악성 늑막 삼출증을 감별하는데 시금석으로 여겨져 왔다. 즉 림프구 우위성 늑막 삼출증에서 흉수 항산균 도말 검사가 음성이며 세포진 검사에서 악성 세포를 확인 할 수 없는 경우, 즉 흉수 항산균 도말 검사 음성인 75-80%의 결핵성 늑막염<sup>9)</sup> 과 흉수 세포진 검사 음성인 30-35%의 악성 늑막 삼출증<sup>10)</sup> 이 경피적 늑막 침 생검의 적응증이 되는 것이다. 그러나 늑막 침 생검의 진단적 역할에 관하여 Tomlinson등은 결핵성 늑막염의 경우 75%의 진단율을 보이며, 악성 늑막 삼출의 경우는 57%의 진단율을 보인다고 비교적 높게 보고 하였고<sup>12)</sup> 국내의 경우 김영수 등이 각각 65%와 63%로 보고하였지만<sup>13)</sup> 이 결과들은 흉수 항산균 도말 검사 양성이거나 세포진 검사에서 악성 세포가 관찰된 경우까지

포함하고 있으므로 우리가 임상에서 시행할 때의 진정한 진단적 역할과는 차이가 있으며 흉수 세포진 검사로 진단하지 못한 악성 늑막 삼출증의 경우의 진단율은 3.8-11%에 지나지 않는다는 보고도 있어왔다<sup>11-14)</sup>. 또한 늑막 침 생검의 합병증도 결코 낮지 않아서 1988년 Sahn 등은 3-15%의 기흉, 1-15%의 조직 검사 부위 통증, 1-5%의 혈관 미주 신경 반응(vasovagal reaction) 그리고 2% 미만의 혈흉등을 보고하였고<sup>3)</sup> 국내에서는 1981년 김영수 등이<sup>13)</sup> 203례를 분석하여 2.5%의 기흉, 0.8%의 피하 삼출(subcutaneous effusion)등을 보고했고 저자들의 급번 연구에서도 기흉 등을 포함한 9%의 부작용의 빈도가 확인되었다. 이와같은 상황에서 결핵성 늑막염과 악성 늑막 삼출 간의 감별 진단에 도움을 주는 여러 생화학적 지표가 연구되고 있으며 결핵성 늑막염의 경우 흉수의 adenosine deaminase (ADA), Interferon-gamma 등이 악성 늑막 삼출의 경우 흉수의 carcinoembryonic antigen (CEA)등이 알려져있다.

ADA는 adenosine을 inosine 으로 만드는 효소로서 인체내 모든 세포에서 발현되며 특히 활성화된 림프구에서 많이 분비되는 것으로 알려져 있다. 결핵의 유병률이 높은 곳에서의 림프구 우위성 늑막 삼출증의 경우는 흉수 ADA 수치는 결핵성 늑막염에 대한 양성 예측도가 매우 높다고 알려져왔는데<sup>15)</sup> Valdes L 등의 보고에 의하면<sup>16)</sup> 35세 이하의 림프구 우위성 늑막 삼출의 경우 ADA가 40IU/L 이상인 경우의 결핵성 늑막염에 대한 민감도, 특이도가 각각 100%, 85%였고 Ocana I 등은<sup>6)</sup> ADA가 47IU/L 이상 이라면 결핵성 늑막염에 대해 각각 97%, 100%의 민감도와 특이도를 가진다고 보고하였다. 국내에서는 성낙연 등이 ADA가 50IU/L 일때의 민감도, 특이도를 각각 100%, 92%로 보고하였다<sup>7)</sup>.

Interferon-gamma는 CD4+ 림프구에서 분비되는데 Valdes 등은 흉수에서의 농도가 200pg/ml 이상일 경우 결핵성 늑막염의 진단에 도움이 될 수 있다고 발표하였다<sup>16)</sup>.

한편 CEA(carcinoembryonic antigen)경우는 유

방암, 폐암, 위암, 췌장암 등에서 혈중 농도가 올라갈 수 있다고 알려져 있는데 늑막 삼출의 감별 진단에서 Tamura 등처럼<sup>8)</sup> 악성 늑막 삼출에서만 농도가 상승한다고 보고한 연구자도 있으나 Stanford 등의 연구처럼<sup>17)</sup> 악성이 아닌 늑막 삼출에서도 농도가 상승한다는 보고도 있는 등 아직 확실한 결론은 없는 상태이지만 흉수의 CEA 농도를 확인함으로써 가치있는 임상적인 자료를 가지게 되는 것은 분명한 사실이다.

이들 생화학적 지표외에 악성 늑막 삼출 진단의 경우 세포진 검사가 중요한 역할을 하는데 Light 등의 보고에 의하면<sup>18)</sup> 세포진 검사를 3번까지 반복 시행하면 77%의 악성 늑막 삼출증을 진단해 낼 수 있다고 했고 Winkelman 등은 세번의 세포진 검사로 70%까지 진단해 낼 수 있다고 보고하였다<sup>11)</sup>.

이런 상황에서 본 연구는 서울 대학 병원에서의 늑막 침 생검의 진단율과 합병증 병발율을 조사하였고 흉수 항산균 도말 검사 음성이고 세포진 검사 음성인 림프구 우위성 늑막 삼출의 진단에 있어서 흉수의 ADA치와 CEA치를 고려할 때, 즉 ADA가 높고, CEA가 낮아서 결핵성 늑막염을 시사하는 경우 늑막 침 생검의 진단율과 결핵 이외의 다른 진단의 여부를 조사함으로써 늑막 침 생검의 진단적 가치를 재평가하고자 하였다. 우선 73례의 늑막 침 생검의 결과 진단을 얻은 경우는 35례에 불과했고 모두 결핵성 늑막염에 합치되는 소견으로 늑막 침 생검으로 악성 늑막 삼출증을 진단해낸 경우는 한례도 없었다. 앞에서 언급한 대로 Tomlinson 등은 결핵성 늑막염의 경우 75%, 악성 늑막 삼출의 경우는 57% 라고 비교적 높게 보고 하였지만<sup>12)</sup> Irani 등의 보고에 의하면<sup>14)</sup> 비록 악성 늑막 삼출에서의 늑막 침 생검의 진단율은 69%에 이르지만 세포진 검사 음성인 악성 늑막 삼출의 경우 늑막 침 생검이 3.8%만을 진단해 낼 수 있었을 뿐이었고 또 다른 연구자는 11%라고 보고했다<sup>11)</sup>. 본 연구에서도 흉수 항산균 도말 검사 음성인 결핵성 늑막염의 진단율은 57%, 세포진 검사 음성인 악성 늑막 삼출증의 경우 전혀 진단을 해내지 못한 결과를 확인할 수 있었다.

합병증은 9례, 즉 12%에서 발생하였는데 그 중 기흉이 7례로 가장 많았고 이 합병증의 빈도는 Sahn 등이나<sup>3)</sup> 국내의 김영수 등의 보고와<sup>13)</sup> 큰 차이는 없었다.

홍수의 ADA (adenosine deaminase)치가 40IU/L 이상이었던 49례는 진단을 내리지 못한 2례를 제외하고는 모두 결핵성 늑막염으로 진단되어 양성 예측도는 100%였지만 늑막 침 생검 으로는 28례(57%)만을 결핵성 늑막염으로 진단되었다.

한편 홍수의 CEA(carcinoembryogenic antigen)가 10ng/ml 이상이었던 6례의 최종 진단은 악성 늑막 삼출 4례, 악성 종양과 연관된 늑막 삼출 1례 그리고 결핵성 늑막염 1례로 밝혀졌고 늑막 침 생검에 의해 진단된 례는 전혀 없이 악성 늑막 삼출 4례는 흉강경을 이용한 늑막 생검으로 진단하였고 결핵성 늑막염은 임상적으로 진단하였다. CEA가 10ng/ml 이상인 경우 악성 늑막 삼출에 대한 양성 예측도는 83%였다. 악성 늑막 삼출의 경우 경피적 늑막 침 생검으로 한 레도 진단할 수 없었던 것은 진행된 악성 늑막 삼출의 경우 세포진 검사로 대부분 진단이 되었기 때문이며 세포진 검사 음성인 악성 늑막 삼출의 경우는 결국 흉강경을 이용한 생검으로 진단되었다.

홍수 ADA수치가 40IU/L 이상이며 CEA 수치가 10ng/ml 이하인 35례는 진단을 내리지 못한 2례를 제외하고는 모두 결핵성 늑막염으로 진단되었고 그 중 19례만이 늑막 침 생검을 통해 진단되었다. 홍수 ADA수치가 40IU/L 이상이며 CEA 수치가 10ng/ml 이하인 경우의 결핵성 늑막염에 대한 양성 예측율은 100%로 ADA가 40IU/L 이상인 경우와 차이가 없었지만 CEA가 10ng/ml 이하인 경우 양성 질환에 대한 예측도가 98%임을 고려하면 증례의 수가 늘어난다면 CEA도 함께 고려하는 것이 진단에 더 도움을 줄 수 있을 것이라고 판단된다.

결론적으로 림프구 우위성 흉막 삼출증의 경우 그 홍수의 항산균 도말 검사와 세포진 검사가 음성인 경우 늑막 침 생검의 진단율은 48%로 높지 않고 특히 악성 늑막 삼출인 경우 전혀 진단적 효과가 없었다.

또한 같은 집단에서 홍수의 ADA치가 40IU/L인 경우의 결핵 늑막염에 대한 양성 예측도는 100%였다. 그러므로 항산균 도말 검사와 세포진 검사가 음성인 림프구 우위성 늑막 삼출에서의 결핵성 늑막염과 악성 늑막 삼출의 감별 진단에는 늑막 침 생검의 역할이 크지 않을 수 있으며 만약 홍수의 ADA 치가 충분히 높다면 늑막 침 생검이 필요하지 않은 경우도 있을 수 있다고 결론지을 수 있다.

본 연구의 단점은 후향적 분석이었다는 점과 상대적으로 경험이 부족한 저년차 전공의들에 의해 생검이 시행되어 늑막 침 생검의 진단적 가치가 더욱 낮게 평가 되었을 수 있다는 것으로 향후 전향적인 방법으로 침 생검술의 충분한 교육 후 분석한다면 보다 정확한 결론을 얻을 수 있을 것이다.

## 요 약

### 연구 배경 :

경피적 늑막 침 생검술은 항산균 검사 음성이고 세포진 검사에서 악성세포를 찾을 수 없는 림프구 우위성 삼출성 늑막액의 진단에 있어서 시금석으로 여겨져왔다. 그러나 경피적 늑막 침 생검술은 침습적인 시술이며 그 진단율이 만족할 만큼 높지 않고 비교적 높은 부작용을 동반한다. 최근 홍수의 adenosine deaminase와 carcinoembryonic antigen의 농도가 결핵성 늑막염과 악성 늑막 삼출의 감별에 도움이 된다고 보고되고 있는데 이런 상황에서 경피적 늑막 침 생검의 유용성을 재평가하고자 하였다.

### 연구 방법 :

1994년 1월부터 1996년 2월 까지 서울대학교 병원에 입원한 림프구 우위성 흉막 삼출증 환자 중 항산균 도말 검사가 음성이고 세포진 검사 역시 음성이어서 늑막 침 생검을 시행한 73명의 환자를 대상으로 하여 늑막 침 생검의 결과와 합병증의 병발 비율을 조사하였으며 홍수의 ADA가 40IU/L 이상인 집단, CEA가 10ng/ml 이상인 집단과 그렇지 않은 집단으로 분류하여 각각의 최종 진단과 늑막 침 생검 결과를 비교

분석 하였다.

#### 결 과 :

총 73례의 늑막 침 생검으로 35례에서는 특이 진단이 가능하였는데 모두 결핵성 늑막염과 합치하는 소견이었으며 30례에서는 비특이적 늑막염으로 특이진단을 내릴 수 없었고 나머지 8례는 적절한 늑막 조직을 얻지 못하였다. 기흉등의 합병증은 9례 즉 12%에서 발생하였다. 흉수 ADA 수치가 40IU/L 이상이었던 49례의 경우 진단을 내리지 못한 2례를 제외하고는 모두 결핵성 늑막염으로 진단되어 결핵성 늑막염에 대한 양성예측율은 100%였는데 늑막 침 생검으로는 28례만을 결핵성 늑막염으로 진단할 수 있었다. 한편 흉수 CEA가 10ng/ml 이상이었던 6례는 결국 악성 늑막 삼출 4례, 악성 종양과 연관된 늑막 삼출과 결핵성 늑막염 각 1례씩으로 진단되어 악성 늑막 삼출에 대한 양성 예측율은 83%였고 늑막 침 생검으로는 한례도 진단해내지 못하였다.

#### 결 론 :

항산균 도말 검사와 세포진 검사 음성인 림프구 우위성 늑막 삼출의 진단에 있어서 경피적 늑막 침 생검의 진단율은 48%로 높지 않으며 흉수 ADA가 충분히 높고 CEA가 낮은 경우의 결핵성 늑막염에 대한 양성 예측율은 100%로 경피적 늑막 침 생검의 역할이 재검토되어야 한다.

### 참 고 문 헌

1. Abrams LD: New inventions: A pleural biopsy punch. *Lancet* 1 : 30-31, 1958
2. Cope C: New pleural biopsy needle-preliminary study. *JAMA* 167 : 1108, 1958
3. Sahn SA: The pleura. *American review of respiratory disease* 138 : 184-234, 1988
4. 모은경, 오연복, 정만표, 유철규, 김영환, 한성구, 섬영수, 김건열, 한용철: 흉막 삼출액 Adenosine Deaminase의 진단적 가치에 관한 전향적 연구. *대한내과학회잡지* 48;2 : 895-902, 1995
5. Valdes L, Alvarez D, San Jose E, Juanatey JRG, Pose A, Valle JM, Salgueiro M, Suarez JRR: Value of adenosine deaminase in the diagnosis of tuberculous pleural effusion in young patients in a region of high prevalence of tuberculosis. *Thorax* 50 : 600-603, 1995
6. Ocana I, Martinez-Vazquez JM, Segura RM, Fernandez-De-Sevilla T, and Capdevila J: Adenosine deaminase in pleural fluid; Test for diagnosis of tuberculous pleural effusion. *Chest* 84; 1 : 51-53, 1983
7. 성낙언, 신계철, 이홍재, 이경원: 각종 늑막 종류에서 adenosine deaminase 활성도에 관한 연구. *대한내과학회잡지* 33;2 : 240-246, 1987
8. Tamura S, Nishigaki T, Moriwaki Y, et al: Tumor markers in pleural effusion diagnosis: *Cancer* 61 : 298-302, 1988
9. Sibely JC: A study of 200cases of tuberculous pleurisy with effsuion. *Am Rev Tuberculosis* 62 : 314, 1950
10. Light LW, Erozan YS, Ball WC: Cells in pleural fluid. *Arch Internal Med* 132 : 854-860, 1973
11. Winkelman M, Pfitzer P: Blind pleural biopsy in combination with cytology of pleural effusions. *Acta cytolytica* 45;4 : 373-376, 1981
12. Tomlinson JR, Miller KS, Lorch DG, Wooten S, Strange C, Sahn SA: Closed pleural biopsy. A prospective study of dual biopsy site. *Am Rev Respir Dis* 133 : 56A, 1986
13. 김영수, 김주향, 손성국, 김성규, 이원영, 김기호: 경피적 늑막 침 생검의 진단적 의의. 결핵 및 호흡기 질환. 28;1 : 34-39, 1981
14. Irani DR, Underwood RD, Johnson EH, Greenberg SD: Malignant pleural effusions. A clinical cytopathologic study. *Arch Intern Med* 147 : 1987

15. Bothamley GH: Tuberculous pleurisy and adenosine deaminase. *Thorax* **50** : 593-594, 1995
  16. Valdes L, San Jose E, Alvarez D, Sarandeses A, Pose A, Chomon B, Alvarez-Donano JM, Salgueiro M, Rodriguez Suarez JR: Diagnosis of tuberculous pleurisy using the biologic parameters. adenosine deaminase, lysozyme, and interferon gamma. *Chest* **103** : 458-465, 1993
  17. Stanford CF, Neville AM, Laurence DJR: Concurrent assays of plasma and pleural-effusion levels of carcinoembryonic antigen in the diagnosis of pulmonary disease. *Lancet* **3** : 53, 1978
  18. Light LW, Erozan YS, Ball WC: Cells in pleural fluid. *Arch Internal Med* **132** : 854-860, 1973
-