

폐장의 원발한 악성 섬유성 조직구종 1예

대구효성가톨릭대학교 의과대학 내과학교실

양전호, 최정윤, 손호상, 장성국, 배정동, 이상채

= Abstract =

A Case of Primary Malignant Fibrous Histiocytoma of Lung in a Coal Miner

Jeon Ho Yang, M.D., Jung Yoon Choe, M.D., Ho Sang Shon, M.D.,
Sung Gug Jang, M.D., Jung Dong Bae, M.D., Sang Chae Lee, M.D.

Department of Internal Medicine, Catholic University of Taegu-Hyosung, School of Medicine, Taegu, Korea

A 62-year-old male was admitted for evaluation of a mass shadow on chest film. Chest PA showed 7×5cm lobulated homogenous mass in right upper medial area of lung. On chest computed tomography, there was a large irregularly lobulated mass with central necrotic low density area in apical segment of right upper lobe. Right upper lobectomy of the lung was performed. Partial adhesion to parietal pleura of posterior mediastinum and severe adhesion to right upper apicoposterior segment was found during the operation. Microscopic and ultrastructural studies(including immunocytochemical stains) of the mass revealed malignant fibrous histiocytoma.

Key words : Malignant fibrous histiocytoma, Lung

증 례

환 자 : 최○연, 62세, 남자

주 소 : 1개월간의 기침, 가래와 체중감소.

현병력 : 상기남자 환자는 1개월 전부터 기침, 객담 및 체중감소로 타병원에서 단순 흉부 방사선상에 폐암이 의심되어 본원으로 이송되었다.

과거력 : 40년간 하루 한 갑의 흡연자로 폐결핵, 고혈압, 당뇨병 기왕력은 없었으며 방사선 조사 기왕력은 없었다.

가족력 : 남동생이 당뇨병 병력이 있다.

직업력 : 과거 1962년부터 1972년 10년동안 탄광 막장에서 석탄 캐는 일을 하였다.

이학적 소견 : 입원 당시 혈압은 110/60mmHg, 맥박은 76회/분, 호흡수는 20회/분, 체온은 37.6℃였다. 전신상태는 만성 병색이었고 1개월 동안 11kg의 체중감소가 있었다. 경부 림프절은 만져지지 않았으며, 청진상 심장 및 폐는 정상이었고 복부촉진상 간장 및 비장종대의 소견은 관찰되지 않았고 비정상적인 종괴도 만져지지 않았다. 액와부, 서혜부 및 기타부위에

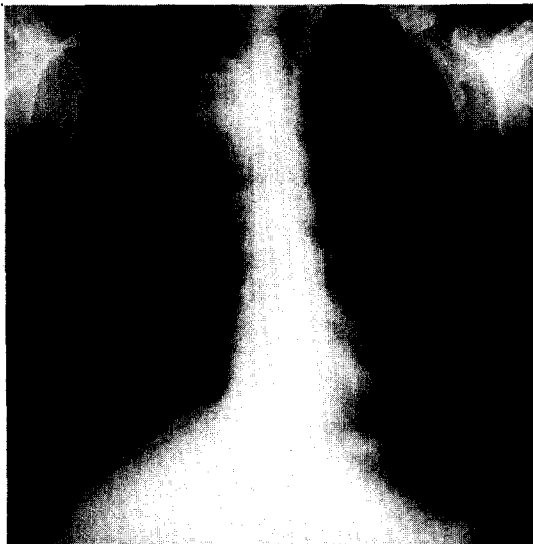


Fig. 1. Chest PA view shows a large, lobulated mass in right upper medial lung, mildly displacing the trachea to left side

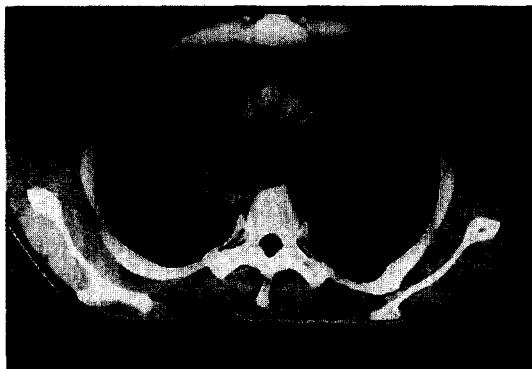

Fig. 2. Chest CT scan shows a large, irregularly lobulated mass with central necrotic low density areas in apical segment of right upper lobe abutting the superior mediastinum

서 림프선 종대는 촉진되지 않았다. 사지에 비정상적인 종물이나 압통부위는 없었다.

검사 소견 : 말초혈액검사상 혈색소 8.6g/dl, 적혈구 용적치 26.2%, 백혈구수 22,000/mm³, 혈소판수 478,000/mm³였고 적혈구침강속도는 137mm/hr로

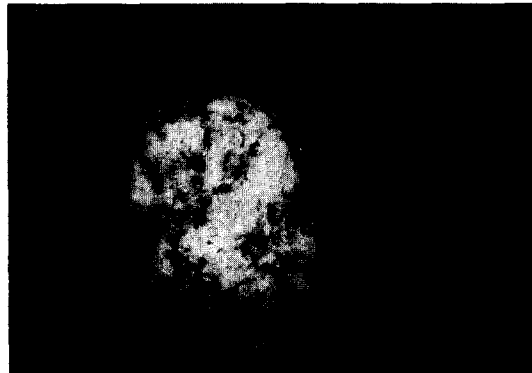


Fig. 3. Gross photograph of the tumor. A well demarcated grayish-white tumor located in the apical segment. Massive yellowish necrotic area is noted

증가되어 있었다. 혈청 전해질 검사는 정상이었으며 간기능검사는 AST 41U/L, ALT 56U/L로 약간 증가되어 있었고 그외 LDH가 386U/L로 증가되어 있었다.

방사선 소견 : 내원 당시 흉부 방사선 사진상 우측 상엽내측 부위에 장경 7cm 엽상 종물이 보였으며 기관지는 좌측으로 이동되어 있었다(Fig. 1). 흉부 전산화 단층촬영영상은 우측 상엽 침분엽부위에 피사된 저밀도를 가진 불규칙한 장경 9cm의 엽상종물이 상부 종격동과 붙어 있었고(Fig. 2), 복부-골반 전산화 단층촬영상에서도 다른 종물이나 전이된 소견을 볼수 없었다.

기관지내시경검사 : Carina침범은 보이지 않았으며 우측 상엽침지에 피사된 모양을 가진 종물이 관찰되었다. 우측 상기관지에서 기관지 세척과 brushing cytology검사서 상피세포암이 의심되는 소견을 보였다.

수술 소견 : 우측 상엽 절제술 및 림프절 제거술을 시행하였다. 수술 소견상 달걀크기의 정도의 종물이 우측 상엽의 침분엽에 위치해 있었으며 부분적으로 후종격동의 벽측 흉막을 침윤하였으며 우측 폐상엽 침후분엽부위에 육안적으로 늑막이 아주 심하게 유착되어 있었다.

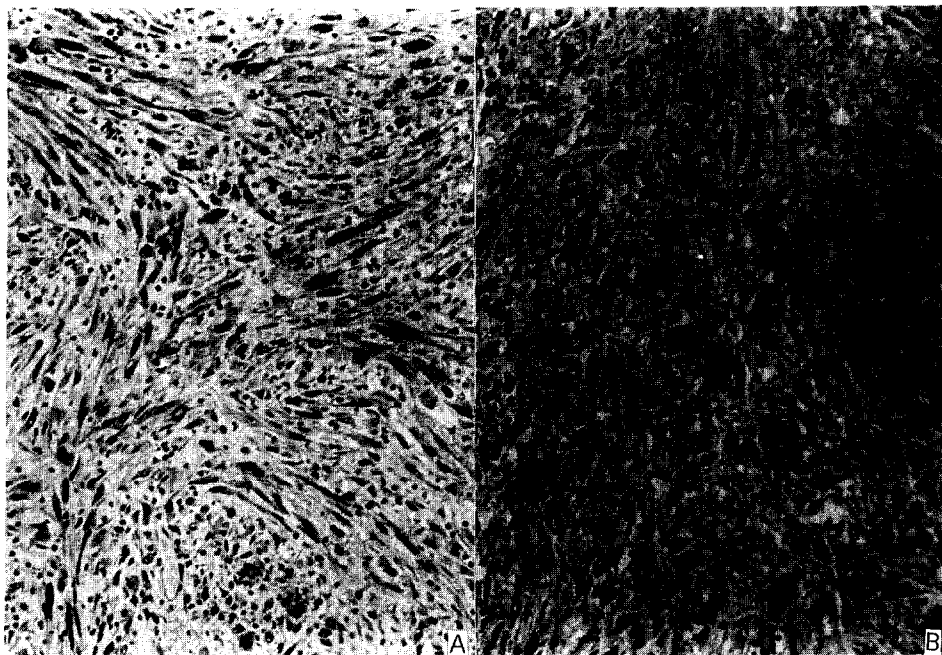


Fig. 4. A) Spindle-shaped pleomorphic tumor cells are forming the storiform pattern . Inflammatory cells are scattered. (H & E, x200)
B) Tumor cells are positive for desmin (PAP, x200)

조직학적 소견 : 절제된 우측 폐상엽은 414g 이었으며 표면은 평활하였으나 침분엽에는 내부의 종괴로 돌출되어 있었다. 부분적으로 흉막유착 소견도 보였다. 절단면상 장경 8cm의 주위와 경계가 좋은, 심한 피사를 동반한 회백색의 고형성 종괴가 침분엽에 위치하였다(Fig. 3). 기관지는 종괴에 의해 밀려져 있었으나 종양의 침범은 없었다. 주위 폐조직은 무기폐의 소견을 보였으며 부종과 여러개의 검은 반점을 보였다. 광학현미경 검사상 종양은 다형태의 세포들이 특징적으로 storiform 배열을 하고 있었다(Fig. 4). 종양세포들은 주로 비대한 방추형 세포였으며(Fig. 5), 섬유아세포, 큰 조직구 및 다핵의 거대세포들이 뒤섞여 있었다. 조직면역검사에서 종양세포들은 cytokeratin에 음성이었으며 desmin과 lysozyme에 양성반응을 보였다. 포르말린에 고정된 조직으로 시행한 전자현미경 검사에서 지방적을 함유한 조직구와 섬유아세포들을

관찰할 수 있었다.

수술후 경과 : 수술후 조직학적으로 악성 섬유성 조직구종으로 진단되었으며 수술후 17일 만에 상태가 호전되어 퇴원하였으나 수술한지 12개월만에 경과가 악화되어 사망하였다.

고 찰

악성 섬유성 조직구종은 1964년 O'Brien과 Stout¹⁾가 양성종양으로 알려진 섬유성 황색종(fibrous xanthoma)을 재조사하여 악성화를 보이거나 전이를 일으킨 예들을 구분하여 명명한 이래 현재 성인에서 발생하는 연부종물 중 가장 흔한 것으로 알려져 있다²⁾. 그러나 원발부위가 폐인 악성 섬유성 조직구종은 매우 드물며 1979년 Bedrossian 등³⁾이 처음으로 보고한 이후 40여에 정도 보고되어 있으며⁴⁾, 국내에서도 은

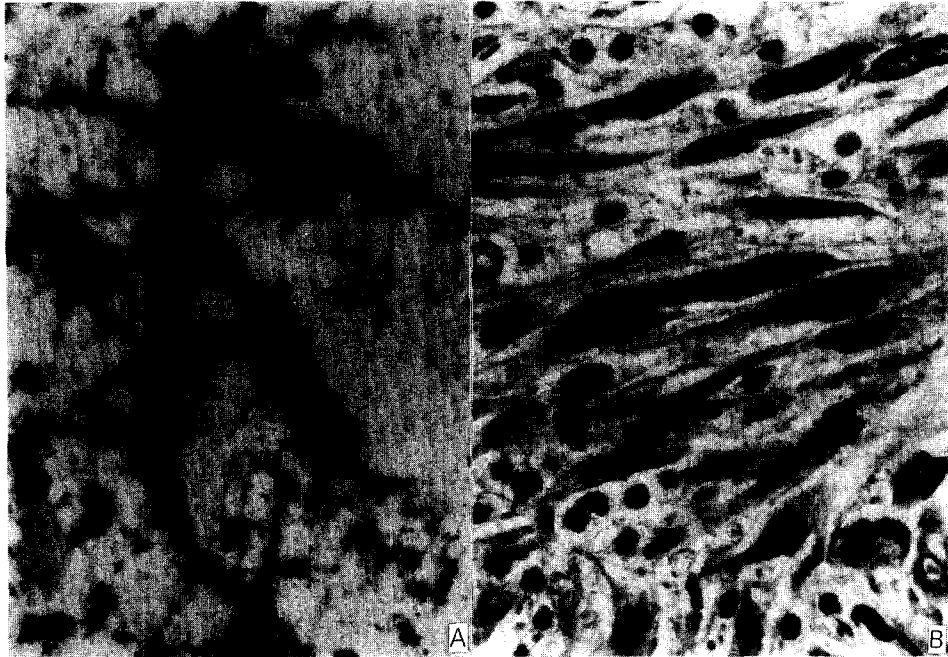


Fig. 5. A) High power view of tumor shows spindle cells mixed with inflammatory cells. Numerous hemosiderin pigments are noted (H & E $\times 400$)
B) Imprint of tumor. Individual spindle cells have hyperchromatic and pleomorphic nuclei and spinous cytoplasm.

등⁵⁾, 김 등^{6, 7)}, 나 등⁸⁾ 과 신 등⁹⁾에 의한 5예만이 보고되어 있다.

폐에 원발한 악성 섬유성 조직구종은 41~75세에 호발하며, 연령이 증가할수록 발생 빈도가 증가하나 남녀간의 빈도차이는 없다. 호흡기 증상으로는 종물의 발생위치에 따라 기침, 객혈, 흉통, 호흡곤란을 호소하고 전신 증상으로는 체중감소, 식욕부진, 권태감 등의 증상을 호소하기도 하지만 무증상인 경우도 있다⁴⁾. 그리고 이 종물은 뇌, 심장, 위, 간, 신장, 부신, 주위 림프절 및 피하조직등으로 전이되며, 평활근육종과 섬유육종을 감별해야하며 속발성으로 폐에 전이된 악성 섬유성 조직구종과 늑막, 흉막등에서 원발한 악성 섬유성 조직구종과도 감별해야 한다^{10~13)}.

방사선 검사 소견으로는 단순 흉부 방사선 사진은 대부분 하엽을 침범하고, 주로 단일 종물이나 결절로 발견되며 양측성 종물이나 폐침윤성으로 나타날 수도

있다. 흉부 단층 촬영 소견은 연조직밀도의 종물로 보이며 중앙부에 저 감약이 보일 수 있고, 종격동 침범과 횡경막하 침범을 발견하는데 도움을 주며, 복부 단층 촬영과 동반시 원발성 후복막강 종물을 발견하는데 도움이 된다. 동위원소주사의 경우 종물을 발견할 수는 있으나 특이적으로 이 종물만을 발견할 수 있는 방사선 동위검사제가 없어서 한계가 있다¹⁴⁾.

병리학적 진단은 단순 객담 도말 검사에서는 주로 음성이며 세침 흡인 세포진검사를 통하여 특징적인 편위된 단핵 또는 다핵의 풍부한 세포질을 가진 "Comet cell"이 진단에 도움이 되나 확진하는 데는 불충분하다¹⁵⁾. 대개 특징적으로 종물이 기관지내 보다 폐실질이나 늑막 하에 위치하므로 기관지경을 이용한 세포진 검사와 생검은 진단에 도움이 되지 않는 경우가 많으므로 수술적 조직생검을 시행하여야 한다.

육안적 소견은 단일 종물인 경우 보통 2~10cm

(평균 4cm)정도로 경계가 분명하며 단면은 회백색이고 노란 피사가 부분적으로 보일수 있다. 광학현미경 소견은 다양하여 방추형 세포와 원형세포 및 다핵 거대세포 등으로 구성되어 이들 비율에 따라 섬유성-다형성, 점액성, 거대세포성, 염증성으로 분류되며 이들 중 방추성-다형성 아형이 가장 흔하다. 전자 현미경 소견은 미분화된 간엽세포로부터 다양한 분화를 보여 섬유아세포, 조직구의 중간단계세포들이 관찰되고 특징적으로 lysosome과 미토콘드리아 및 cisterna의 endoplasmic reticulum을 갖고 있으며 면역 조직 화학적 검사소견은 직접 및 간접 면역 형광염색으로 lysosome, vimentin 과 α -1-antitrypsin 등에 강양성을 보여 진단에 도움을 준다. 그외 keratin, EMA, S-100, desmin 그리고 myoglobin에 음성반응을 보여 상피 세포에서 유래한 암종과 평활근종을 감별하는데 도움이 된다^{2, 4, 10~11}).

본 증례의 경우 종물의 육안적 소견은 절단면상 장경 8cm 의 주위와 경계가 좋은, 심한 피사를 동반한 회백색의 고형성 종괴가 침범에 위치하였으며 기관지는 종괴에 의해 밀려져 있었고, 광학 현미경학적 소견으로 기관지는 중앙 침범은 보이지 않았고 종물내에 비대한 방추형 세포가 storiform형태로 보여 섬유성 조직구종증 섬유성-다형성 아형과 일치하였다. 전자 현미경학적 소견은 섬유아세포, 조직구의 중간 단계들이 관찰되고 lysosome을 가지고 있었다. 면역형광염색법 소견은 악성화 세포내 전반적으로 lysosome이 강양성이었고 cytokeratin, actin, vimentin, S-100 protein은 음성이어서 악성 섬유성 조직구종의 소견과 일치하였다^{2, 4, 10~11}).

악성 섬유성 조직구종의 세포 기원 및 분화에 관해서는 많은 연구가 있어 왔지만 아직 까지 확정된 이론은 없고 Ozzello 등²⁾ 은 조직배양 방법을 통해 조직구가 근원 세포이고 이것이 어떤 환경에서 섬유아세포의 형태학적 및 기능학적 특징을 띄게 된다고 하였고, Fu 등¹⁶⁾은 전자 현미경 소견을 바탕으로 미분화된 간엽세포에서 유래한다고 주장한 이래, 현재는 조직배양, 전자현미경 소견, 단클론 항체법 및 면역 조직 화

학 검사 등의 연구를 통해 섬유아세포에서 기원한다고 생각된다^{2, 4)}.

악성 섬유성 조직구종의 원인은 아직 명확히 밝혀지지 않고 있으나 이 중 잘 알려진 경우는 유방암, 망막 모세포종, 호치킨씨 림프종, 다발성 골수종이 있는 환자에서 방사선 조사후 특발성 의인성으로 발생한 경우이며, 그외 phenoxy acid, 석면노출, 유탄창부위의 이물질 노출후 이와 연관되어 악성 섬유성 조직구종이 발생한 경우도 보고되어 있다. 동물 실험에서는 차추출물과 SV40바이러스에 의해 악성 섬유성 조직구종이 발현되었다는 보고가 있다¹¹⁾. 그러나 폐에 원발한 악성 섬유성 조직구종의 원인요인으로는 현재 방사선 노출후 발생과 석면노출과 연관되어 발생하였다는 보고가 있을 뿐이다^{14, 18~19)}.

진단당시 중요한 예후인자로 진단 당시 진행된 상태이거나, 육종의 불완전 절개, 진단당시 흉벽이나 종격동의 침습, 재발이나 전이가 있으면 예후가 좋지 않으며 늑막 침범, 종물의 크기, 종물의 위치와 피사 유무는 중요한 예후 인자가 되지 않는다¹⁹⁾.

치료 방법으로 외과적 절제술이 주 치료이며 보조적으로 방사선치료나 항암제 치료를 하나 효과면에서 아직 확실치 않다. 치료후 재발은 수술후 15개월이내이며 치료후 평균 생존은 12개월로 예후가 좋지 않다^{2, 4, 10~11)}. 본 증례의 경우 수술후 17일 만에 상태가 호전되어 퇴원하였으나 수술한지 12개월만에 경과가 악화되어 사망하였다.

참 고 문 헌

1. O'Brien JE, Stout AP : Malignant fibrous xanthoma. *Cancer* 17: 1445, 1964
2. Enzinger FM, Weiss SW : Soft tissue tumors. 3rd ed., p351, New York, Mosby-Year Book, Inc., 1995
3. Bedrossian CWM, Verani R, Unger KM, Salman J : Pulmonary malignant fibrous histiocytoma. *Chest* 75: 186, 1979

4. Colby TV, Koss MN, Travis WD : Tumor of the lower respiratory tract, Atlas of tumor pathology, 3rd series Facicle 13, p342, Washington, Armed Forces Institute of Pathology, 1995
5. 은진호, 조희준, 김영환, 이진오, 강태경, 조재일, 심영목, 조경자, 장자준 : 폐에 발생한 원발성 악성 악성섬유성 조직구종 1예. 대한내과학회잡지 39 : 3, 1990
6. 김중식, 김방선, 문화식, 이완국, 노재철, 박성학, 변해원, 서은주 : 폐에 발생한 원발성 악성 섬유성 조직구종 1예. 결핵 및 호흡기질환 34 : 254, 1987
7. 김건영, 류영근, 김희중, 김영재, 김기완, 장명, 김수근, 이광민 : 폐에 원발한 악성섬유성 조직구종 1예. 결핵 및 호흡기질환 38 : 59, 1991
8. 나석주, 왕영필, 김세화, 이홍균 : 폐에 발생한 악성 섬유 조직구종. 대한흉부외과학회지 29 : 598, 1987
9. 신인철, 이선우, 나문준, 박인원, 최병휘, 허성호, 김미경, 송계용, 손동섭, 양기민 : 폐장의 원발성 악성 섬유성 조직구종 1예. 결핵 및 호흡기질환 38 : 308, 1991
10. Yousem SA, Hochholzer L : Malignant fibrous histiocytoma of the lung. Cancer 60 : 2532, 1987
11. Timothy McDonnell, Micheal Kyrialcos : Malignant fibrous histiocytoma of lung. Cancer 61 : 137, 1988
12. Yang H-Y, Weaver LL, Forti PR : Primary malignant fibrous histiocytoma of the pleura : A case report. Acta Cytol 27 : 683, 1983
13. Mills SA, Breyer RH, Johnston FR, Hudspeth AS, Marshall RB, Choplin RH, Myers RT : Malignant fibrous histiocytoma of mediastinum and lung : A case report of three cases. J thor Cardiovasc Surg 84 : 367, 1982
14. Andrew CR, Herbert JS, Thomas JM, Edward LL : Malignant fibrous histiocytoma of lung in a patient with a history of asbestos exposure. AJR 154 : 65-66, 1990
15. Hsiu JG, Kreuger JK, D'Amato NA, Norris JR : Primary malignant fibrous histiocytoma of lung : Fine needle aspiration cytologic features. Acta Cytologica 31 : 345, 1987
16. Ozello L, Stout AP, Murray M : Cultural characteristics of malignant histiocytomas and fibrous xanthoma. Cancer 16 : 331, 1963
17. Fu Y, Gabbiani G, Kaye GI, Lattes R : Malignant soft tissue tumors of probable histiocytic origin. Cancer 35 : 176, 1975
18. Chowdhury LN, Swerdlow MA, Jao W, Kathpalia S, Desser RK : Postirradiation malignant fibrous histiocytoma of lung : Demonstration of alpha-1-antitrypsin-like material in neoplastic cells. Am J Clin Pathol 74 : 820, 1980
19. Takumikishimoto : Coexistence of malignant fibrous histiocytoma and asbestos exposure. Pathobiology 60 : 332, 1992