

가와사키병에서 나타난 급성 음낭증 1예

강하영 · 주은영 · 김동현 · 홍영진

인하대학교 의과대학 소아과학교실

Acute Scrotum in an Infant with Kawasaki Disease

Ha Young Kang, Eun Young Joo, Dong Hyun Kim, Young Jin Hong

Department of Pediatrics, Inha University School of Medicine, Incheon, the Republic of Korea

Kawasaki disease (KD) is a systemic vasculitis that occurs predominantly in infants and young children. The etiology of KD is unknown and coronary heart disease is a major complication of KD. Acute scrotum is a rare complication of acute KD, and not as well recognized as other manifestations of the disease. We report a 2-month-old boy with acute scrotum in the acute phase of KD. He was treated with intravenous immunoglobulin (total 2 g/kg) and aspirin (50 mg/kg/day). The treatment was effective in resolving his fever and other clinical symptoms, but 2 days after starting treatment he experienced scrotal swelling. Scrotal ultrasound and transillumination were used in the diagnosis of acute scrotum. After 2 months, a follow-up testicular ultrasound revealed a remission of the acute scrotum. Subsequently, he has been followed up for KD.

Key Words: Mucocutaneous lymph node syndrome; Testicular hydrocele; Urological manifestations

서론

가와사키병은 전신성 혈관염으로 주로 영아와 5세 미만의 어린 소아들에게 발병하는 급성 질환이다. 1967년 일본의 Tomisaku Kawasaki에 의해 급성 열성 피부점막 임파선 증후군이라는 이름으로 처음 보고되었으며 현재 아시아를 비롯하여 전 세계적으로 다양한 인종에서 많은 예가 보고되고 있다¹⁾. 가와사키병의 주요 합병증은 관상동맥류 또는 관상동맥 확장증으로, 관상동맥 합병증이 발생한 소아들이 성인이 되었을 때 심각한 심혈관계 후유증이

나타날 수 있다²⁾. 심장 외의 여러 합병증이 동반될 수 있는데, 일시적인 얼굴 신경 마비나 급성 복증을 나타낼 수 있으며 담낭의 급성 무결석 확장을 보이는 담낭수종은 가와사키병 환자의 15%까지 동반되어 나타나는 것으로 보고되어 있다. 이 외에도 폐결절 및 폐침윤, 홍막삼출액, 혈구탐식 증후군 등이 드물게 나타날 수 있으며, 이 중 고환 침범은 가와사키병의 다른 증상들에 비해 잘 알려지지 않은 드문 합병증으로 알려져 있다³⁾.

저자들은 가와사키병으로 진단된 후 급성 음낭증이 동반되어 나타난 2개월 환아를 경험하였기에 문헌고찰과 함께 보고하는 바이다.

접수: 2016년 9월 5일
수정: 2016년 10월 5일
승인: 2016년 10월 12일

책임저자: 홍영진
인하대학교 의과대학 소아과학교실
Tel: 032)890-2843, Fax: 032)890-2844
E-mail: hongyjin@inha.ac.kr

증례

생후 2개월 된 남아가 내원 당일 발생한 39℃의 발열을 주소로 본원 응급실을 통해 입원하였다. 열 이외의 동반된 다른 증상은 없었다. 환아는 재태 연령 39주 1일, 3.76 kg,

자연분만으로 출생하였으며 주산기적 문제는 없었다. 건강하게 지내왔으며 과거 고환 부종을 포함한 특이 질환의 병력은 없었고, 2남매 중 둘째로 특이 가족력 또한 없었다.

입원 당시 환자의 신장은 59 cm (범위, 50%–75%), 체중은 7 kg (범위, 95%–97%)이었고, 활력징후는 혈압 90/40 mm Hg, 심박수 128회/분, 호흡수 36회/분, 체온 37.3℃였다. 결막은 창백하지 않았고 입술과 혀는 건조하지 않았다. 인후 편도의 발적과 비대는 없었으며, 양측 고막의 발적 및 부종도 관찰되지 않았다. 경부 진찰 시 만져지는 림프절이나 종괴는 없었다. 흉곽은 대칭적으로 팽창하였고 흉부 함몰은 관찰되지 않았으며, 흉부 청진 시 심음은 규칙적이었고 심잡음이 들리지 않았으며 폐 청진음에서 양폐에 저명한 악설음은 없었다. 복부는 부드럽고 장음 항진은 없었으며 간종대, 비종대도 없었고, 만져지는 종괴도 없었다. 입원 당시 혈액검사에서 백혈구 14,270/mm³ (호중구 55.3%), 헤마토크리트 35.9%, 혈소판 500,000/mm³, C-반응단백 3.25 mg/dL, 알부민 4.6 g/dL, 적혈구 침강속도 21 mm/hr이었으며, 간기능검사는 아스파르트산아미노기전달효소 36 IU/L, 알라닌아미노기전달효소 28 IU/L, 총 빌리루빈 0.7 mg/dL이었다. 소변검사에서 특이 소견은 없었다. 환아는 입원 후 끄끙거리며 컨디션 악화되어 입원 2일째 척수검사를 시행하였으며 특이 소견은 보이지 않았다. 발열이 있는 지 3일째에 전신 발진과 결핵 예방접종 부위의 발적이 나타났으며 혈액검사에서 백혈구 9,970/mm (호중구 70.8%), C-반응단백 12.15 mg/dL, 적혈구 침강속도 29 mm/hr로 증가하였고, 4일째에 양안 결막 충혈과 입술이 붉어지며 양쪽 손과 발등 부종을 보이며 적혈구

침강속도 42 mm/hr로 증가하여 가와사키병으로 진단 후 아스피린 50 mg/kg/day와 함께 발열 5일째에 면역글로불린 2 g/kg를 투여하였다(Fig. 1). 치료 후 하루 동안 열이 호전되었으나 그다음 날 다시 발열이 있으며 고환 부종이 시작되었다. 고환은 투과검사상 종괴는 없었으나 점차 색이 붉게 변하며 크기가 커지는 모습을 보였다(Fig. 2). 초음파 검사상 정삭(spermatic cord) 침범 없이 양쪽 음낭에 물이 차 있으며 음낭벽 비후와 혈관 분포가 증가된 소견을 보여 급성 음낭증으로 진단되었다(Fig. 3). 환아는

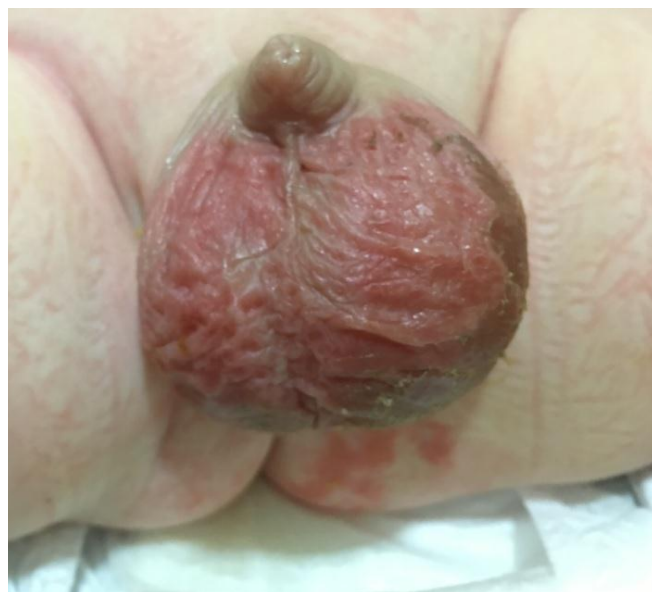

Fig. 2. Both scrotal swelling appeared on day 7. The swelling and crust were more severe in the left side.

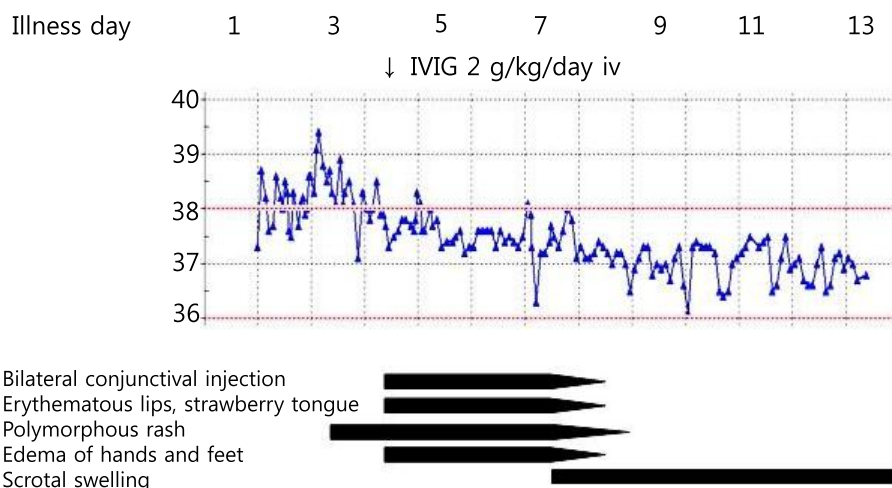


Fig. 1. Clinical course of patient. Abbreviations: IVIG, intravenous immunoglobulin; iv, intravenous.

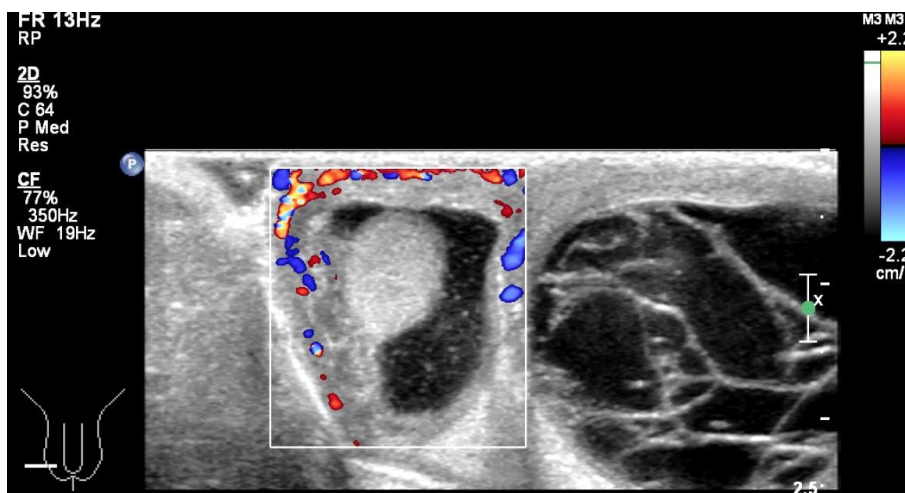


Fig. 3. Transverse gray-scale ultrasound image of the testicle showed bilateral complex fluid collection with internal echogenic materials in the right scrotal sac and multiple septations in the left scrotal sac. The image also demonstrated bilateral scrotal wall thickening with increased vascularity.

열이 재발한 지 하루 만에 열과 다른 증상들이 호전되어 2일 후부터 아스피린 5 mg/kg/day로 감량하여 투여하였으며, 추적 관찰 기간 동안 고환 크기가 점차 감소하며 가와사키병 발병으로부터 2달째에 완전히 호전되었다. 병의 급성기와 추적 관찰 기간에도 관상동맥 확장증이나 심낭 삼출액은 없었다.

고찰

가와사키병은 주로 영아와 5세 미만의 어린 소아들에게 발병하는 전신성 혈관염으로, 병인과 병태 생리가 아직은 명확히 밝혀져 있지 않으나 특정 감염 후 체내의 면역 반응에 의해 가와사키병이 유발됨을 시사하는 여러 연구 결과들이 보고되고 있다.

4가지 이하의 임상 증상을 만족하며 심장 초음파검사에서 관상동맥 이상이 발견된 경우 불완전 혹은 부정형 가와사키병으로 진단하게 된다⁴⁻⁶⁾. 이유는 알 수 없으나 가와사키병의 발병률은 2000년 이후 우리나라와 일본에서 지속적으로 증가 추세를 보이고 있으며 2006-2008년까지 유병률은 1년에 5세 이하의 소아 10만 명당 113.1명으로 일본에 이어 세계에서 2번째로 높은 유병률을 기록하였다⁷⁾.

가와사키병의 주요 합병증은 관상동맥류 또는 관상동맥 확장증으로 열이 난지 10일 이내에 정맥 면역글로불린으로 치료한 환자의 5% 정도에서 발생하나 치료하지 않을

경우 발생률이 15%-25%에 이르게 되며 가와사키병은 소아의 후천적 심장 질환의 주요 원인으로 알려져 있다⁸⁻¹⁰⁾. 부정형 가와사키병은 특히 6개월 이하의 소아에서 발생 빈도가 높으며 임상 진단이 어렵기 때문에 치료가 늦어지게 되는 경우가 많아 심각한 후유증 및 치명률이 높은 것으로 보고되고 있어 주의를 요한다^{3,11)}.

갑작스런 음낭의 부종과 통증을 주소로 하는 음낭의 병적 상태를 급성 음낭증이라고 하며 고환 괴사, 불임 등의 후유증을 막기 위한 조기 진단 및 치료가 중요하다. 원인은 음낭수종, 고환염전, 고환염, 부고환염, 외상 등 다양하며, 가와사키병 환아에서 나타나는 급성 음낭증은 드문 합병증이다^{3,12,13)}. Jibiki 등¹⁴⁾은 가와사키병에서 고환 침범이 나타난 이전 증례 보고 10개와 직접 경험한 2개의 증례를 함께 정리하여 보고한 바 있다. 가와사키병에서 고환 침범이 나타난 최초의 증례 보고는 1980년 Connolly와 Timmons¹⁵⁾의 증례로, 72개월 남아에서 가와사키병 발병 5일째에 고환의 발적과 부종이 나타났으며 대증 치료와 함께 호전되었다. 이후부터 현재까지 보고된 증례 12건을 살펴보면 연령은 5-72개월로 분포하고 가와사키병 발열로부터 4-18일 이내에 고환 침범이 나타났으며 발적은 없는 때도 있었으나 고환 부종은 모든 경우에서 확인되었다. 음낭수종 또는 고환염으로 진단되어 저자들이 경험한 본 증례의 환아와 같이 대증 치료하며 대개 1-2달 이내에 호전되는 경과를 보였으나 2개의 증례에서는 수술적 치료가 필요하였다. 증례의 환아 중 4명에서 관상동맥 합병증이 함께 동반되었다¹⁴⁻²⁰⁾. 급성 음낭증은 가와사키병의 급성

기에서 고환 동맥염과 동반된 고환염 또는 부고환염에 의한 급성 음낭부종에 기인하거나 혈관 투과성 증가로 인해 나타나는 것으로 생각된다^{14,18)}.

본 증례의 경우 가와사키병의 전형적인 임상 양상을 보인 2개월 남아가 드문 합병증으로 알려진 급성 음낭증이 동반되어 나타났다. 급성 음낭증은 대개 대증 치료하며 자연 호전되는 경과를 보여 간과되기 쉬우나, 호전되지 않거나 추가적인 합병증이 발생할 경우 수술적 치료까지 필요할 수 있어 주의 깊은 관찰을 필요로 한다. 저자들은 우리나라에서는 가와사키병에 급성 음낭증이 동반되어 나타난 증례가 보고된 적이 없으며 현재까지 보고된 다른 나라 증례에서보다 어린 2개월의 환아에게 나타난 예를 경험하였기에 본 증례를 보고하는 바이다.

References

1. Kawasaki T. Acute febrile mucocutaneous syndrome with lymphoid involvement with specific desquamation of the fingers and toes in children. *Arerugi* 1967;16:178-222.
2. Tsuda E, Matsuo M, Naito H, Noguchi T, Nonogi H, Echigo S. Clinical features in adults with coronary arterial lesions caused by presumed Kawasaki disease. *Cardiol Young* 2007; 17:84-9.
3. Newburger JW, Takahashi M, Gerber MA, Gewitz MH, Tani LY, Burns JC, et al. Diagnosis, treatment, and long-term management of Kawasaki disease: a statement for health professionals from the Committee on Rheumatic Fever, Endocarditis and Kawasaki Disease, Council on Cardiovascular Disease in the Young, American Heart Association. *Circulation* 2004;110:2747-71.
4. Levy M, Koren G. Atypical Kawasaki disease: analysis of clinical presentation and diagnostic clues. *Pediatr Infect Dis J* 1990;9:122-6.
5. Friedman AD. An atypical presentation of Kawasaki syndrome in an infant. *Pediatr Dermatol* 1988;5:120-2.
6. Joffe A, Kabani A, Jadavji T. Atypical and complicated Kawasaki disease in infants. Do we need criteria? *West J Med* 1995;162:322-7.
7. Uehara R, Belay ED. Epidemiology of Kawasaki disease in Asia, Europe, and the United States. *J Epidemiol* 2012;22:79-85.
8. Kato H, Sugimura T, Akagi T, Sato N, Hashino K, Maeno Y, et al. Long-term consequences of Kawasaki disease. A 10- to 21-year follow-up study of 594 patients. *Circulation* 1996;94: 1379-85.
9. Dajani AS, Taubert KA, Gerber MA, Shulman ST, Ferrieri P, Freed M, et al. Diagnosis and therapy of Kawasaki disease in children. *Circulation* 1993;87:1776-80.
10. Neuwirth CA, Singh H. Intercostal artery aneurysm in a child with Kawasaki disease and known coronary artery aneurysms. *J Vasc Interv Radiol* 2010;21:952-3.
11. Sonobe T, Kiyosawa N, Tsuchiya K, Aso S, Imada Y, Imai Y, et al. Prevalence of coronary artery abnormality in incomplete Kawasaki disease. *Pediatr Int* 2007;49:421-6.
12. Oh DK, Kim SJ, Ahn HS. Experiences of 313 cases of acute scrotum: properties of acute epididymitis and differential diagnosis of testicular torsion. *Korean J Urol* 2002;43:624-30.
13. Schul MW, Keating MA. The acute pediatric scrotum. *J Emerg Med* 1993;11:565-77.
14. Jibiki T, Sakai T, Saitou T, Kanazawa M, Ide T, Fujita M, et al. Acute scrotum in Kawasaki disease: two case reports and a literature review. *Pediatr Int* 2013;55:771-5.
15. Connolly KD, Timmons D. Mucocutaneous lymph node syndrome with testicular involvement. *Ir J Med Sci* 1980;149: 26-7.
16. Katayama O, Murakami M. A case of Kawasaki disease with scrotum hydrops. *Jpn J Pediatr* 1981;34:578-81.
17. Sacco M, Ciliberti A, D'Angelo AM, Giammarino N, Lotti F. La malattia di Kawasaki presentazione di tre casi. *Acta Paediatr Lat* 1990;43:187-94.
18. Kabani A, Joffe A, Jadavji T. Hydrocele in Kawasaki disease: importance in early recognition of atypical disease. *Am J Dis Child* 1991;145:1349-51.
19. Sacco MC, Meleleo D, Castriota Scanderbeg A. Hydrocele in Kawasaki disease. *Pediatr Med Chir* 1995;17:279-80.
20. Pavone P, Nicolini A, Armenia R, D'Orazio A, Nunnari G, Nicolini E. Kawasaki's disease with paralytic ileus. A case report. *Minerva Pediatr* 2006;58:193-7.

요약

급성 음낭증은 갑작스런 음낭의 부종과 통증을 주소로 하는 음낭의 병적 상태를 말하는 것으로 가와사키의 드문 합병증으로 알려져 있다. 저자들은 급성 음낭증을 동반한 가와사키병으로 진단된 2개월 남자 환아를 경험하였으며, 환아는 정맥 면역글로불린 및 아스피린 투여 후 발열과 가와사키병의 임상 증상들이 호전되었고 2달째에 고환 초음파검사에서 급성 음낭증의 호전을 확인하고 심장 초음파 검사에서 관상동맥 합병증이 보이지 않아 치료를 종료하였다.