

## Tuberculosis Spondylitis T4-6 with Compression Fracture T5 - A Case Report -

Ho-yong Shim, M.D., Ha-lim Lee M.D., Ki-deok Park, M.D., Ju-kang Lee, M.D., Ph. D, Oh-kyung Lim M.D., Ph. D.

J Korean Soc Spine Surg 2012 Mar;19(1):25-30.

Originally published online March 31, 2012;

<http://dx.doi.org/10.4184/jkss.2012.19.1.25>

Korean Society of Spine Surgery

Department of Orthopedic Surgery, Inha University School of Medicine

#7-206, 3rd ST. Sinheung-Dong, Jung-Gu, Incheon, 400-711, Korea Tel: 82-32-890-3044 Fax: 82-32-890-3467

©Copyright 2011 Korean Society of Spine Surgery

pISSN 2093-4378 eISSN 2093-4386

The online version of this article, along with updated information and services, is  
located on the World Wide Web at:

<http://www.krspine.org/DOIx.php?id=10.4184/jkss.2012.19.1.25>

---

This is an Open Access article distributed under the terms of the Creative Commons Attribution Non-Commercial License (<http://creativecommons.org/licenses/by-nc/3.0>) which permits unrestricted non-commercial use, distribution, and reproduction in any medium, provided the original work is properly cited.

# Tuberculosis Spondylitis T4-6 with Compression Fracture T5 - A Case Report -

Ho-yong Shim, M.D., Ha-lim Lee M.D., Ki-deok Park, M.D., Ju-kang Lee, M.D., Ph. D, Oh-kyung Lim M.D., Ph. D.

*Department of Rehabilitation, Gachon University of Medicine and Science*

## Study Design: Case report

**Objectives:** We report a case of a female patient who had only upper back pain without neurological symptoms and was later diagnosed with spine tuberculosis in combination with a compression fracture.

**Summary of Literature Review:** Spine tuberculosis is the most common type of musculoskeletal tuberculosis. However, the indolent nature of tuberculous bone and joint disease often leads to delayed diagnosis and severe neurologic complications.

**Material and Methods:** A 37-year-old female with only upper back pain for five months was admitted. She had no signs, symptoms or past histories related to tuberculosis. She had taken conservative management, but symptoms persisted.

**Results:** By doing motor and sensory evoked potential studies, we questioned spinal cord injury. Then, we confirmed spine tuberculosis T5 with T4 compression fracture by thoracic magnetic resonance imaging and pathologic findings.

**Conclusions:** When a patient presents constant back pain without neurological symptoms, image study and electromyography should be evaluated.

**Key Words:** Spinal tuberculosis, Compression fracture, Back pain

## 서론

1980년대 말과 1990년대 초 사이 후천성 면역 결핍증 바이러스의 도래와 함께 결핵의 유병률이 증가하였으나 조기 진단과 적극적인 치료로 2000년대에는 총 유병률이 감소했다. 세계보건기구에서 보고된 2010 통계보고에서 2008년 보고된 결핵건수 2,654,410이었고 이 중 약 2.4%인 11,048건이 우리나라에서 보고될 정도로 국내에서 결핵의 유병률은 아직 높은 실정이다.<sup>1)</sup> 특히 척추결핵은 근골격계 결핵의 약 50%를 차지하며, 폐외결핵의 약 15%, 전체 결핵의 약 1-2%를 차지하고 있다.<sup>2)</sup> 척추결핵의 경우 심각한 신경학적 장애를 초래할 수 있어 조기 진단이 중요하나 병변이 어느 정도까지 진행하더라도 비특이적 임상 증상으로 진단이 초기에 이루어지지 않는 경우가 있다. 저자들은 압박골절과 척추결핵이 있으며, 결핵의 병력없이 압박골절과 척추결핵을 진단 받은 보고가 드물었다. 결핵의 과거력 및 다른 증상 없이 만성적인 상부 배부 통증을 유일하게 호소하는 37세 여성이 자기공명영상검사 등을 시행한 뒤 압박 골절을 동반한 척추결핵으로 진단된 증례를 경험하였기에 이를 보고하고자 한다.

## 증례보고

37세 여자가 약 3개월 전부터 상부 배부 통증을 주소로 내원하였다. 내원 전 타의료기관에서 약물과 통증 유발점 주사치료를 받았으나 증상이 호전되지 않았고, 3년 전 갑상선저하증 진단 후 호르몬제를 복용하는 것 이외에 과거 병력은 없었다. 통

**Received:** October 27, 2011

**Revised:** March 19, 2012

**Accepted:** March 19, 2012

**Published Online:** March 31, 2012

**Corresponding author:** Oh-kyung Lim M.D.

Department of Rehabilitation, Gachon University of Medicine and Science  
1198, Guwol-dong, Namdong-gu, Incheon, Korea

**TEL:** 82-32-460-3722, **FAX:** 82-32-460-3722

**E-mail:** phmed@gilhospital.com

"This is an Open Access article distributed under the terms of the Creative Commons Attribution Non-Commercial License (<http://creativecommons.org/licenses/by-nc/3.0/>) which permits unrestricted non-commercial use, distribution, and reproduction in any medium, provided the original work is properly cited."

**Table 1.** Results of sensory evoked potentials (SEPs)

Location	Median SEP			Tibial SEP		
	Latency (ms)		Amplitude ( $\mu$ V)	Latency (ms)		Amplitude ( $\mu$ V)
	CZ-N20	CZ-P25	N20	CZ-N20	CZ-P25	N20
Right	19.20	27.20	27.20	No response		
Left	19.20	25.75	25.75	No response		

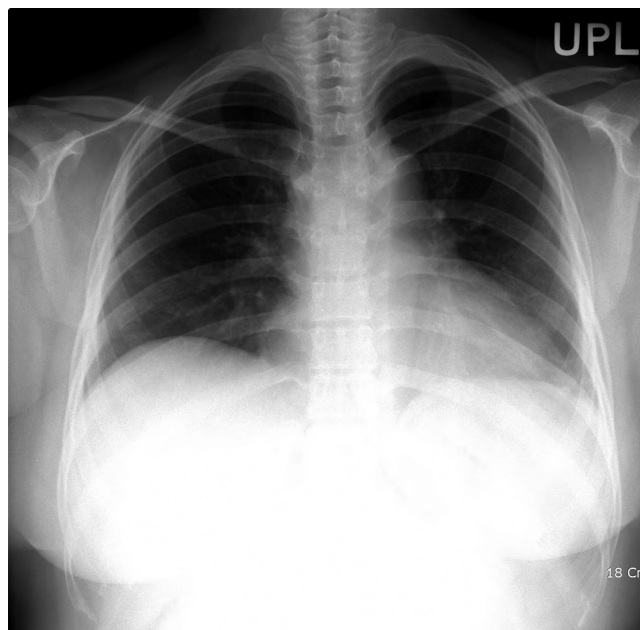
**Table 2.** Results of motor evoked potentials (MEPs)

Intensity	Cortex-abductor pollicis brevis muscle				Cortex-abductor hallucis muscle			
	Latency (ms)		Amplitude (mV)		Latency (ms)		Amplitude (mV)	
	Right	Left	Right	Left	Right	Left	Right	Left
100%	24.55	22.80	1.8	2.5	No response		No response	
90%	22.35	23.60	0.6	1.0				
80%	22.30	23.80	0.9	0.6				
70%	22.80	23.95	0.6	0.5				

증의 척도를 이용한 흉부 동통의 수치는 4점이었고, 환자는 상부 배부 통증을 제외한 미열, 발한 등은 없었으며, 감각이상, 근력 약화 등의 신경증상도 없었다. 신체검사서에서 4, 5, 6번 흉추 주위로 양측에서 압통이 있었고, 신경학적 검사에서는 이상 소견은 보이지 않았다. 내원 당시 시행한 척추부 일반 방사선 검사에서 골절이나 뼈의 이상 등은 발견되지 않았다(Fig. 1,2). 혈액 검사에서 백혈구 7100/mm<sup>3</sup>(호중구 59.8%), 적혈구침강속도 32mm/hr, C 반응성 단백질 0.41g/dL였다. 입원 이후 약물과 통증 유발점 주사 치료 등을 수차례 시행하였으나 통증 여전히 호전되지 않아 원인을 확인하기 위해 흉추 자기공명영상검사를 시행하였다(Fig. 3). 흉추 5번 척추체의 파괴와 흉추 5번과 전후방 농양형성, 후방 경막외 공간, 척추경과 극간인대까지 병변이 진행된 것이 관찰되었고, 4번의 압박골절이 관찰되었다(Fig.2,3). 이후 신경학적 검사에서 도수 근력 검사상 4등급의 양하지 근력 약화와 명확하지 않은 양하지의 감각 저하가 관찰되어 압박에 의한 척수 손상 진행 유무를 확인하기 위해 신경 유발전위 검사를 시행하였다. 상지 체성 감각 유발전위 검사에서 정중신경 자극에 대한 검사는 정상 범위였고, 경골신경에서 자극한 하지의 체성 감각 유발전위는 관찰되지 않았다(Table. 1, Fig. 4). 상지에서 측정된 운동신경 유발전위 검사는 관찰되었지만, 하지에서 측정된 운동신경 유발전위가 관찰되지 않았다(Table. 2).

자기공명 영상 판독 결과 결핵성 척추염이 의심되어 감염내과와 협진하여 항결핵제 ethambutol 800mg, isoniazid 300mg, rifampin 600mg, pyrazinamide 1500mg 을 시작하였고, 흉추 5

번의 부분적 척추체 제거술과 흉추 2번에서 7번까지 후방 흉추체 간 고정술을 시행하였다. 수술 중에 채취한 조직의 병리학적 소견에서 항산성 염색에 양성이며 만성 활동성 육아종성 골수염으로 판독되었고, 항산성 조직배양에서는 Nontuberculous mycobacteria로 보고되었다. 수개월 뒤 확인한 혈액과 객담의 배양 검사에서는 결핵균이 자라지 않았다. 환자는 수술 이후에도 신

**Fig. 1.** Preoperative posteroanterior view of the chest radiography shows no active lesion in both lungs.



경학적 증상이 악화되어 양하지 완전 마비상태로 진행되었다.

## 고찰

척추결핵은 초기에 배부통증(90-100%)을 주로 호소하고, 체중감소(40-50%), 발열(30-50%), 척추 후만증, 피로감 등을 동반한다. 신경학적인 침범은 20-70%로 보고되고 있고 위약감, 감각소실, 장과 방광의 기능이상 등이 관찰될 수도 있다. 척추결핵에서 가장 흔한 침범부위는 하부흉추와 흉요추부위로 40-

60%를 차지한다고 보고되고 있다.<sup>2)</sup> 신경학적인 증상이 나타나는 원인은 조직의 직접 침범에 의한 척수의 압박과 염증성 조직에 의한 척추의 혈행 장애 등이 원인들로 알려져 있고, 환자의 10-30%에서 하지에 신경증상이 나타난다.<sup>3)</sup> 결핵의 척추 침범은 척추염 (Pott disease or spondylitis), 비골원성 척추 결핵, 결핵성 척추 수막염, 결핵성 지주막염 등으로 분류할 수 있으며, 이중 비골원성 척추 결핵이 가장 드문 형태로 알려져 있다.<sup>4,5)</sup> 확진을 위해서는 영상 검사를 활용하여 척추 병변의 조기검사를 실시하거나, 조직 배양 검사 및 세포면역학적 검사법이 가장 정확

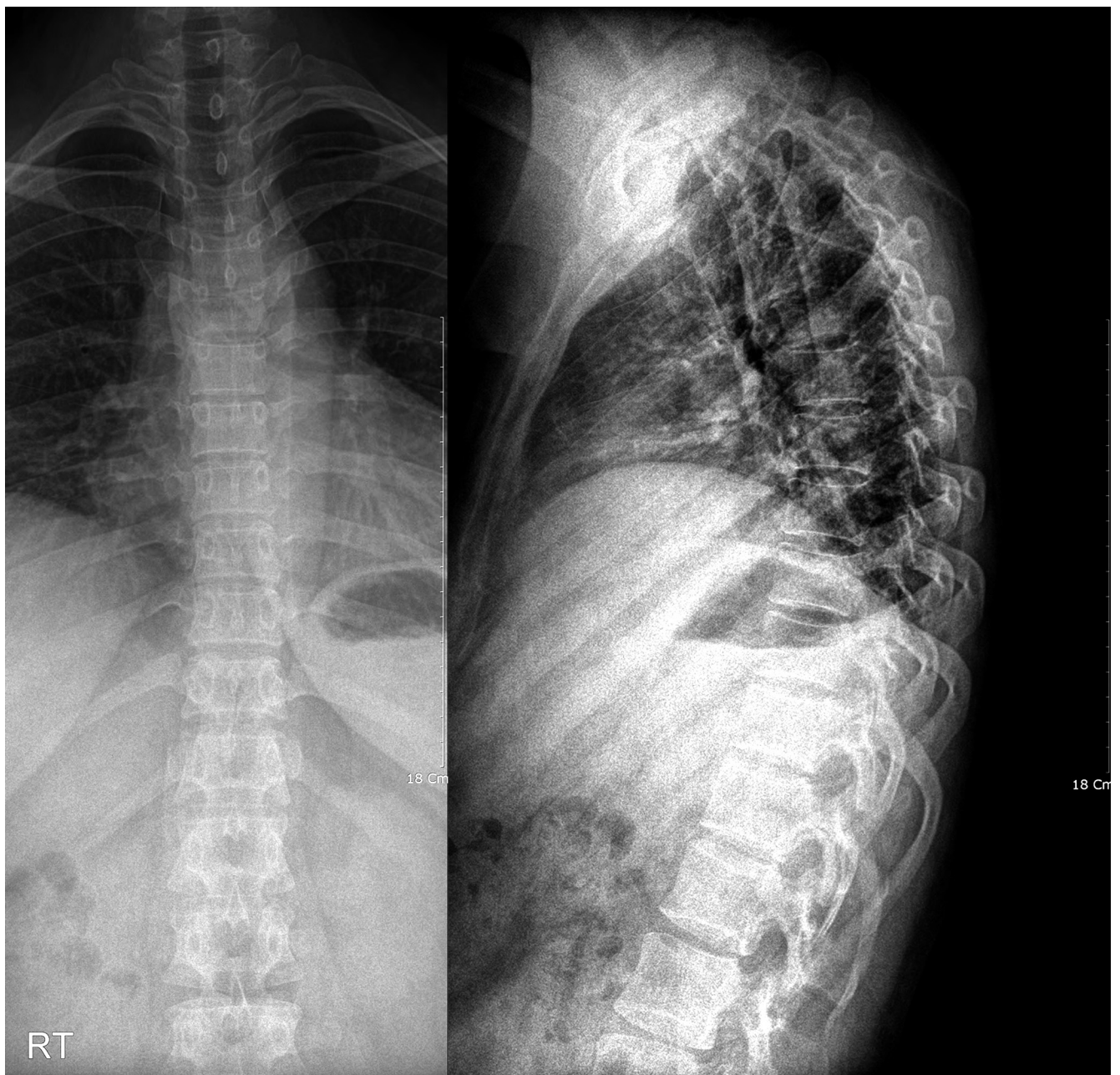
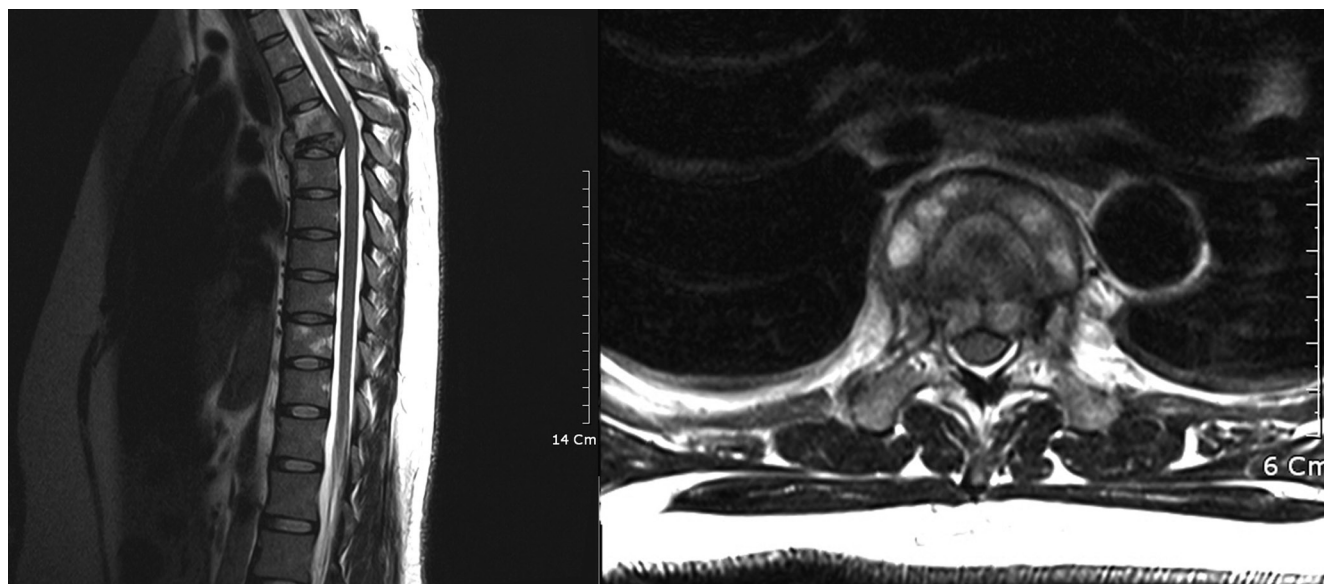
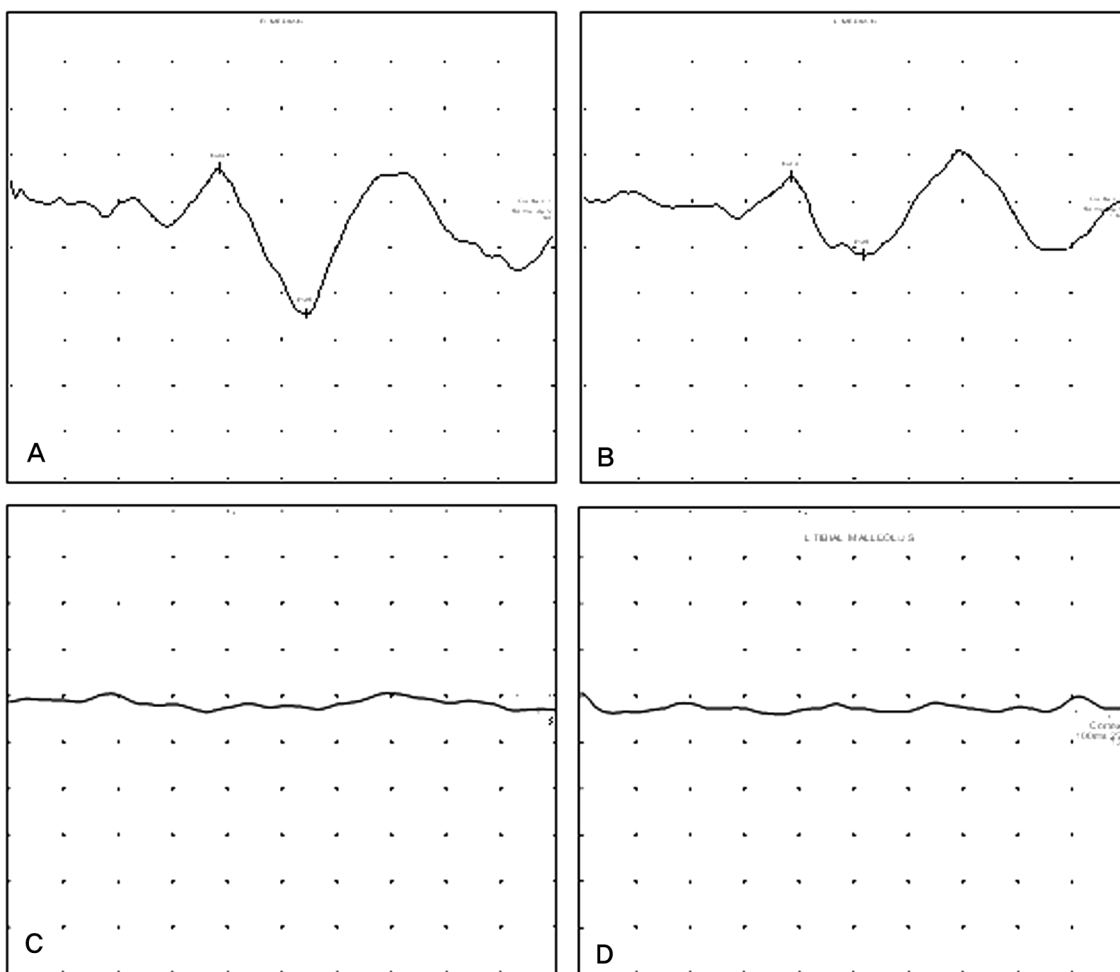


Fig. 2. Preoperative posteroanterior and lateral view of the cervical X ray shows no remarkable finding.



**Fig. 3.** Magnetic resonance Sagittal T2-weighted images shows high signal in T4-6, which is abscess formation and inflammation involvement of Rt. posterior epidural space and posterior elements and compression fracture T5.



**Fig. 4.** Sensory evoked potentials. (A) Right median nerve SEP (B) Left median nerve SEP (C) Right tibial nerve SEP (D) Left tibial nerve SEP

한 진단법으로 알려져 있다.<sup>6)</sup>

척추 결핵은 임상증상으로 통증 호소는 있으나 비특이적이고, 증상의 발현이 매우 느리고 서서히 나타나므로 진단이 늦어지는 경우가 많다.<sup>7,8)</sup> 특히 보존적 치료에 반응이 없는 비특이적인 배부 통증을 단일하게 호소하는 환자에 대해서는 비교적 초기에 척추체와 골수, 종반의 병변 유무를 관찰하기 위해 자기공명영상검사를 시행하는 것이 적절하다.<sup>9)</sup> 신경학적 검사에서 명확히 확인하기 어려운 근력 약화나 감각 저하 등의 신경학적 이상이 있고 척수 신경으로의 진행을 관찰하기 위해서 운동 유발전위와 체성 감각 유발전위를 추가적으로 시행하는 것도 고려해 볼 수 있다.

척추 결핵의 기본적인 치료 지침은 환자의 나이, 병의 진행 상태, 전신 상태 등을 고려하여 보존적 치료 또는 수술치료를 선택하나, 어떤 방법을 선택하든 모두 최소한 1년 이상의 항결핵제 투여가 필수적이다.<sup>10)</sup> 간혹 isoniazid, rifampin, pyrazinamide의 화학요법으로 9-12개월 동안 치료하는 것이 추천되기도 하나 아직 확정된 치료법은 아니다.<sup>3)</sup> 수술적 치료 방법의 적응증은 골파괴의 정도와 신경증상의 유무로 결정하게 된다. 수술을 할 경우 병변을 제거하고 농양을 배출시킨 후 척추를 유합시키는 수술을 시행한다.<sup>11)</sup> 수술이 종료된 이후에는 관절가동범위의 수동적인 운동, 전기자극요법, 운동요법, 신경발달치료 등을 시행할 수 있다. 이 중 신경발달치료는 운동능력의 재교육을 통해 기존의 근력과 지구력을 향상해줄 뿐만 아니라 근육의 조절능력을 다시 재활성시켜 척수 손상의 회복을 극대화시킬 수 있다.<sup>12)</sup>

본 증례의 환자는 만성적인 상부 배부통증만을 호소하였고 결핵과 연관된 증상, 징후 및 병력이 없었으므로 초기에 척추 결핵을 의심할 수 없었다. 기본적인 영상검사인 흉부 및 흉추 단순 방사선 검사에서도 특이소견은 관찰되지 않았기에 진단이 지연됐다. 결핵 병력이 없는 젊은 여성인 경우에 보존적 치료에 증상 호전이 없을 경우에는 반드시 척추결핵을 고려해야 한다.

## REFERENCES

1. WHO Library Cataloguing-in-Publication Data, World health statistics 2010.
2. Friedman B. Chemotherapy of tuberculosis of the spine. *J Bone Joint Surg Am.* 1966;48:451-74.
3. Steven K, Denise IC, Joel AD. *Spinal cord medicine*, Philadelphia, Lippincott Williams & Wilkins:2002.500-02.
4. Du Plessis J, Andronikou S, Theron S, Wieselthaler N, Hayes M. Unusual forms of spinal tuberculosis. *Childs Nerv Syst.* 2008;24:453-7.
5. Garg RK. Tuberculosis of the central nervous system. *Postgrad Med J.* 1999;75:133-40.
6. Teo EL, Peh WC. Imaging of tuberculosis of the spine. *Singapore Med J.* 2004;45:43-4.
7. Skendros P, Kamaria F, Kontopoulos V, Tsitouridis I, Sidiropoulos L. Intradural, extramedullary tuberculoma of the spinal cord as a complication of tuberculous meningitis. *Infection.* 2003;31:115-7.
8. Cruickshank GS, Johnston RA. Intradural, extramedullary spinal cord compression from tuberculous granuloma. *Br J Neurosurg.* 1996;10:93-5.
9. Chang DJ, Yoon DM, Kang YS, Yoon KB. Chronic Back Pain Proven to Be Spinal Tuberculosis: A report of 2 cases. *Korean J Pain.* 2008;21:74:9.
10. Ahn JS, Lee JK, Jeon TS, Kwon YS, Kwak SK. Changes of Kyphotic Angle Following Operative Treatment of Tuberculous Spondylitis. *J Korean Soc Spine Surg.* 2001;8:148-55.
11. Crenshaw AH. *Campbell's Operative Orthopedics*. 8th ed., Saint Louis : The CB Mosby company, 1992,3802-23.
12. Craig Liebensohn, *Rehabilitation of the spine*, 2nd ed., Baltimore : Lippincott Williams & Wilkins, 2007,586-611.

**흉추 5번 압박골절을 동반한 상부흉추(흉추4-6)결핵환자 1예 -증례보고-**

심호웅•이하림•박기덕•이주강•임오경  
가천대학교 의과대학 재활의학교실

**연구 계획:** 증례보고

**목적:** 신경학적 증상이 없이 상부 배부통증만을 호소하던 환자에서 압박골절을 동반한 결핵성 척추염을 경험하였기에 보고하고자 한다.

**선행문헌의 요약:** 척추 결핵은 근골격계 결핵에서 가장 흔히 호발하는 질환이다. 그러나 결핵은 뼈와 관절을 서서히 침범하므로 늦게 진단되며 심각한 신경학적인 합병증을 유발한다.

**대상 및 방법:** 증례는 5개월간 상부배부 통증만을 호소하는 37세 여성이 입원했다. 환자는 결핵과 관련된 어떠한 증상과 증후가 없었다. 입원 이후 배부 통증에 대한 보존치료를 시행했으나 통증은 지속되었다.

**결과:** 체성감각 및 운동 유발전위 검사에서 척수손상을 의심하였고 흉부 자기공명영상검사를 통해 흉추 4번의 압박골절과 흉추 5번의 결핵성 척추염이 관찰되어 수술을 통해 얻은 조직검사로 결핵성 척추염을 확진하였다.

**결론:** 신경학적인 증상이 없는 환자에서 배부 통증이 지속된다면 근전도와 영상검사 등을 통해 통증의 원인을 확인해야한다.

**색인 단어:** 척추 결핵, 압박골절, 배부통증

**약칭 제목:** 압박골절이 동반된 결핵성 척추염