

## Analysis of Intraoperative Neurological Complications in High-Risk Spinal Surgery with the Use of Motor Evoked Potential Monitoring

Jin-Hyok Kim, M.D., Dong-Ju Lim, M.D., Sung-Soo Kim, M.D., Se-Il Suk, M.D., Min-Kyu Kim, M.D.

J Korean Soc Spine Surg 2011 Sep;18(3):153-162.

Originally published online September 30, 2011;

<http://dx.doi.org/10.4184/jkss.2011.18.3.153>

Korean Society of Spine Surgery

Department of Orthopedic Surgery, Inha University School of Medicine

#7-206, 3rd ST. Sinheung-Dong, Jung-Gu, Incheon, 400-711, Korea Tel: 82-32-890-3044 Fax: 82-32-890-3467

©Copyright 2011 Korean Society of Spine Surgery

pISSN 2093-4378 eISSN 2093-4386

The online version of this article, along with updated information and services, is  
located on the World Wide Web at:

<http://www.krspine.org/DOIx.php?id=10.4184/jkss.2011.18.3.153>

---

This is an Open Access article distributed under the terms of the Creative Commons Attribution Non-Commercial License (<http://creativecommons.org/licenses/by-nc/3.0>) which permits unrestricted non-commercial use, distribution, and reproduction in any medium, provided the original work is properly cited.

# Analysis of Intraoperative Neurological Complications in High-Risk Spinal Surgery with the Use of Motor Evoked Potential Monitoring

Jin-Hyok Kim, M.D., Dong-Ju Lim, M.D., Sung-Soo Kim, M.D., Se-Il Suk, M.D., Min-Kyu Kim, M.D.

Seoul Spine Institute, Sanggye Paik Hospital, College of Medicine, Inje University

**Study Design:** This is retrospective study.

**Objectives:** To evaluate the risk of operative techniques using Motor Evoked Potential (MEP) in high-risk spinal surgery.

**Summary of Literature Review:** There are few studies regarding the evaluation of operative techniques by MEP.

**Materials and Methods:** We studied 33 cases that had MEP during surgery from July 2007 to March 2009. Diagnoses included post-traumatic kyphosis (PTK) in eight cases, congenital deformity in eight cases, degenerative lumbar deformity in eight cases, ankylosing spondylitis (AS) in three cases, spinal tumor in three cases, adjacent segmental disease in two cases, and post-surgical kyphosis in one case. Posterior vertebral column resection (PVCR) and pedicle subtraction osteotomy (PSO) were performed in 27 cases (81.8%) and, in the others, posterior decompression with discectomy was performed. We analyzed the risk of operative techniques and evaluated the MEP.

**Results:** MEP showed abnormal signal change in five cases (PVCR: one case, compression and distraction: four cases). The AS case did not demonstrate neurological change after surgery. Though the PTK on T12 operated by PVCR case did not show an abnormal MEP result, neurological change was observed postoperatively. The sensitivity, specificity, percent of false negatives, and percent of false positives of MEP were 80.0%, 96.4%, 20.0%, and 3.6%, respectively.

**Conclusions:** MEP monitoring is a useful method to detect neurological injury during high-risk spinal surgery with satisfactory specificity. For low sensitivity and a high false negative rate, increased monitoring of cases and continuous follow-up is needed. In conclusion, compression and distraction and PVCR are high-risk techniques in kyphotic deformity correction.

**Key Words:** High-risk spinal surgery, Motor Evoked Potential (MEP), Operative technique, Neurological complication

## 서론

척추 측만증 수술 시 신경 손상에 의한 마비의 발생 빈도는 0.72-3.2%,<sup>1,2)</sup> 척추내 종양 수술시 발생 빈도는 23.8-65.4%<sup>3,4)</sup>로 보고 되고 있다. 이중 척추경 나사를 이용한 조작으로 발생하는 신경근 손상의 빈도는 1.0%<sup>5)</sup>이다. 이러한 결과는 일반적인 단순 압박 및 기구 삽입을 이용한 후방 고정술에 비하여 높은 수치이며 수술 술기의 차이에서 발생하게 된다. 신경 손상이 발생할 수 있는 수술 술기로 비정상적인 해부학적 구조에서의 척추경 나사의 삽입, 척추의 절골술 및 압박 신연 조작 등이 있다. 국내에서 안 등<sup>6)</sup>이 수술적 조작 후 발생한 신경근 부종에 의한 신경학적 증상을 보고한 바 있다. 그러나 각각의 수술과정에서의 위험도는 보고된 바가 국내의 모두 전무한 실정이다. 이에 저자들은 신경학적 감시로 각광 받고 있어 최근 많이 사용되고 있는 운동 유발 전위 검사(MEP)를 신경 손상의 발생이 높은 고위험 척추수술에서 시행하여 이에 대한 결과 보고 및 분석을 하고자 하

**Received:** June 16, 2011

**Revised:** September 16, 2011

**Accepted:** September 16, 2011

**Published Online:** September 30, 2011

**Corresponding author:** Dong-Ju Lim, M.D.

Seoul Spine Institute, Sanggye Paik Hospital, College of Medicine, Inje University, 761-1 Sanggye Dong, Nowon-ku, Seoul, 139-707, Korea

**TEL:** 82-2-950-1290, **FAX:** 82-2-950-6342

**E-mail:** scd25@paik.ac.kr

"This is an Open Access article distributed under the terms of the Creative Commons Attribution Non-Commercial License (<http://creativecommons.org/licenses/by-nc/3.0/>) which permits unrestricted non-commercial use, distribution, and reproduction in any medium, provided the original work is properly cited."

본 논문의 요지는 2009 대한 척추외과 추계학술대회에서 발표 되었음.

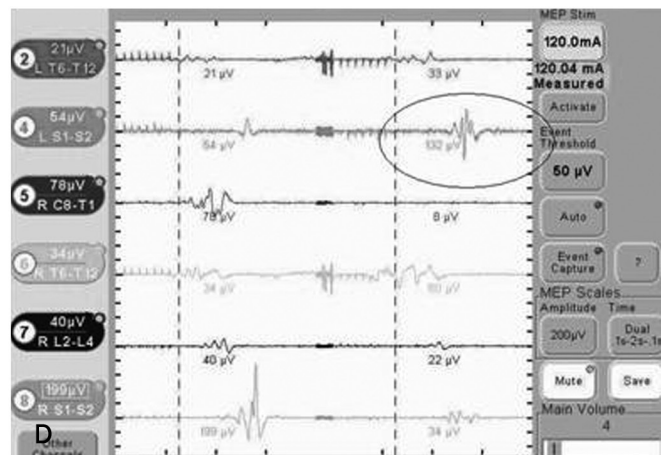
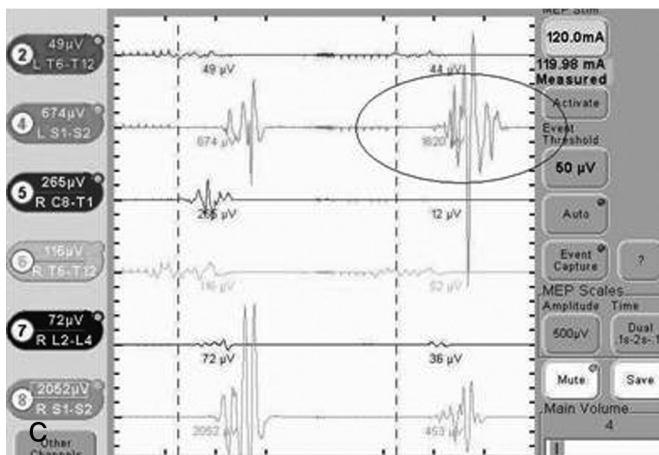
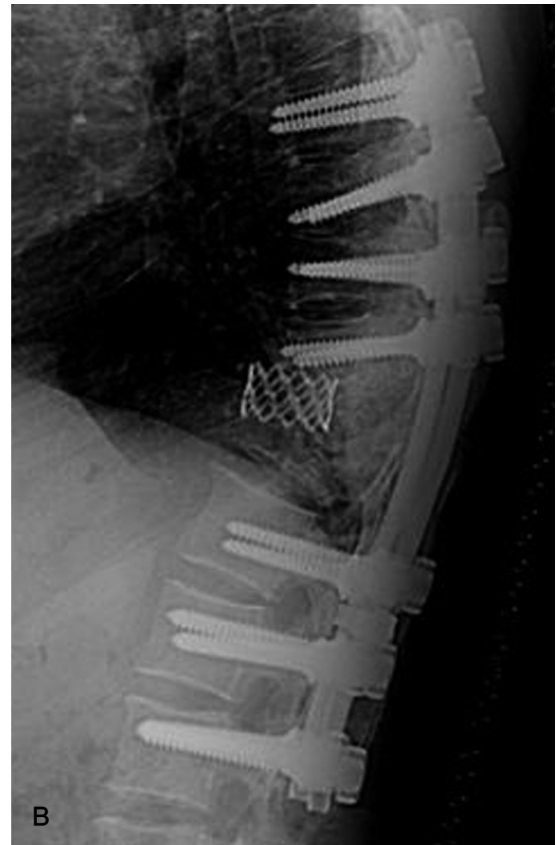
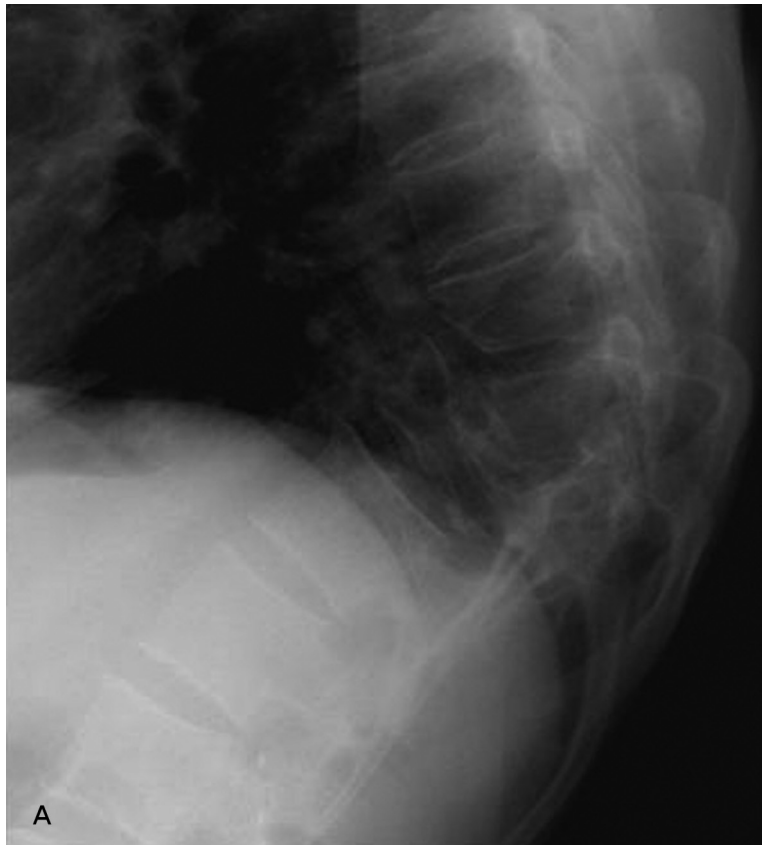였으며, 이를 통해 신경 손상의 원인이 되는 수술과정에 대해 보고하고자 한다.

## 대상 및 방법

### 1. 연구대상

2007년 7월부터 2009년 3월까지 척추 수술을 시행 시 운동 유발 전위 검사를 시행 받은 총 33예의 환자를 대상으로 하였

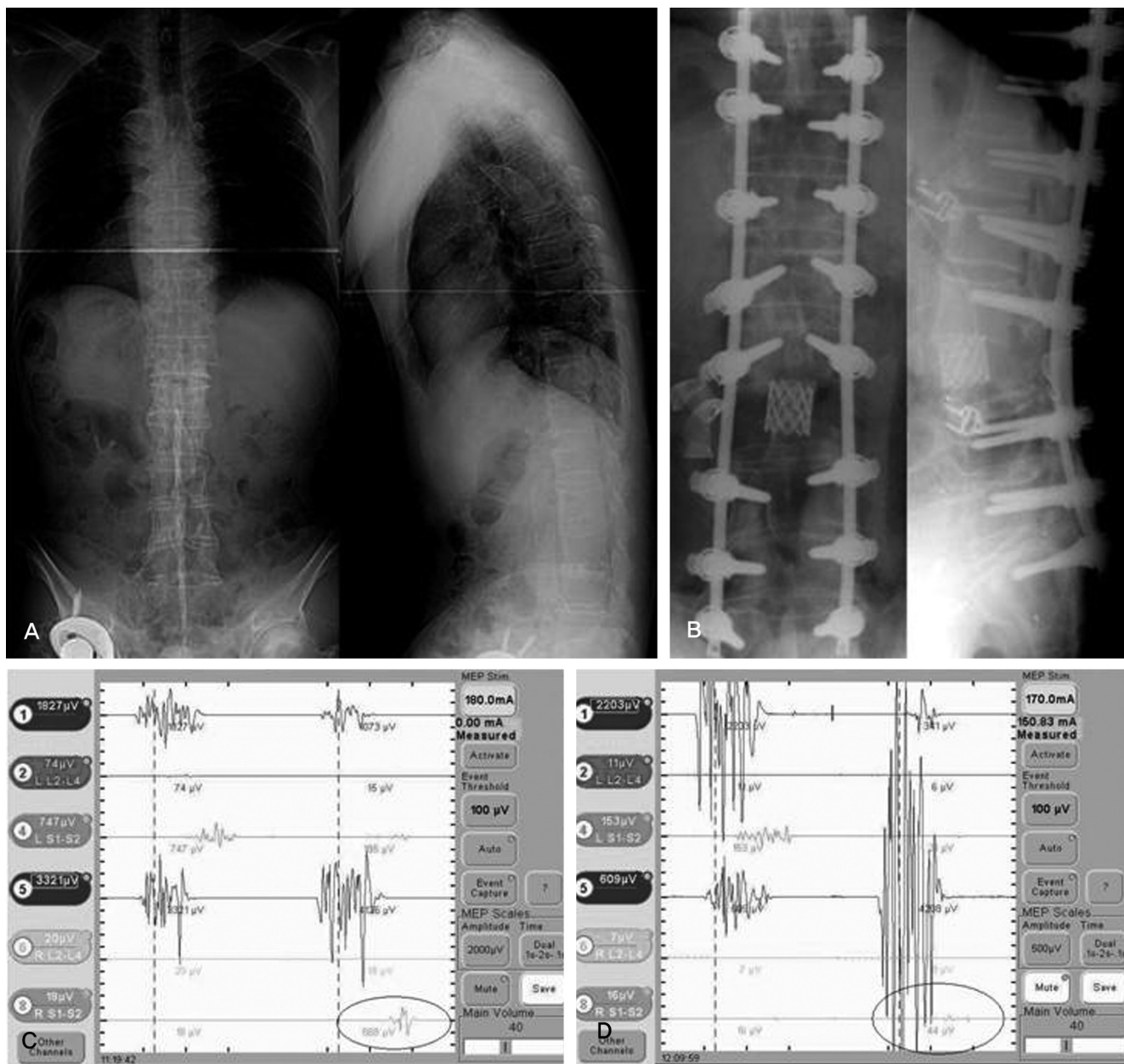
다. 여자는 24예, 남자 9예였으며, 수술 시 평균 나이는 51.5세 (10~74세)였다. 수술 당시 재수술은 6예였으며, 최초 수술은 27예였다. 원인 질환별로는 선천성 후만증 1예, 선천성 측만증 3예, 선천성 후측만증 4예, 퇴행성 후만증 4예, 퇴행성 측만증 2예, 퇴행성 측후만증 1예, 척추 골절 후 지연성 후만증 8예, 강직성 척추염에 의한 후만증 3예, 술 후 인접 부위 질환 3예, 종양 3예, 추궁판 절제술 후 발생한 수술 후 후만증 1예이었다. 이중 27명은 척추 변형을 가지고 있었으며 후만증은 17명, 측만증



**Fig. 1.** (A) Female 46-years, post traumatic kyphosis (B) after decompression & PVCR (C) channel 4 showed normal MEP response before compression & distraction (D) channel 4 showed that amplitude was decreased above 80% at left lower limb immediately after compression & distraction.

은 5명, 후만증 과 측만증을 동반한 경우는 5명에서 관찰되었다 (Table 1). 수술 전 근력 및 감각저하 또는 감각 이상, 통증을 포함하는 신경학적 이상을 보인 경우는 18예였다. 근이완제는 기관 삽관 직전에 1회 투여하였으며 수술을 진행하면서 추가 투여 또는 지속 정주 투여하지 않았다. 신경 근육성 척추 측만증으로 인해 운동 유발 전위 검사상 반응이 나타나지 않은 경우, 기형이 경미하여 수술 중 신경학적인 손상의 가능성이 적다고 판단된 경우, 신경학적 병변이 이미 많이 존재하며 수술 전 및 수술 중 운동 유발 전위 검사상 반응이 전혀 나타나지 않는 경우, 운동 유발 전위 검사를 시행하였으나 수술 전, 수술 중 또한 수

술 후 검사반응이 3개중 모두에서 반응이 전혀 나타나지 않은 경우, 수술 전 환자나 보호자가 유발 전위 검사를 거부하는 경우는 본 연구 대상에서 제외하였다. 수술적인 방법은 후방 도달법에 의한 감압술 또는 후방 척추 절골술, 척추경 나사못을 이용한 변형 교정술 및 유합술을 시행하였다. 환자 군은 수술 후 신경학적인 손상 정도에 따라 1) 신경학적인 증상이 없었던 군과 2) 신경학적 증상이 있었던 군으로 임상적 결과(clinical outcome)를 2개 군으로 나누었다. 신경학적 손상이 없는 군은 수술 후 운동근력 및 시각통증척도(visual analogue scale)에서 술 전과 후에 변화가 없는 경우로 정의하였다. 신경학적 증상이 있는 군은 운동



**Fig. 2.** (A) Male 57-years, ankylosing spondylitis with kyphosis (B) after PVCR and compression (C) channel 8 showed normal MEP response before PVCR (D) channel 8 showed that amplitude was decreased above 80% at right lower limb immediately after PVCR and compression.

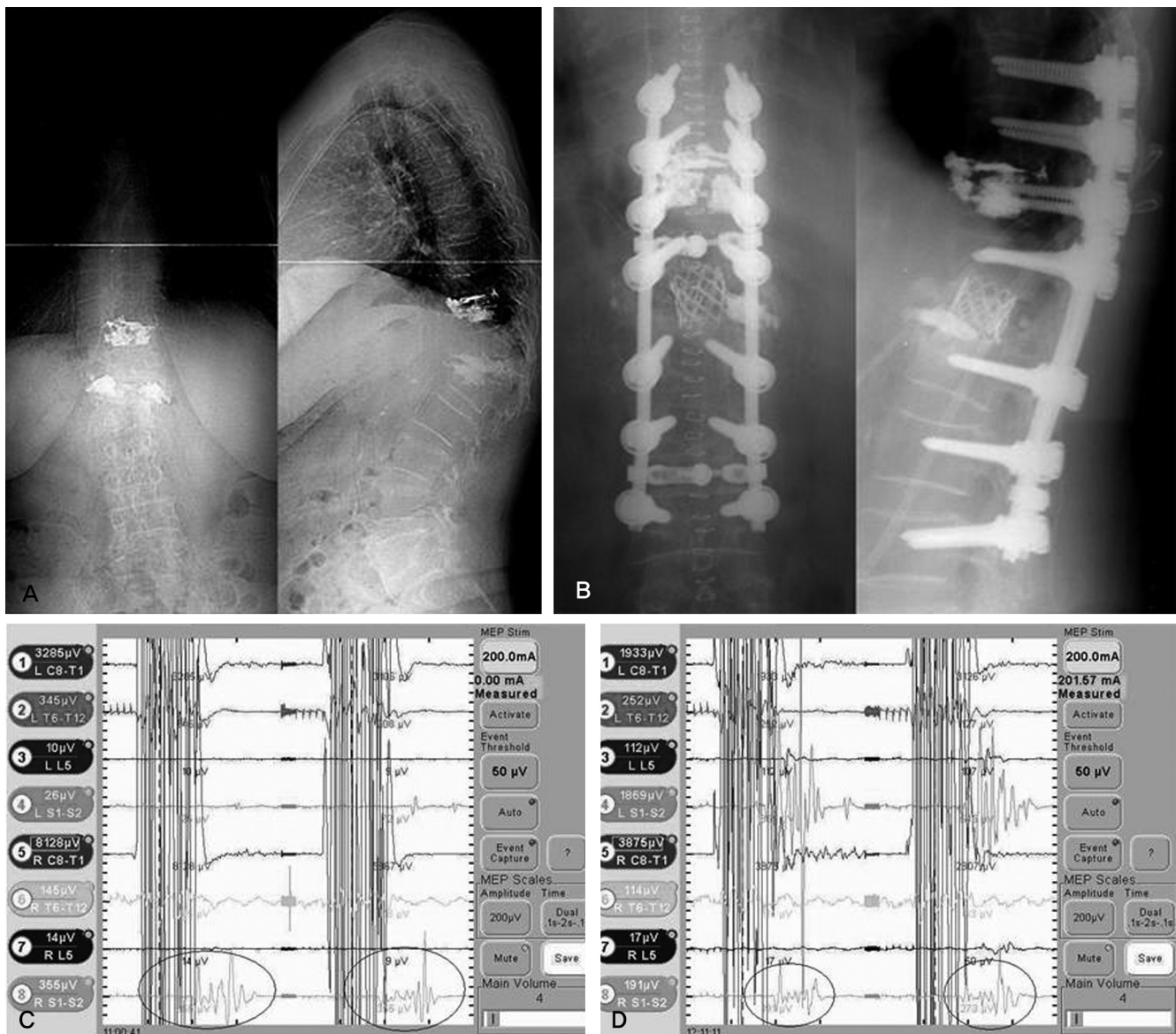


신경의 약화가 근력 1단계 이상인 경우나 수술 이후 VAS의 변화로 약물을 투여하여야 할 정도였을 때로 하였다.

## 2. 마취의 방법

흡입 마취제의 영향을 우려하여 본 연구에서 사용한 마취 방법은 흡입 마취는 배제하고 전기 진단 검사에 가장 영향이 적은 정맥 마취를 시행하였다. 마취 약제는 단기 작용 약제인 Propofol과 Remifentanyl을 사용하여 수술 중 용량을 일정하게 유지하여 마취 방법에 의한 전위 검사에 대한 영향을 최소화 하였다.<sup>7)</sup> 수술 동안의 환자는 침습적 동맥압, 심전도, 산소 포화도, 호기말 이산화탄소, 중심 정맥압 감시를 시행하였다. 또한 BIS감

시(BIS XP monitor A 2000; Aspect Medical System Inc., Natick, MA)를 시행하였다. 호흡은 공기를 포함한 흡입산소농도 50%에서 호기말 이산화탄소 분압이 34-40이 되도록 조절 호흡하였고 환자의 체온은 기저 체온에서 2-2.5°C내외로 범위를 유지하도록 하였다. 모든 환자에서 마취유도는 2% Propofol(Fresofol, FreseniusKabi, Austria)을 목표 농도 조절 주입기(Orchestra system®, Fresenius Vial, France)를 통해 처음 혈장 농도를 4 µg/ml로 정주하였다. 이 농도는 수술 동안 BIS가 60으로 안정화 되도록 조절하였다. Remifentanyl(Ultiva, GSK, UK)은 일정한 효과치의 농도를 유지하기 위해 역시 목표 농도 조절 주입기를 사용하여 정주 하였다. 마취 유도 및 수술 동안의 Remifentanyl 효과



**Fig. 3.** (A) Female 66-years, post traumatic kyphosis (B) after decompression and PVCR (C) channel 8 showed normal MEP response before decompression and PVCR (D) channel 8 showed normal MEP response after decompression and PVCR but she woke up with both lower limb motor grade 3.

**Table 1.** Details of the Patients with MEP monitoring during Spinal Surgery.

Case	Sex	Age	Diagnosis	Fusion level	Procedure level	Prior Surgery	MEP change	Neurological deficit
1	Male	59	PTK	T10-L3	L1 PVCR	N	N	N
2	Female	66	ASD	T10-L4(L2-4)	Decompression	Y	N	N
3	Female	74	LDK	T10-S1	L3 PSO	N	Y	Y
4	Male	55	CK	T11-L5	L2 PVCR	N	N	N
5	Female	67	PTK	T8-S1	L3 PSO	N	Y	Y
6	Female	39	CKS	T3-L4	T9 PSO	N	N	N
7	Female	74	PTK	T9-L2	T12 PVCR	N	N	N
8	Female	65	LDK	L1-S1	L4 PSO	N	N	N
9	Male	12	CKS	T9-L2	T12 PVCR	N	N	N
10	Male	16	CKS	T7-L4	T11,12 PVCR	N	N	N
11	Female	59	LDK	T11-S1	L3 PSO	N	N	N
12	Male	57	AS	T10-S1	L3 PVCR	N	Y	N
13	Female	61	DLS/LDK	T10-S1	L3 PSO	N	N	N
14	Female	67	LDK	T11-S1	L3 PVCR	N	N	N
15	Female	57	ASD	T11-S1(T11-L5)	Decompression & discectomy	Y	N	N
16	Female	46	PTK	T6-L2	T10 PVCR	N	Y	Y
17	Female	10	CS	T3-L4	T8 PSO	N	N	N
18	Female	64	ASD	T10-S1(L1-L5)	Decompression & discectomy	Y	N	N
19	Female	58	Tumor (L1 Schwannoma)	T11-L3	Decompression	N	N	N
20	Male	60	Postop Kyphosis	T10-S1 (T12-L4 Laminectomy)	L3 PSO	Y	N	N
21	Male	14	CS	T3-L1	T7 PSO	N	N	N
22	Female	66	PTK	T8-L3	T12 PVCR	N	N	Y
23	Female	16	CKS	T1-T10	T3 PVCR	N	N	N
24	Female	73	PTK	T10-L2	T12 PVCR	N	N	N
25	Female	54	CS	T11-S1	L3 PVCR	N	N	N
26	Female	51	PTK	T11-S1	L1 PVCR	N	N	N
27	Female	31	Tumor (L2 RCC metastasis)	T12-L4	L2 PVCR	N	N	N
28	Female	59	DLS	T8-L5 (L4-L5 Laminectomy)	Decompression	Y	Y	Y
29	Female	68	PTK	T10-S1	L1 PVCR	N	N	N
30	Female	63	DLS	L1-S1	L4 PSO	N	N	N
31	Female	62	AS	T9-L3	T12 PSO	N	N	N
32	Male	65	AS/ASD	T7-L4(T9-L2)	L2 PSO	Y	N	N
33	Male	40	Tumor (L2 Schwannoma)	L1-L3	Decompression	N	N	N

PTK = post traumatic kyphosis; SS = spinal stenosis; ASD = adjacent segmental disease; LDK = Lumbar degenerative kyphosis; CK = congenital kyphosis; CKS = congenital kyphoscoliosis; AS = ankylosing spondylitis; DLS = degenerative lumbar scoliosis; CS = congenital scoliosis; RCC = renal cell carcinoma.

치의 농도는 환자의 체중, 활력 징후에 따라 조절하였다. 사용된 약동학적 변수들은 Minto 등<sup>8)</sup>의 제안을 근거로 하였다. 기관 삽관을 용이하게 하기 위해 Rocuronium 0.6 mg/kg를 정주하였지만, 기관 삽관 전 투여를 제외하고는 추가적인 근이완제 투여는 하지 않았다. 모든 예에서 적절한 신경감시가 가능하였다.

### 3. 운동유발전위 검사

신경 감시는 경두개 전기 자극 운동 유발 전위 검사(transcranial electrical stimulation - motor evoked potential)와 연속적 근전도 감시(continuous electromyography monitoring)가 가능한 NIM-SPINE™ (Medtronic, Sofamor Danek)기기를 사용하였다. 경피적 전기 자극을 위해 두피에 2개의 전극을 삽입하였다. 기록 전극은 상지는 제5수지 외전근, 하지는 족부지 외전근의 좌·우측에 각각 삽입하였다. 기준치(base line) 설정은 수술 전 근이완제 투여 후 약 1시간이 지난 시점에서 안정된 상태의 근전도 기록을 기준으로 하였으며 이때 기본 100mA로 경두개 전기자극을 가하여 운동 유발 전위가 정상적으로 기록되는 것을 확인하였다. 수술 중 운동 유발 전위 검사의 시행은 척추경 나사못 삽입 전후, 절골술 시행 전후, 압박과 신연 조작 전후, 기타 수술자가 필요할 때마다 검사를 시행하였다. 신경 손상이나 전기 자극에 대한 반응을 평가하기 위하여 수술 전 결정된 강도로 간헐적인 경피적 전기자극을 가하여 운동 유발 전위 검사를 시행하고 이를 수술 전 운동 유발 전위의 기준치(base line)과 비교하여 신경손상을 평가하였다. 수술 후 유효한 운동 유발 전위를 유도하기 위하여 수술 전에 설정한 기준치와 동일한 강도로 자극을 가하거나, 반응이 약해지는 경우 10mA씩 증량하여 자극의 강도를 높이면서 최고 200mA까지 높여 반응결과를 관찰하였다. 운동 유발 전위 검사에서는 운동유발전위를 유도하기 위하여 필요한 자극의 강도(threshold criterion)가 50% 이상 증가된 경우를 유해한 신경손상으로 평가하였고, 근육반응 진폭 기준(amplitude criterion)이 정상 기준치 보다 80%이상 감소한 경우를 유해한 신경 손상의 징후로 판단하였다.<sup>9)</sup>

## 결과

수술 후 평균 유합 척추의 개수는 7.3 관절(범위 1-14 관절)이었다. 후방 척추 절골술은 27예(81.8%)에서 시행되었으며, 이중 후방 척추체 전 절제술(posterior vertebral column resection)을 시행한 예는 15예이며 척추경 제거 절골술(pedicle subtraction osteotomy)은 12예였다. 절골술을 시행한 부위로 나누어서 흉추부 척추 절제술은 11예, 요추부 척추 절제술은 16예였다(Table 1). 절골술을 시행하지 않고 단순 감압술 또는 추간판 절제술을 시행한 환자는 6예였다.

1. 척추 질환 원인에 따른 운동 전위 유발 검사 및 신경학적인 손상  
척추 질환 원인에 따른 운동 전위 유발 검사 및 신경학적 손상과의 관계에서 수술 중 운동 전위 유발 검사상 80% 이상의 파형 감소를 보이는 신경손상 역치 이하의 변화 소견이 있었다고 판단되었던 환자는 총 5예로 척추 골절(흉추 11번, 흉추 12번) 후 발생한 지연성 후만증 2예, 퇴행성 요추부 후만증 1예, 퇴행성 요추부 측만증 1예, 강직성 척추염에 의한 후만증 1예였다(Table 1). 이 중 강직성 척추염에 의한 후만증 환자의 1예에서 수술 중 운동 전위 유발 검사상 악화소견이 관찰되었으나 수술 후 환자증상의 변화는 관찰되지 않았다(Fig. 2). 또한 역으로 운동 전위 유발 검사 소견상 이상소견이 보이지 않았으나 수술 후 신경학적 증상의 악화 소견이 흉추 12번 골절 후 발생한 지연성 후만증 1예에서 관찰되었다(Fig. 3).

2. 수술 종류에 따른 운동 전위 유발 검사 및 신경학적인 손상  
수술의 종류와 운동 전위 유발 검사의 변화와의 관계에서는 운동 전위 유발 검사상 양성소견을 보인 수술은 후만 변형에 대해 요추 3번, 흉추 10번에 각각 후방 척추체 전 절제술(PVCR)을 시행 시 발생하였던 2예, 요추 3번에 척추경 제거 절골술(PSO) 시행 시 2예에서 발생하였으며 퇴행성 측만 변형에 대해 후방 감압술 및 각도 교정시 1예에서 발생하였다(Table 1). 그리고 척추 골절 후 지연성 후만증에 대해 흉추 12번에 후방 척추 전 절제술(PVCR)을 시행한 1예에서 운동 전위 유발 검사상 음성소견을 보였으나 수술 후 신경학적 증상 악화 소견을 보였다.

후방 척추 전 절제술을 시행한 경우에 실제 일어난 신경학적 변화의 발생률(13.3%)과 척추경 제거 절골술시의 발생률(16.6%)사이의 차이는 통계적으로 의의가 없었다( $P=0.823$ ). 또한 요추와 흉추간의 절골술의 시행부위에 따른 신경학적 변화의 발생률의 차이 역시 18.1%와 12.5%로 본 연구에서는 보이지 않았다( $P=0.706$ ).

3. 수술 술기에 따른 운동 전위 유발 검사 및 신경학적인 손상  
수술적 치료를 시행함에 있어 운동 전위 유발 검사상 양성으로 나왔던 술기로는 금속 나사못 삽입 직후에는 모든 예에서 발생하지 않았으며, 후방 척추체 전 절제술 시행 직후 1예, 절골술 후 압박 신연 조작을 통한 각도 교정 직후 4예에서 관찰되었다. 압박 신연 조작 직후 유발 검사상에서 발생한 1예에서 수술 후 환자에서 실제 신경학적 이상 소견은 관찰되지 않았다.

4. 전체 수술 중 감시의 민감도, 특이도, 위양성률, 위음성률  
전체 수술 중 운동 유발 전위 검사의 민감도는 80.0%, 특이도는 96.4%, 위음성률은 20%, 위양성률은 3.6% 양성예측도 80.0%, 음성 예측도 96.4%로 측정되었다(Table 2).



**Table 2.** Comparison clinical outcome to MEP monitoring outcome.

	Postoperative neurological deficit		
	Positive	Negative	
MEP (+)	4	1	Positive predictive value : 80.0 %
MEP (-)	1	27	Negative predictive value : 96.4 %
Sensitivity : 80.0%		Specificity : 96.4%	
False positive proportion : 3.6%		False negative proportion : 20.0%	

### 5. 수술 후 신경학적 증상이 있었던 환자의 경과

신경학적 증상이 수술 후 관찰되었으나 수술 중 운동 유발 전위 검사에서 이상소견을 보이지 않았던 위음성(false negative) 환자인 척추 골절 후 발생한 지연성 후만증 1예(Fig. 3)는 수술 직후 Frankel D의 신경학적 이상을 보였으며 술 후 3개월째 완전히 회복을 하였다. 수술 중 신경학적 검사에서 이상소견을 보였던 흉추 10번에 후방 척추 전 절제술을 시행한 1예(Fig. 1)는 수술 직후 Frankel A의 신경학적 이상을 보였고 수술 후 6개월째 Frankel D로 호전을 보였다. 나머지 신경학적 손상의 원인을 알 수 없는 퇴행성 측만증 1예는 수술 후 Frankel D의 신경학적 증상이 최종 추시까지 호전되지 않는 소견을 보였으며 이를 제외한 나머지 3예에서는 모두 수술 직후 Frankel D의 신경학적 이상을 보였으나 술 후 1년 6개월째 모두 Frankel E로의 완전한 회복을 얻을 수 있었다.

## 고 찰

척추 질환에 대하여 컴퓨터 단층 촬영 및 자기공명영상 등을 통한 진단기술의 발달과 이를 토대로 다양한 수술 방법이 연구되고 노령 인구의 증가에 따라 척추 수술은 현재 급속히 늘어난 추세이다. 다양한 척추 질환에 대한 수술적 치료를 시행함에 있어 수술 중 또는 수술 후에는 의사 뿐만 아니라 환자에게도 부담을 주게 되는 합병증이 발생할 수 있다. 척추 수술로 발생할 수 있는 가장 심각한 합병증 중의 하나는 신경 손상 등의 원인에 의한 마비(paralysis)라 할 수 있다. 이에 대한 대비책으로 수술 중 신경 손상을 감시하는 방법이 연구되었으며, 감시를 통해 마비를 일으킬 수 있는 원인이나 수술 과정이 무엇인지 확인하고 발생하지 않게 신중히 수술하는 것이 필요하게 되었다. 수술 과정 중 발생할 수 있는 급성 척수 손상의 예측이나 신경 손상 정도 및 예후를 측정하기 위하여 여러가지 전기 진단 방법이 많이 사용되어 왔다. 그 중에서도 체성 감각 유발 전위 검사(SSEP)가 많이 사용되었다. 그러나 체성 감각 유발 전위 검사는 척수 후주

의 상행로를 검사하는 방법으로 운동 신경 회로가 위치하는 전방 및 측방의 하행로와는 영역 자체가 다르고 혈액순환에도 차이가 있어 운동 유발 전위 검사<sup>10,11)</sup>가 체성 감각 유발 전위 검사보다 신경 손상 정도 및 예후를 추정하는데 더 유용하다<sup>12-14)</sup>는 보고가 많다. 이에 저자들은 그 동안 국내에서 주로 사용되었던 체성 감각 유발 전위 검사보다 수술 전 척추 외과 의사 간단히 장착이 가능하고, 결과를 수술 중에 판독하고 이를 이용할 수 있는 경두개 전기 자극 운동 유발 전위 검사 및 근전도 감시 장치를 국내 도입이 시작된 2007년 이후 사용해 왔다. 이 검사는 실질적으로 고위험군의 척추 수술이라 판단되는 절골술을 이용한 변형 교정을 하거나 상위 척추 부위에 수술을 시행한 환자들의 치료에 적용하여 사용하였다. 본 연구에서 척추 수술 중 시행되었던 신경학적 감시에서 발생한 이상 소견은 모두 후만 또는 측만 척추 변형에 대한 교정술에서 나타났다. 신경학적 합병증을 예방하기 위하여 이러한 수술 시 신경학적 감시 검사를 시행하여 신경학적 합병증을 예방할 수 있도록 하여야 한다는 것은 여러 연구에서 주장되었으며,<sup>15-17)</sup> 상위 척추의 척수 신경 자체 뿐 아니라 척수 이하의 신경근 범위에서 시행한 절골술의 감시에도 경두개 전기 자극 운동 유발 전위 검사가 유용하다고 보고되고 있다.<sup>18-20)</sup>

신경학적 감시에서 이상 소견의 보고들은 다양한 차이를 보이고 있다. Cheh 등<sup>21)</sup>은 후만증 수술 중 약 19%에서 신경학적 감시 이상 소견이 발견되었다고 보고하였다. 이에 반해 Kamerlink 등<sup>22)</sup>은 301예의 신경 근육성 측만증 및 시상면 변형 환자의 수술적 치료를 시행 시 신경학적 감시 검사를 시행한 결과 4.6%의 발생률을 보였으며 실제 수술 후에 나타난 인지할 만한 정도의 신경학적 증상을 나타내는 경우는 1.1%에 불과하였다고 보고하였다. 이는 위의 각 연구가 변형교정술을 시행하였지만 검사를 적용한 환자가 본 연구와 다르며 교정 및 치료 방법에 차이가 있었기 때문으로 해석된다. 본 연구에서는 운동 유발 전위 검사에 반응이 없는 신경 근육성 측만증 환자를 제외하였다. 후방 절골술을 전체 33예 중 27예(81.8%)에서 시행하여 앞 연구들의 결과 보고와는 차이가 있는 것으로 앞으로의 고위험 척추수술을 시행하는 척추외과 의사에게 임상적으로 의미가 있을 것으로 생각된다.

척수 병변으로 수술적 치료를 시행하는 경우 수술 중 조작으로 발생하는 손상의 원인은 비정상적인 해부학적 구조로 인한 잘못 삽입된 척추경 나사못에 의한 직접 손상부터 후만증의 척부주위의 강직되어 있는 부분에 대한 교정 시 척수를 압박하여 발생하는 손상, 압박 신연 조작 시 척수 혈관의 직접 감소로 척수 정맥의 정체가 발생하여 척수의 부종 및 간접적 허혈(indirect ischemia)과 직접적인 혈관 손상에 의한 직접적 허혈(direct



ischemia)에 이르기까지 다양하게 보고되고 있다(Table 3).<sup>1,17,23-25)</sup> Bridwell 등은 1,090예의 변형 교정술을 시행한 환자 중 4예의 환자에서 신경학적 이상을 보였으며 원인은 모두 혈관의 손상 또는 저혈압에 의한 것이며 이의 위험인자로 전방 수술 및 후방 수술을 같이 시행한 경우와 과후만증을 보고하였다.<sup>1)</sup> 이는 본 교실에서 이전에 보고한 연구에서 후만 변형의 수술 시 신경학적 변화를 가져 올 위험이 높다고 한 부분과 일치 한다.<sup>26)</sup>

수술 중 운동 유발 전위 검사의 이상 소견은 여러 단계에서 나타날 수 있으며 본 연구에서 신경학적 이상 소견이 수술 중 발생한 5예 중 실제 신경학적 손상이 발생한 4예를 수술 중 술기 별로 분석하면 후방 척추 전 절제술 직 후 1예, 압박 신연 조작을 통한 각도교정 직 후 3예였다. 후방 척추 전 절제술 후 발생한 신경학적 손상은 인접 척추체의 아탈구(subluxation)로 인한 척수의 압박 또는 부딪힘(impingement)으로 발생한 것으로 생각된다. 압박 신연 조작 후 이상 소견은 척수의 과도한 단축 및 척수 혈관의 직경 감소로 인한 간접적 허혈로 발생<sup>27)</sup>되었을 것으로 생각된다. 본 연구에서는 척추경 나사못의 삽입 과정 및 척추경을 제거하는 과정에서는 이상 소견이 관찰되지 않아 후방 척추 전 절제술 및 압박 신연 조작술에 비해 상대적으로 안전한 술식으로 여겨진다. 압박 신연 조작 후 이상 소견이 발생하였던 3예의 수술 종류는 척추경 제거 절골술 2예, 후방 감압술 및 추간판 제거술 1예이며 수술 중 이상 소견이 없었으나 수술 후 신경학적 이상을 보인 1예는 흉추 12번에 대한 후방 척추 전 절제술로 정확한 술기를 확인할 수 없으나 척추 전 절제술 중 압박 신연 조작을 시행한 후 신경학적 이상이 발생하였을 가능성이 높다고 생각된다. 이상을 종합하면 신경학적 이상을 일으킬 수 있는 위험한 수술 술기는 압박 신연 조작 및 후방 척추 전 절제술로 이러한 수술 술기를 시행함에 있어 많은 주의를 기울여야 할 것이며 수술 중 술기 전후에 전위 검사를 반드시 시행하여 이상 소견 발생 시 이에 대한 조치를 취하여야 할 것이다. 본 저자들은 압박 신연 조작술 후 이상 소견이 발생하였을 때 후만의 교정 정도를 줄여 척수의 허혈을 가역적으로 하려는 시도를 하였다. 후방 척추 전 절제술 후 발생시에는 직접적 신경 손상 유무와 척추체의 아탈구로 인한 신경손상이 없었는지 확인 후 조치하여 신경의 손상 시간을 최소화하려고 하였다. 그러나 이러한 조치 후 시행한 검사에서 이상소견의 정상화는 나타나지 않았으며 수술 후 신경학적 이상이 관찰되었다.

실제 수술 중 나타나는 어떠한 신호를 신경 이상의 양성으로 판정할 지에 대한 기준은 아직까지도 정립되지 않고 있다.<sup>9,15,28)</sup> 이에 본 연구의 저자들은 일반적으로 많이 사용되고 있는 신호의 있음 또는 없음(the all or nothing criterion)의 기준으로 운동 유발 전위 검사에서 운동 유발 전위를 유도하기 위하여 필요

**Table 3.** Risk factors of neurological injury during high-risk spinal surgery.

Abnormal anatomy
Incorrect pedicle screw insertion
Kyphotic deformity correction
Direct vascular injury
Direct nerve injury
Indirect ischemia due to decrease of vascular diameter

한 자극의 강도(threshold criterion)가 50%이상 증가된 경우와 Langeloo등<sup>9)</sup>이 보고한 근육반응 진폭 기준(amplitude criterion)이 정상 기준치 보다 80%이상 감소한 경우 모두가 나타날 때를 신경 손상이 있다고 판단하였다.

척추 수술에서 운동 유발 전위 검사의 정확도 및 유용성은 여러 연구에서 보고 및 발표되었다.본 연구에서 발생한 민감도는 80%(4/5예), 특이도는 96.4%(27/28예), 위음성률 20%(1/5예), 위양성률 3.6%(1/28예)로 민감도와 위양성률은 낮게 측정 되었으나 특이도, 위음성률이 비교적 높게 측정 되었다. 수술 후 신경학적 증상 발생 예방에는 특이도가 중요하나 실제 수술 신경 감시 기체의 유용성은 위음성률이 중요하다. 2003년 Langeloo 등<sup>9)</sup>이 보고한 운동 유발 전위 검사 142예에서 위음성률은 보고된 바 없었으나 2009년 Modi 등<sup>29)</sup>이 위음성률의 증례보고를 하였다. 본 연구에서 높은 위음성률을 보인 이유는 운동 유발 전위 검사의 위음성률 사례 자체가 증례 보고를 할 정도로 드물며 사례의 개수(1예)에 비해 전체 증례(5예)가 적어 빈도가 높게 나타난 점에 있다. 이에 앞으로 검사를 추가로 실시하여 충분한 증례를 모집하여야 하며 운동 유발 전위 검사의 위음성에 대한 타 연구와의 결과 비교 및 분석이 필요할 것으로 생각된다. 또한 운동 유발 전위 검사가 신경 감시 검사의 기준처럼 여겨지지만 몇 가지의 단점을 보이는 한계를 가진 검사이다. 이는 체성 감각 유발 전위 검사는 지속적인 감시가 되지만 운동 전위 유발 검사는 수술 중 필요 시에만 간헐적으로 검사결과가 얻어진다는 점과 검사결과를 얻기 위해서 수술전 및 수술중에 기술적인 부분이 필요하다는 점이다. 또한 체성 감각 유발 전위 검사는 신경 손상을 의미하는 기준이 어느 정도 정립되어 있으나 운동 유발 전위 검사의 경우 아직 이견이 많다.<sup>9,15,28)</sup> 운동 전위 유발 검사 결과 도출의 성공률은 체성 감각 유발 전위 검사는 상지에서 98%와 하지에서 93% 인데 비해 94.8%와 66.6%로 보고되고 있으며, 수술 전 신경학적 증상이 있는 경우에는 39%로 급감 한다는 보고<sup>17,30)</sup>도 있다.

본 연구의 제한점은 실제 검사를 적용했던 증례의 수가 적었으며 이에 따른 위음성률이 높은 점, 그리고 후향적 연구로 신경학적 이상 소견을 야기하는 수술 술기는 분석하였으나 이상 소견 발생 시 시행하여야 할 대책이 술 후의 신경학적 증상의 호전

에 어떤 영향을 미쳤는지 등의 상관관계를 자세히 분석 제시하지 못하였다는 점이며 이에 대한 연구가 앞으로 필요할 것으로 사료된다.

## 결론

고위험 척추 수술 중에 시행된 운동 유발 전위 검사는 만족할 만한 특이도를 보여주는 유용한 검사로 판단되지만 상대적으로 낮게 측정된 민감도 및 높은 위음성률에 대해서는 지속적인 검사 및 추시가 필요할 것으로 생각되며, 후만 변형의 교정을 위한 수술 시행 시 절골술 후 압박 신연 조작과 후방 척추 전 절제술에서 신경학적 이상 발생 가능성이 높으며 상대적으로 척추경 나사못 삽입 및 척추경 제거 절골술은 안전함을 확인하였다.

## REFERENCES

1. Bridwell KH, Lenke LG, Baldus C, Blanke K. Major intraoperative neurologic deficits in pediatric and adult spinal deformity patients. Incidence and etiology at one institution. *Spine (Phila Pa 1976)*. 1998;23:324-31.
2. Nuwer MR. Spinal cord monitoring with somatosensory techniques. *J Clin Neurophysiol*. 1998;15:183-93.
3. Constantini S, Miller DC, Allen JC, Rorke LB, Freed D, Epstein FJ. Radical excision of intramedullary spinal cord tumors: surgical morbidity and long-term follow-up evaluation in 164 children and young adults. *J Neurosurg*. 2000;93:183-93.
4. Cristante L, Herrmann HD. Surgical management of intramedullary spinal cord tumors: functional outcome and sources of morbidity. *Neurosurgery*. 1994;35:69-74.
5. Shin BJ, Lee JC, Ryu KH, Jung HW, Kim KJ, Kim YI. Intraoperative Spinal Nerve Root Injuries during Surgery for Degenerative Low Back Disease. *J Korean Soc Spine Surg*. 2002;9:142-7.
6. Ahn DK, Choi DJ, Lee S, Jeon YW, Yang SJ. The Result of Early Decompression of Progressive Neurologic Deficit after Spine Surgery: A Case Report. *J Korean Soc Spine Surg*. 2007;14:201-6.
7. Pechstein U, Nadstawek J, Zentner J, Schramm J. Isoflurane plus nitrous oxide versus propofol for recording of motor evoked potentials after high frequency repetitive electrical stimulation. *Electroencephalogr Clin Neurophysiol*. 1998;108:175-81.
8. Minto CF, Schnider TW, Egan TD, et al. Influence of age and gender on the pharmacokinetics and pharmacodynamics of remifentanyl. I. Model development. *Anesthesiology*. 1997;86:10-23.
9. Langeloo DD, Lelivelt A, Louis Journée H, Slappendel R, de Kleuver M. Transcranial electrical motor-evoked potential monitoring during surgery for spinal deformity: a study of 145 patients. *Spine (Phila Pa 1976)*. 2003;28:1043-50.
10. Lesser RP, Raudzens P, Lüders H, et al. Postoperative neurological deficits may occur despite unchanged intraoperative somatosensory evoked potentials. *Ann Neurol*. 1986;19:22-5.
11. Nuwer MR, Dawson EG, Carlson LG, Kanim LE, Sherman JE. Somatosensory evoked potential spinal cord monitoring reduces neurologic deficits after scoliosis surgery: results of a large multicenter survey. *Electroencephalogr Clin Neurophysiol*. 1995;96:6-11.
12. Cioni B, Meglio M, Rossi GF. Intraoperative motor evoked potentials monitoring in spinal neurosurgery. *Arch Ital Biol*. 1999;137:115-26.
13. Jones SJ, Harrison R, Koh KF, Mendoza N, Crockard HA. Motor evoked potential monitoring during spinal surgery: responses of distal limb muscles to transcranial cortical stimulation with pulse trains. *Electroencephalogr Clin Neurophysiol*. 1996;100:375-83.
14. Oro J, Haghighi SS. Effects of altering core body temperature on somatosensory and motor evoked potentials in rats. *Spine (Phila Pa 1976)*. 1992;17:498-503.
15. Quinones-Hinojosa A, Lyon R, Zada G, et al. Changes in transcranial motor evoked potentials during intramedullary spinal cord tumor resection correlate with postoperative motor function. *Neurosurgery*. 2005;56:982-93.
16. Stoltze D, Harms J, Boyaci B. Correction of post-traumatic and congenital kyphosis: indications, techniques, results. *Orthopade*. 2008;37:321-38.
17. Gonzalez AA, Jeyanandarajan D, Hansen C, Zada G, Hsieh PC. Intraoperative neurophysiological monitoring during spine surgery: a review. *Neurosurg Focus*. 2009;27:E6.
18. Lieberman JA, Lyon R, Feiner J, Hu SS, Berven SH. The efficacy of motor evoked potentials in fixed sagittal imbalance deformity correction surgery. *Spine (Phila Pa 1976)*. 2008;33:E414-24.
19. Sutter MA, Eggspuehler A, Grob D, Porchet F, Jeszenszky D, Dvorak J. Multimodal intraoperative monitoring (MIOM) during 409 lumbosacral surgical procedures in 409 patients. *Eur Spine J*. 2007;16(2 Suppl):S221-8.
20. Mummaneni PV, Dhall SS, Ondra SL, Mummaneni VP,

- Berven S. Pedicle subtraction osteotomy. *Neurosurgery*. 2008;63(3 Suppl):S171-6.
21. Cheh G, Lenke LG, Padberg AM, et al. Loss of spinal cord monitoring signals in children during thoracic kyphosis correction with spinal osteotomy: why does it occur and what should you do? *Spine (Phila Pa 1976)*. 2008;33:1093-9.
  22. Kamerlink JR, Errico T, Xavier S, et al. Major intraoperative neurologic monitoring deficits in consecutive pediatric and adult spinal deformity patients at one institution. *Spine (Phila Pa 1976)*. 2010;35:240-5.
  23. Suk SI, Chung ER, Lee SM, Lee JH, Kim SS, Kim JH. Posterior vertebral column resection in fixed lumbosacral deformity. *Spine (Phila Pa 1976)*. 2005;30:E703-10.
  24. Suk SI, Chung ER, Kim JH, Kim SS, Lee JS, Choi WK. Posterior vertebral column resection for severe rigid scoliosis. *Spine (Phila Pa 1976)*. 2005;30:1682-7.
  25. Gill JB, Levin A, Burd T, Longley M. Corrective osteotomies in spine surgery. *J Bone Joint Surg Am*. 2008;90:2509-20.
  26. Suk SI, Kim WJ, Lee CS, et al. Indications of proximal thoracic curve fusion in thoracic adolescent idiopathic scoliosis: recognition and treatment of double thoracic curve pattern in adolescent idiopathic scoliosis treated with segmental instrumentation. *Spine (Phila Pa 1976)*. 2000;25:2342-9.
  27. Lonstein JE. Cord compression. in: Bradford DS et al eds. *Moe's textbook of scoliosis and other spinal deformities* 3rd ed. Philadelphia, WB Saunders Co: 1995. 534-40.
  28. Calancie B, Harris W, Broton JG, Alexeeva N, Green BA. "Threshold-level" multipulse transcranial electrical stimulation of motor cortex for intraoperative monitoring of spinal motor tracts: description of method and comparison to somatosensory evoked potential monitoring. *J Neurosurg*. 1998;88:457-70.
  29. Modi HN, Suh SW, Yang JH, Yoon JY. False-negative transcranial motor-evoked potentials during scoliosis surgery causing paralysis: a case report with literature review. *Spine (Phila Pa 1976)*. 2009;34:E896-900.
  30. Chen X, Sterio D, Ming X, et al. Success rate of motor evoked potentials for intraoperative neurophysiologic monitoring: effects of age, lesion location, and preoperative neurologic deficits. *J Clin Neurophysiol*. 2007;24:281-5.

## 고위험 척추 수술에서 운동유발 전위 검사의 이용과 이를 통한 수술 중

### 신경학적 이상 발생의 원인에 대한 분석

김진혁 • 임동주 • 김성수 • 석세일 • 김민규  
인제대학교 의과대학 상계백병원 서울척추센터

**연구 계획:** 고위험 척추 수술 시 신경학적 이상을 일으키는 수술 술식에 대하여 운동 유발 전위 검사를 통한 후향적인 연구를 시행.

**목적:** 신경학적 이상 소견이 발생할 가능성이 높은 고위험 척추 수술에서 수술 중 운동 유발 전위 검사(MEP)를 시행하여 수술 술기에 따른 위험도를 분석, 평가하고자 하였다.

**선행문헌의 요약:** 운동 유발 전위 검사를 이용하여 고위험 수술 시 신경학적 이상을 야기하는 수술 술식과 각 술식의 위험도에 관한 연구가 부족하였다.

**대상 및 방법:** 2007년 7월부터 2009년 3월까지 후방 척추 수술 중 신경감시로 MEP를 시행하였던 33명의 환자를 조사하였다. 원인 질환은 선천성 변형 8명, 퇴행성 요추 변형 7명, 척추 골절 후 발생한 지연성 후만증(PTK) 8명, 강직성 척추염 3명, 척추 종양 3명, 수술 후 인접 부위 질환 3명, 수술 후 후만 증 1명이었다. 후방 척추체 전 절제술(PVCR)과 척추경 제거 절골술(PSO)을 27례(81.8%)에서 시행하였고, 나머지 6례에서 후방 압박술 및 추간판 절제술만 시행하였다. 수술 중 시행한 MEP 결과와 수술 직후 신경학적 소견의 변화를 확인하여 MEP의 정확성과 수술 술기의 위험도에 대한 분석을 시행하였다.

**결과:** 수술 중 MEP에서 양성으로 이상 소견을 보인 경우는 5례(후방 척추체 전 절제술 직후 1례, 절골술 후 압박 신연 조작 직후 4례)이었다. 이중 강직성 척추염에 대하여 요추 3번에 PVCR 시행후 압박 신연 조작 직후 검사상 이상 소견이 발생한 1례에서는 수술 후 신경학적 이상 소견이 보이지 않았으나, PTK에 대하여 흉추 12번에 PVCR을 시행한 1례에서 수술 중 검사에서 정상 소견을 보였으나 수술 후 신경학적 이상 소견이 관찰되었다. MEP의 민감도는 80%, 특이도는 96.4%, 위음성률은 20%, 위양성률은 3.6%로 측정되었다.

**결론:** 고위험 척추 수술 중에 시행된 MEP는 만족할 만한 특이도를 보여주는 유용한 검사이나 낮게 측정된 민감도 및 높은 위음성률에 대해 계속적인 검사 및 추시가 필요하며, 후만 변형의 교정을 위한 수술 시 절골술 후 압박 신연 조작과 후방 척추 전 절제 시 신경학적 이상 발생이 높음을 확인하였다.

**색인 단어:** 고위험 척추 수술, 운동 유발 전위 검사, 수술 술기, 신경학적 이상

**약칭 제목:** 척추 수술 시 운동유발 전위 검사 시행