대한척추외과학회지 제12 권 제 2 호
Journal of Korean Spine Surg.
Vol. 12, No. 2, pp 106~114, 2005

추간공성 추간판 탈출증의 임상적 및 방사선학적 소견

김보현[#] · 김동수 · 김용민 · 손현철 · 박경진 · 전준모

충북대학교 의과대학 정형외과학교실, 청주성모병원 정형외과[#]

Clinical and Radiological Findings of Foraminal Disc Herniation

**Bo-Hyeon Kim, M.D.[#], Dong-Soo Kim, M.D., Yong-Min Kim, M.D.,
Hyun-Chul Shon, M.D., Kyoung-Jin Park, M.D., Jun-Mo Jeon, M.D.**

Department of Orthopedic Surgery, Chungbuk National University Cheongju St. Mary's Hospital[#], Cheongju, Korea

– Abstract –

Study Design: Retrospective study of clinical experiences.
Objectives: The correct discrimination of a compressed root is very important for proper decompression. With a foraminal disc herniation, the cephalad root is compressed. The diagnostic importance of the clinical and radiological findings was investigated.
Summary of literature Review: A compressed root, due to a herniated disc, is known as a caudal root (i. e. L5 root compressed by L4-5 disc herniation). In some cases, a prolapsed disc may compress the cephalad root, resulting in a difficult diagnosis.
Material and Method: The medical records, plain X-ray and MRI of 17 patients were reviewed, and the physical examination and MRI findings were carefully evaluated to retrospectively document the efficacy of the diagnoses. Every MRI image of each patient was graded according to the 4 point ranking system of diagnostic efficacy devised by the authors. The clinical outcomes and postoperative complications were also investigated.
Results: Ten, 5 and 2 of the 17 patients had L4-5, L5-S1 and L3-4 foraminal disc herniations, respectively. Eight of 10 L4-5 cases showed a positive femoral nerve stretching test. The knee jerk reflex was diminished in 7 patients, with bilateral hyporeflexia in the other 3. The body-cut axial MRI image was the most effective, and the coronal images were also very helpful, whereas the routine axial images were of least value. Most cases achieved a satisfactory clinical result.
Conclusions: Foraminal disc herniations seem to be reasonably common. For the accurate discrimination of a compressed root, a thorough physical examination seems to be very important. When MRI is performed for these cases, in addition to routine studies, the body-cut axial and coronal MRI images are effective and useful, and their use is strongly recommended.

Key Words: Foraminal disc herniation, Physical exam, MRI, Body-cut axial, Coronal

서 론

요추부 추간판 탈출증시 압박되는 신경근은 하위 분지 신경근임이 공식화되어 있다. 즉, 제 4-5요추부 추간판 탈출증의 경우 제 5요추 신경근이 압박을 받는다. 제 4요추 신경근은 제 4-5요추 추간판보다 더 상부에서 이미 추간공으로 분지해 버리기 때문이다. 일반적인 추간판 탈출증과는 달리 추간공성 추간판 탈출증, 추간공외성 추간판 탈출증등에 있어서는 상부 신경근이 압박을 받는 경우로, 진단상의 어려움과 함께 치료과정에 있어서 난관

Address reprint requests to
Dong-Soo Kim, M.D.
Department of Orthopaedic Surgery, Chungbuk National University Hospital,
62, Gaeshin-Dong, Cheong-Ju, Chungbuk, 360-711, Korea
Tel: 82-43-269-6077, Fax: 82-43-274-8719, E-mail: kds@chungbuk.ac.kr

을 겪게 된다. 간혹 영상 검사상의 탈출부위와 압박 신경근이 공식을 벗어날 때 신경근의 감압이 완전치 못할 가능성도 있다. 요배부 및 하지 동통의 양상만으로는 압박 신경근의 정확한 판정이 불가능하다. 수술적 치료의 성공 및 술후 환자의 만족스러운 결과를 얻기 위해서는 술전 정확한 진단이 요구된다. 아직 국내에서는 추간공성 추간판 탈출증에 대한 보고를 볼 수 없었고, 외국 연구들도 주로 추간공성 추간판 탈출증의 치료적인 측면에 대해서만 기술되어 있었고 진단에 초점을 맞춘 연구는 볼 수 없었다. 본 연구에서는 저자가 경험한 추간공성 추간판 탈출증 환자 17명을 대상으로 후향적 연구를 통하여 추간공성 추간판 탈출증의 임상양상 및 효율적 진단 방법에 대해서 연구해 보고자 하였다.

연구대상 및 방법

1. 연구 대상

2000년 2월부터 2005년 1월까지 요추부 파열성 추간판 탈출증으로 수술받은 환자 112명중 추간공성 요추부 추간판 탈출증으로 수술받은 환자는 15명(13%)이었다. 이외에도 추간공성 추간판 탈출증으로 진단되었으나 수술은 시행되지 못한 2명을 포함하여 모두 17명을 대상으로 하였다. 이중 여자가 9명이었고 남자가 8명이었으며 평균 나이는 56.1세였다. 이 17명의 환자 중 과거력상 외상력이 있는 예가 7명이었고 과거 디스크 수술한 예가 2명이었다. 주소로 요통 및 하지로의 방사통이 10명이었고, 요통없이 하지로의 방사통만을 주소로 내원한 예가 7명이었다.

2. 연구 방법

17명을 대상으로 병력, 임상 양상, 수술 소견, 방사선 소견 및 이학적 검사 등을 후향적으로 조사하였다. 즉, 최종 수술 결과상 압박 신경근이 무엇인지를 이미 알고 있는 상태에서 이에 합당한 소견들은 어떤 것이 있는지를 조사하였고, 진단 방법 중에서 어떠한 것이 유용한지를 알아보았다.

1) 임상 양상 및 방사선 검사의 조사

임상 양상으로는 과거력(외상 혹은 종전 척추 수술), 주 증상 및 이학적 검사 소견을 조사하였다. 이학적 검사는 하지 직거상 검사, 대퇴 신경 신장 검사(femoral nerve stretching test), 그리고 심부 건반사를 포함한 운동 및 감각 신경 등의 신경학적 검사에 대해 조사하였다.

방사선학적 검사로는 요천추부의 전후면 및 측면 사진을 촬영하였고 자기공명영상은 시상면, 축상면 그리고 관상면 촬영을 모두 포함하였다. 시상면과 축상면은 T1과 T2영상, 관상면은 T2영상만 촬영하였다. T2 관상면 촬영이 없는 외부 필름을 지참한 환자의 경우 추가로 T2 관상면 촬영을 시행하지는 않았다. 약 반수의 증례에서는 상방 전위된 수핵을 잘 보기 위해 추체단면영상이 추가로 실시되었다. 일반적인 요추 MRI의 축상면(routine axial) 영상의 경우 각 추간판별로 디스크와 상하부 종판을 포함하는 3~5 mm 간격의 평균 4개의 영상을 얻는 데에 비해 추체 축상면 영상(body-cut axial)은 추체전장에 걸쳐 약 5~7 mm 간격의 추가적인 축상면 영상을 얻을 수 있도록 하였다.

2) 진단적 가치의 평가

진단적 가치의 평가는 크게 이학적 검사와 방사선 검사로 나누었다.

먼저 임상 소견상 압박 신경근 병변 관련 증상의 빈도를 조사하였다. 예를 들어 제 4요추 신경근 압박의 증례에서 슬개건 반사의 변화 여부, 방사통 혹은 감각, 운동 변화의 부위를 조사하여 이것이 최종적으로 확인된 압박 신경근과의 연관성이 맞는지를 조사하였다.

이어서 개개의 환자별로 일반적으로 요추 추간판 탈출증에 대해 실시되고 있는 관행적 자기공명 영상(routine MRI)인 T1, T2 시상면 및 축상면의 네 영상의 진단적 가치를 살펴본 뒤, 추가적으로 T2 관상면 및 추간판 탈출증이 있는 척추체의 추체부 단면 축상면(body-cut axial)의 진단적 가치를 기록, 이에 중점을 두어 비교하였다. 시상면 영상은 상위 신경근이 추간공을 통해 빠져나가는 추간공 부위의 영상을 중점적으로 관찰하여 판정하였다. 각 영상면(T1 시상면 및 축상면, T2 시상면 및 축상면, T2 관상면)별로 추간공성 수핵파열의 진단에 기여하는 정도를 등급 0, 1, 2, 3으로 구분하였다(Table 1). 등급 0은 그 영상에서는 별다른 이상소견을 볼 수 없는 경우, 등급 1은 그 영상에서 이상 소견이 보이기는 하지만 그 의미를 정확히 알수 없을 때, 등급 2는 그 이상 소견이 수핵의 탈출임을 확실히 알 수는 있지만 이 수핵이 상위 신경근을 압박하는 지 여부는 알 수 없을 때, 그리고 등급 3은 그 영상에서 탈출된 수핵이 상위 신경근을 압박하고 있음

Table. 1. Authors' Grading of Diagnostic Efficacy of Each MR Image

Grade	0	no abnormality
	1	abnormal, but problem unknown
	2	disc problem, compressed root unknown
	3	compressed root confirmed by this image

을 명확하게 진단을 내릴 수 있을 때로 정하였다. 이에 대한 판단은 2명의 척추전문 정형외과 전문의가 동시에 관찰하여 의견이 일치된 경우에 그 등급을 적용하였고 일치되지 않은 경우에는 하위 등급으로 정하였다.

3) 치료 측면에서의 조사

각 증례별로 어떤 치료를 실시하였는지와 그 치료과정에서의 합병증의 발생 여부 및 이에 대한 대처, 그리고 최종 추시 시의 임상적인 결과들을 알아보았다.

결 과

1. 임상 양상 및 방사선 검사의 조사

17명의 환자 중 압박 신경근 별로는 제 4요추 신경근(제 4-5 요추간 추간공성 추간판 탈출증)이 10예로 가장 많았고, 다음으로는 제 5요추 신경근(제 5요추-제 1천추간 추간공성 추간판 탈출증)이 5예, 제 3요추 신경근(제 3-4 요추 추간공성 추간판 탈출증)이 2예의 순이였다. 과거력상 외상력이 있는 예(교통 사고나 무거운 물건을 들다가 허리를 다친 경우)가 7예이었고 과거 디스크 수술한 예가 2예이었다. 증상은 요통 및 하지로의 방사통을 주소로 내원한 예가 10예이었고, 요통없이 하지로의 방사통을 주소로 내원한 예가 7예이었다.

단순 방사선 검사상 요추에서 경도 이상의 퇴행성 변화가 보인 것은 14예였다. 추간공성 추간판 탈출증이 발생된 부위에서의 이상소견으로는 추간판 간격의 감소가 9예에서 있었고 이중 2예는 척추 전방 전위증이, 2예는 후방 전위증이 동반되어 있었다.

2. 진단적 가치의 평가

1) 이학적 검사

(1) 제 4-5요추 추간공성 추간판 탈출증

제 4-5요추 추간공성 추간판 탈출증 10예중 8예(80%)에서 대퇴 신경 신장 검사를 실시하였고, 이들 8예 모두(100%)가 양성으로 나왔다. 나머지 2예는 환자가 동통이 너무 심한 나머지 복와위가 불가능하여 대퇴 신경 신장 검사자체를 실시하지 못하였다.

슬관절 심부 건반사 검사에서 3예는 정상측과 병변측 모두 슬개건 반사가 나오지 않았다. 나머지 7예(70%)에서는 모두(100%) 정상측의 슬개건 반사가 나온 반면 병변측의 슬개건 반사가 나오지 않았다.

운동 신경 검사에서 5예(50%)에서 병변측의 제 4요추 신경근의 지배영역인 대퇴 사두근 근력 감소가 있었다. 감각 신경 검사에서는 5예(50%)에서 병변측의 제 4요추 신경근의 지배영역 감각 신경이 감소되었다 (Table 2).

(2) 제 5요추-제 1천추간 및 제 3-4요추간추간공성 추간판 탈출증

제 5요추-제 1천추 추간공성 추간판 탈출증 5예 중 3예에서 족무지신전근 등 제 5요추 신경근의 근력감소가 있었고, 2예에서 병변측의 제 5요추 신경근의 지배영역 감각 신경이 감소되었다 (Table 3).

Table. 2. Physical examination and MRI gradings in L4-5 foraminal disc herniation

	시상면		축상면		관상면	척추체단면 축상면		R-SLR	K	Motor	Sensory
	T1	T2	T1	T2	T2	T1	T2				
F/46	++	++	0	0	+++	+++	+++	+	0	Normal	Normal
M/44	+	0	+	+	+	+++	+++	+	0		
M/59(I)	++	+++	+	0	+++	+++	+++	U	n.c		
M/59(II)	++	++	+	+	+++	+++	+++	+	0		
F/63	0	0	++	+	+++	-	-	+	0	Normal	Normal
M/72	++	+	0	+	++	-	-	++	0	Normal	Normal
F/64	++	+	0	0	-	-	-	U	n.c		Normal
M/35	+++	+++	++	++	+++	+++	+++	+	0	Normal	
F/39	++	++	++	++	+++	+++	+++	+	0		
M/67	+++	++	++	+	+++	-	-	+	n.c	Normal	Normal

0~+++: grade of diagnostic efficacy (page 4)
U: uncheckable
-: not done
KJ: knee jerk
0: absent
n.c: none contributary

제 3-4요추 추간공성 추간판 탈출증 2예중 1예는 운동 및 감각 신경이 모두 정상이었고 1예는 외래 추시 검사가 안되어 이학적 검사를 시행하지 못하였다 (Table 4).

2) 자기 공명 영상의 진단적 가치

(1)제 4-5요추 추간공성 추간판 탈출증

각 자기공명영상별 진단 등급을 살펴보면 T1 강조영상 시상면에서는 10예중 6예(60%)에서 등급 2였고, 2예(20%)는 등급 3, 나머지 2예(20%)는 등급 0-1로 보통의 가치를 보였다. T2 강조영상 시상면 역시 등급 2가 5예, 등급 3이 2예였고, 남은 3예(30%)는 등급 0-1로 보통의 결과를 보였다.

추간판 부위에서만 횡영상을 얻는 관행적인(routine) 축상면(Fig. 1A)에서는 T1과 T2 강조영상에서 각각 6예(60%)와 8예(80%)가 등급 0-1로, 이 이미지로는 추간공성 추간판 탈출증을 진단내리는 데에 있어서 거의 도움이 되지 않았다(Table 2). 이에 반해 확실한 영상을 얻기 위해 추가로 추체 단면 축상면(body-cut axial)을 실시한 경우는 (Fig. 1B) 10예중 6예였는데, 이 6예(100%) 모두에서 등급 3으로, 추간공성 추간판 탈출증을 진단내리는 데에 있어서는 추체 단면 축상면 영상이 가장 유용하였다.

T2 강조영상 관상면 검사가 실시된 9예중 7예(77%)가 등급 3으로, 이 영상은 추간공성 추간판 탈출증을 진단내리기에 매우 유용하였다. 1예는 외부병원 MRI로, 관상면 영상 검사를 실시하지 않은 경우였다.

위 결과를 미루어 볼 때 일반적인 축상면(routine axial)은 진단적 가치가 가장 적었던 반면 추체 단면 축상면(body-cut axial)영상은 가장 효과적이었고 T2 관상면도 매우 효과적인 진단 방법이었다.

(2)제 5요추-제 1천추 추간공성 추간판 탈출증

5예 중 T1 강조영상 시상면에서 3예(60%)가 등급 2였고, 1예가 등급 3 그리고 1예가 등급 1이었다. T2 강조영상 시상면에서는 3예에서 등급 3으로 추간공성 추간판 탈출증을 진단 내리기에 매우 유용하였고, 1예씩 각각 등급 0과 2로 나왔다. 일반적인 축상면에서는 다양한 분포를 보였다. T2 강조영상에서는 2예(40%)에서 등급 0과 2, 1예(20%)에서 등급 3으로 보였다 (Table 3).

1예에서만 추체 단면 축상면 영상을 얻었는데 T1과 T2 모두 등급 3으로 이 자체의 영상만으로 추간공성 추간판 탈출증을 진단내리는 데 매우 유용하였다.

T2 강조영상 관상면에서는 3예에서 등급 3, 1예에서 등급2로 나왔다.

(3)제 3-4요추 추간공성 추간판 탈출증

T1과 T2 강조영상 시상면에서는 2예 모두(100%) 등급 2로 이상 소견이 수핵의 탈출임을 확실히 알 수는 있었지만 이 수핵이 상위 신경근을 압박하는 지 여부는 알 수 없었다.

일반적인 T1과 T2 강조영상 축상면에서는 각각 1예(50%)씩 등급 0과 등급 2로 보였다(Table 4). 추체 단면 축상면은 1예에서 얻어졌으며 모두 T1과 T2 강조영상에서 등급 3이었다. 이에 반하여 2예(100%) 모두 T2 강조영상 관상면에서 등급 3으로 추간공성 수핵파열을 진단내리는데 매우 유용하였다.

위의 결과를 전체 17명을 대상으로 종합하여 볼 때 추체 단면 축상면(body-cut axial) 검사가 실시된 8예에서는 8예(100%) 모두에서 등급 3이었고, T2 관상면 검사가 실시된 15예중 11예(73%)에서 등급 3으로 진단에 유용하였다.

Table. 3. Physical examination and MRI gradings in L5-S1 foraminal disc herniation

	시상면		축상면		관상면	척추체단면 축상면		Motor	Sensory
	T1	T2	T1	T2	T2	T1	T2		
F/65	+++	+++	++	++	+++	+++	+++	Normal	
M/58	++	+++	+	+	+++	-	-		Normal
F/67	++	++	0	0	++	-	-	Normal	Normal
F/56	+	0	++	0	-	-	-		
M/50	++	+++	++	++	+++	-	-		Normal

Table. 4. Physical examination and MRI gradings in L3-4 foraminal disc herniation

	시상면		축상면		관상면	척추체단면 축상면		Motor	Sensory
	T1	T2	T1	T2	T2	T1	T2		
F/48	+	0	+	0	++	+++	++	Normal	Normal
F/67	++	++	++	++	+++	-	-	-	-

3. 치료 측면에서의 조사

15예에서 수술적 감압술이 실시되었다. 이중 5예는 편측 단순 감압술로, 10예는 양측 감압후 기기사용 후외방 혹은 후방 요추 추체간 고정술로 치료하였다. 편측 단순 감압술의 경우 상위 신경근이 척추경을 돌아 추간공으로 나가는 곳까지 충분히 볼 수 있도록 상위 추궁판의 광범위 부분 절제술을 시행하였다. 상위 추간판까지는 확인하지 않았다.

합병증으로는 수술부 혈종에 의한 마미 신경 압박증후군이 3예가 있었는데, 이들은 모두 제 4-5요추 추간판의 경우로 광범위한 감압과 기기고정을 했던 증례들이었다. 즉각적인 재감압술을 실시하여 모두 순조로운 신경증상 회복을 보였다. 15예 모두 최종 추시상 임상적으로 양호한 결과를 보였다.

증 례

59세 남자 환자가 약 1개월 전부터 심해진 좌측 하지 방사통을 주소로 내원하였다. 단순 방사선 소견상 제 4-5 요추간 추간판 간격이 약간 감소되어 이 부위의 추간판 탈출증이 의심되었다. 이학적 검사상 하지 직거상 검사는 우측 80도 좌측 70도였고 족무지 신전근력은 별 이상을 보이지 않았다. 진단을 얻기 위해 실시한 자기공명영상 T2 시상면에서 요추 제 4-5번 사이의 추간판 탈출증 소견이 보였다(Fig. 2A). T1 및 T2 축상면에서는 뚜렷한 이상 소견을 알 수 없었으나 T2 관상면 영상에서 제 4-5 요추 추간판이 상방으로 전위된 소견이 의심스러웠다(Fig. 2B). 추간판의 탈출이 제 4-5 요추부였으므로 처음에 제 5요추 신경근 증상을 의심했었으나 임상 증상이 일치하지 않아 다시 철저한 이학적 검사를 실시하였다. 좌측 하지에서 대퇴 신경 신장 검사가 양성이었고, 대퇴 사두근의 근력이 4+정도로 떨어져 있었으며 하퇴부 내측의 감각이 저하되어 있었다. 우측은 슬개건 반사가(++)로 정상소견이었던 데에 반해 좌측에서는 나오지 않았다. 추가로 실시한 T1과 T2 추체 단면 축상면(body-cut axial) 검사 결과 파열된 추간판으로 인해 제 4요추 신경근이 압박됨을 명확히 진단할 수 있었다(Fig. 2C,D). 후방 감압술을 위해 제 4요추 추궁판의 하부를 제거하자 제 4-5요추간으로부터 파열된 부골화된 수핵편이 상방으로 전위되어 추간공에서 제 4요추 신경근을 심하게 압박하고 있음이 관찰되었다. 파열 수핵편을 모두 제거한 뒤 제 4-5요추간 후방 추체간 유합술을 실시하였다. 환자는 수술후 좌측 하지로의 방사통이 없어졌으며 추시 결과 대퇴 사두근 근력이 좌측에서 5-, 슬개건 반사는

Fig. 1. (**A**) Scout film of routine axial image (**B**) Scout film of body-cut axial image

(+)로 증상이 호전되었다.

고 찰

추간판 탈출증에서는 일반적으로 돌출된 추간판이 하부 신경근을 압박하는 것이 공식화되어 있는데(예를 들어 제 4-5요추간 추간판 탈출증의 경우 제 5요추 신경근이 압박을 받음) 그 이유는 상부 신경근(예에서는 제 4요추 신경근)은 상부 요추의 척추경을 돌아 추간공을 통해 척추관 밖으로 빠져 나가기 때문이다. 이에 반하여 추간판이 후외측 가장자리에서 심하게 돌출된 경우, 혹은 부골화된 수핵이 상위 신경근이 빠져 나가는 추간공으로 전위된 경우에는 상위 신경근이 눌리게 되며 이를 추간공성 추간판 탈출증이라고 한다. 즉, 제 4-5요추간 추간

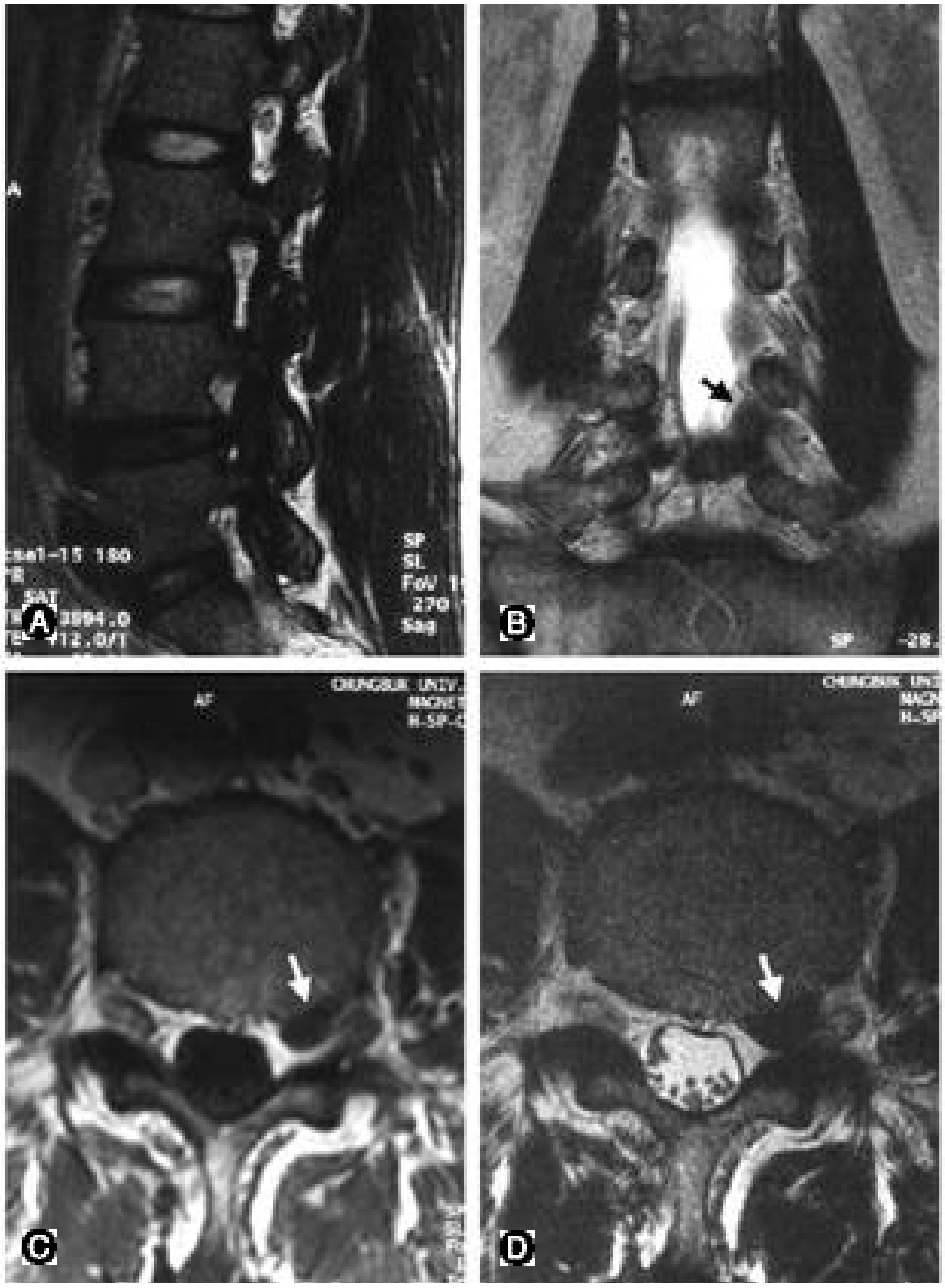

Fig. 2. A 59 year-old man with severe radiating pain on left lower extremity. (**A**) T2 sagittal image shows protrusion of L4-5 disc, which usually suggests compression of L5 root. (**B**) T2-coronal view shows upward migration of disc material from L4-5, compressing left L4 root (dark arrow). (**C**, **D**) T1 (**C**) and T2 (**D**) body-cut axial views showing compression of left L4 root by disc material (white arrows).

공성 수핵파열의 경우 제 4요추 신경근이 압박을 받게 된다[1]. Bronx등은 추간공성 수핵파열은 모든 추간판 탈출증의 약 7~12%를 차지한다고 한다[1,2,3,7,8,9]. 요추부 제 4-5번과 요추부 제 3-4번에서 거의 같은 빈도로 가장 많이 발생하고 요추부 제 5번과 천추부 제 1번에서도 나타날 수 있다고 한다[1,7]. 중심성 추간판 탈출증의 평균 연령이 30~50세인 반면에 추간공성 추간판 탈출증의 평균 연령은 60세로 보고되고 있다[3]. 본 연구에서는 추간공성 추간판 탈출증의 빈도는 12.2%였고, 평균 나이는 57세였다. 부위별로는 제 4-5요추간 추간공성 추간판 탈출증이 가장 많은 빈도(14예중 8예, 57%)였다. Porchet 등[8]에 따르면 모든 추간공성 추간판 탈출증의 약 80%에서 탈출된 수핵은 위로 올라가서 척추체 상부의 후외측부에서 발견된다고 한다.

신경근 압박 증상 가운데 근력의 약화는 진단적 가치나 예후 판정에 중요하므로 주의를 요한다. 근력은 초기에는 비교적 정상이나 시간이 경과함에 따라 점차로 약해지고 근육의 위축도 생기게 된다. 제 4요추 신경근이 압박을 받게 되면 대퇴 사두근의 근력이 약화되거나 족내반근의 근력이 약화될 수 있고, 제 5요추 신경근이 압박을 받게 되면 주로 족배굴근과 족무지 신전 근력의 약화를 가져올 수 있는데 약 30~40% 환자에 있어서는 다른 부분의 근육도 침범될 수 있다. 제 1천추 신경근이 압박을 받게 되면 슬관절 굴곡근이나 족척굴 및 굴곡근의 근력약화가 오지만 다른 부분의 근육도 침범될 수 있다. 감각이상은 이환된 신경근이 분포하는 부위를 바늘로 찌르면 대개는 지각저하나 지각소실로 나타날 수 있는데 제 5요추 신경근 압박 시에는 발등의 내측이나 엄지발가락의 감각이 소실된다. 제 1천추 신경근 압박 시에는 발의 외측과 발 뒤꿈치에 감각의 이상을 호소하게 된다. 심부건 반사는 제 4요추 신경근이나 제 3요추 신경근이 압박을 받게 된 때에는 슬개건 반사가 감소 또는 소실되고, 제 1천추 신경근이 압박을 받게 된 경우에는 족건 반사가 소실되거나 감소하게 된다. 제 5요추 신경근 압박시에는 특별한 변화가 없다. Lauder 등[5]에 따르면 추간공성 추간판 탈출증의 진단에 있어서 동측의 하지 직거상 검사를 제외하고는 대부분의 이학적 검사는 민감도보다는 특이도가 높다고 하였다. 본 연구에서는 제 4-5요추부 추간공성 추간판 탈출증시 이학적 검사상 대퇴 신경 신장 검사가 모두 양성으로 나오고 슬개건 반사도 병변측이 모두 저하되어 있어 진단에 있어서 매우 중요한 단서를 제시하였다.

Darden 등[2]은 진단에서 있어서 자기공명영상과 컴퓨터 전산화 단층 촬영은 민감도 뿐 아니라 특이도에 있어서 뛰어나나, 척수강 조영술은 유용치 않다고 하였고 이와 유사한 의견들이 많았다[3,7,11]. Hood 등[4]에 따르면 추간공성 추간판 탈출증의 진단에 있어서 자기공명영상의 횡단면 이미지가 가장 중요한데 항상 신경공을 완전히 포함하고 있어야 한다고 했다. 그러나, 수술적 소견이 추간공 추간판 탈출증의 진단을 내리는데 가장 중요한 인자라 하였다. Maroon 등[6]은 추간공성 추간판 탈출증의 진단에 있어서 컴퓨터 전산화 단층 촬영으로 조영 강조한 추간판 조영술이 병변 부위를 국소화하고 진단하는데 가장 신뢰할만한 방법이라고 보고하였다. 본 연구에서는 자기공명영상의 추체 단면 축상면 영상이 가장 정확한 정보를 주었고 다음으로 T2 관상면 영상이 정확한 정보를 주었다.

치료로는 보존적 요법이 가끔 성공적(10%)일 수도 있으나 일반적으로 수술적 치료를 요한다[1]. 많은 저자들이 추간공성 추간판 탈출증의 환자 치료에 있어서 보존적인 요법으로 치료하였을 때 결과가 안 좋다고 보고하였으나 약 50% 정도에서 만족할 만한 결과를 얻었다는 보고도 있다[9]. Hood 등[4]은 추간공성 추간판 탈출증 수술 실패에 대한 주요 원인으로는 추간공성 수핵파열의 인지에 대한 실패와 극외측 부위의 감압술과 직접적으로 병변 부위를 볼 수 없는 수술 기법의 이용 때문이라고 하였다.

본 연구에서는 17명의 환자 중 15명에게 수술적 치료를 하였고 2명은 보존적 치료를 하였다. 보존적 치료를 한 2명의 환자는 외래 추적 검사가 안되어 결과를 알 수 없었다.

수술적 치료를 한 15명의 환자 중 10명은 후방 감압술 및 유합술을 시행하였고 5명은 단순 감압술만을 시행하였다. 후방 감압술 및 유합술을 시행한 환자 10명중 3명(30%)은 술후 합병증으로 혈종에 의한 마미 증후군이 생겨 혈종 제거술을 시행하였다. 1명은 술 후 합병증으로 수술 부위의 염증으로 술 후 2주째 절개 및 배농술을 시행하였다. 각각의 합병증 치료 후 환자는 모두 임상증상이 호전되었다. 혈종에 의한 마미 증후군(30%)이 생긴 원인에 대해서는 알 수 없었다. 다른 파열성 추간판 탈출증 수술보다 더 많은 출혈이 있지는 않았다. 단순 감압술을 시행한 환자 5명중 1명이 배액관에 의한 자극 증상이 있었을 뿐 특별한 합병증은 없었다. 배액관에 의한 자극 증상이 있었던 환자도 배액관 제거후 증상이 호전되었다.

추간공성 추간판 탈출증에 대해서는 아직까지 많은 의사 특히 척추 질환을 전문으로 진료하는 정형외과 의사에게도 생소한 진단이다. 추간판 탈출증의 진단시 대부분 자기공명영상에서 보이는 탈출된 수핵이 아래 신경근을 압박하는 것으로 생각한다. 그리고, 수술적 치료를 할 때에 보통 아래 신경근만을 감압하게 되므로, 추간공성 추간판 탈출증임을 모른 경우 아래 신경근만을

감압하여 증상이 남을 수도 있다. 따라서 저자는 추간판 탈출증 환자의 이학적 검사상 추간공성 탈출증이 의심이 되는 경우 자기공명영상 검사시 추체 단면 축상면(body-cut axial)영상과 관상면(coronal)영상을 포함시켜야 정확한 진단을 내릴 수 있다고 생각한다.

결 론

본 연구 결과 추간공성 추간판 탈출증은 동일 기간의 총 파열성 추간판 탈출증 중 13%로 그리 빈도가 낮지 않았으므로 척추질환환자를 다루는 임상가들에게 이에 대한 경각심이 요망된다. 제 4-5요추간 추간공성 추간판 탈출증(제 4요추 신경근)의 경우 역하지 직거상 검사, 슬개건 반사등 이학적 소견이 진단에 매우 중요하므로 철저한 이학적 검사가 요망된다. 또한 자기공명영상 검사를 실시할 때 보다 높은 진단율을 얻기 위해서는 추체 단면 축상면(body-cut axial)과 관상면(coronal) 영상을 얻어야 할 것으로 생각된다.

참고문헌

1) **Bronx NY**: *Foraminal and far lateral lumbar disc herniations: surgical alternatives outcome measures. Spinal Cord 2002; 40(10):491-500.*
2) **Darden BV, Wade JF, Alexander R, Wood KE**: *Far lateral disc herniations treated by microscopic fragment excision. Techniques and results. Spine 1995; 20(13): 1500-5.*
3) **Greiner-Perth R, Bohm H, Allam Y**: *A new technique for the treatment of lumbar far lateral disc herniation: technical note and preliminary results. Eur Spine J 2003; 12(3):320-4.*
4) **Hood RS**: *Far lateral lumbar disc herniations. Neurosurg Clin N Am 1993; 4(1):117-24.*
5) **Lauder TD**: *Physical examination signs, clinical symptoms, and their relationship to electrodiagnostic findings and the presence of radiculopathy. Phys Med Rehabil Clin N Am 2002; 13(3):451-67.*
6) **Maroon JC, Kopitnik TA, Schulhof LA, Abla A**: *Diagnosis and microsurgical approach to far-lateral disc herniation in the lumbar spine. J Neurosurg 1990; 72(3):378-82.*
7) **Ozveren MF, Bilge T, Barut S, Eras M**: *Combined approach for far-lateral lumbar disc herniation. Neurol Med Chir 2004; 44(3):118-22.*
8) **Porchet F, Chollet-Bornand A, Tribolet N**: *Long-term follow up of patients surgically treated by the far-lateral approach for foraminal and extraforaminal lumbar disc herniations. Neurosurg Spine 1999; 90(1):59-66.*
9) **Rust MS, Olivero WC.**: *Far-lateral disc herniations: the results of conservative management. J Spinal Disord 1999; 12(2):138-40.*
10) **Siebner HR, Faulhauer K**: *Frequency and specific surgical management of far lateral lumbar disc herniations. Acta Neurochir (Wien) 1990; 105(3-4):124-31.*
11) **Viswanathan R, Swamy NK, Tobler WD, Greiner AL**: *Extraforaminal lumbar disc herniations:microsurgical anatomy and surgical approach. J Neurosurg Spine 2002; 96(2):206-11.*

국 문 초 록

연구계획: 추간공성 추간판 탈출증 경험 예들에서의 임상양상과 방사선 검사의 진단적 효용성에 대한 후향적 연구
연구목적: 추간공성 추간판 탈출증의 임상양상 및 효율적 진단방법에 대하여 연구하고자 하였다.
대상 및 방법: 2000년 2월부터 2004년 12월까지 추간공성 추간판 탈출증으로 진단, 치료받은 17명을 대상으로, 병록상의 이학적 검사 소견, 단순 방사선 및 자기공명영상을 조사하였다. 자기공명영상의 각 이미지별 진단적 효용을 4등급으로 나누어 평가하였다. 또한, 임상적 결과와 수술 후 합병증에 대해서도 조사하였다.
결과: 제 4-5요추간 추간공성 추간판 탈출증이 전체 17예 중 10예로 가장 많았다. 이 10예 중 8예에서 대퇴 신경 신장검사가 양성이었고, 7예에서는 슬개건 반사가 정상측에 비해 감소되어 있었다. 자기공명영상 중에서는, 일반적인 축상면(routine axial)은 가장 낮은 효용성을 보였던 데 반해 추체 단면 축상면(body-cut axial) 이미지가 가장 효과적인 진단적 영상이었다. 관상면(coronal) 영상 또한 추간공성 추간판 탈출증의 진단에 매우 도움을 주었다.
결론: 추간공성 추간판 탈출증의 빈도는 매우 낮은 것은 아니었으며 눌리는 신경근의 정확한 진단을 위해서는 이학적 검사와 자기공명영상이 중요하였다. 이의 진단을 위한 자기공명영상 검사시 추체 단면 축상면 및 관상면 영상의 검사가 꼭 필요하다고 생각되었다.

색인단어: 추간공성 추간판 탈출증, 이학적 소견, 자기공명영상, 추체 단면 축상면, 관상면

※ **통신저자 :** 김 동 수
충청북도 청주시 흥덕구 개신동 62
충북대학교병원 정형외과
Tel: 82-43-269-6077 Fax: 82-43-274-8719 E-mail: kds@chungbuk.ac.kr