

Case Report

안구 침범을 동반한 두경부 방선균증

이태영¹ · 이은주¹ · 장혁원¹ · 정혜라² · 김일만³ · 이 형⁴ · 김상표² · 이상권¹¹계명대학교 의과대학 동산의료원 영상의학교실²계명대학교 의과대학 동산의료원 병리학교실³계명대학교 의과대학 동산의료원 신경외과학교실⁴계명대학교 의과대학 동산의료원 신경과학교실

방선균증은 그람 양성 혐기성 균인 악티노미세스과 (Actinomycetaceae)로 인하여 발생하며, 안구 감염의 원인으로서의 방선균증은 드물다고 알려져 있다. 저자들은 60세 남자에게서 발견된 안구 봉와직염을 포함한 경부안면형과 중추신경계형 방선균증의 자기공명영상 소견을 보고하고자 한다. T1 강조 안구 자기공명영상에서 안구를 비롯한 두경부에 다수의 비정상적 조영증강 병변이 보였으며, 일부에서는 농양들로 생각되는 저 신호강도들을 포함하고 있었다. 병변은 절개 생검을 통하여 방선균증으로 진단되었고, 이후 페니실린계 항생제를 사용하여 완치되었다.

서 론

방선균증은 필라멘트형의 그람 양성 혐기성 균인 악티노미세스과 (Actinomycetaceae)로 인하여 발생하는 드물고 만성적이고 느리게 진행되는 육아종성 질환이다. 방선균류는 인간과 동물들에게서 공생자로서 흔히 발견된다. 방선균증은 악성 종양과 결핵처럼 보일 수 있기 때문에, 종종 오진된다 (1). 방선균증은 임상적으로 감염된 위치에 따라 경부안면형, 흉부형, 복부형, 중추신경계형, 근골격계형 그리고 파종성으로 분류된다 (2). 그 중 경부안면형 방선균증은 치아의 위생이 불량한 환자에서 자연적으로 발생할 수 있지만, 그것은 일반적으로, 치과적 시술이나 외상 이후에 발생한다 (2). 특히 안구 감염의 원인으로서의 방선균증은 드물다고 알려져 있다 (3). 이에 저자들은 안구 봉와직염을 포함한 경부안면형과 중추신경계형 방선균증의 경험을 문헌 고찰과 함께 보고하고자 한다.

증례 보고

3개월동안 오른쪽 전두부의 두통, 안구통, 복시의 병력이 있는 60세 남자가 신경과에 의뢰되었다. 환자는 내원 3개월 전에 못에 정수리 부위를 다쳤다. 당시 상처는 피부에 국한되었으며, 뼈의 손상은 없었다. 그 이후 3일 후에 오한이 있어 외부 병원 방문하여 파상풍 주사를 접종하였다. 수상 10일 이후부터 환자는 오른쪽 안구와 안구 주위, 오른쪽 전두부로 육신육신하는 양상의 통증과 구역질 및 구토가 발생하였다. 이후 상기 부위의 통증과 구역질 및 구토는 점점 악화되었고 내원 10일 전부터 복시증상을 보였다.

최초 내원 당일, 본원 방문하여 시행한 이학적 검사상 외측 주시 제한 및 우측 안구 눈꺼풀의 부종을 보였다. 환자는 면역저하질환, 당뇨 및 전신질환의 병력은 없었으며 치통, 치과질환 및 구강점막의 외상 등의 과거력도 없었다. 진단 검사의학 검사 결과 백혈구 $12.63 \times 10^3/uL$ 호중구 87.0%, 림프구 7.0%, 단핵구 4.6% 호산구 0.2%으로 약간의 백혈구 증가증을 보이고 있었으며 적혈구 침강 속도 8 mm/hr, C 반응성 단백 0.28 mg/dl을 보이고 있었다. 이후 시행한 안구 자기공명영상 상에 우측 안구 봉와직염, 우측 상악골의 치조돌기의 근단주위 농양과 동반된, 우측 시신경관, 우측 저작근/우측 인두주위 공간과 우측 측두근의 염증 파급 및 우측 익상골의 염증, 우측 접형골 대익 부위의 골수염 및 동측의 수막염 소견이 관찰되었다 (Fig. 1). 당시의 감별진단으로서 침윤성 진균 감염 등의 염증성 질환을 우선 고려하였고, 다소 가능성이 떨어지기는 하나 임상적인

• Received; November 9, 2013 • Revised; March 3, 2014

• Accepted; March 4, 2014

Corresponding author : Hyuk Won Chang, M.D.

Department of Radiology, Keimyung University Dongsan Hospital, 216 Dalsungro, Jung-gu, Daegu 700-712, Korea.

Tel. 82-53-250-7767, Fax. 82-53-250-7786

E-mail : laguna_omega@hanmail.net

This is an Open Access article distributed under the terms of the Creative Commons Attribution Non-Commercial License (<http://creativecommons.org/licenses/by-nc/3.0/>) which permits unrestricted non-commercial use, distribution, and reproduction in any medium, provided the original work is properly cited.

증상이 경하다면 종양 전이 등의 악성 병변도 고려하여야 할 것으로 생각하였다. 최초 내원 2주일 후 입원하여 감염성 봉와직염을 우선적으로 고려하여 병변 입원 후 메트로니다졸, 반코마이신 및 3세대 세팔로스포린을 사용하였으나 우측 안구통 및 측방향 주시 제한은 더욱 악화되었다. 감염성 질환의 원인균 및 악성 병변의 가능성을 규명하기 위해 양전자 단층촬영상을 촬영하여 우측 전두근과 측두근, 우측 전두골, 우측 눈꺼풀, 우측 상안와벽, 우측 상사근, 우측 시신경관, 뇌하수체와의 좌측부, 우측 접형골 대익의 중앙부 그리고 내측 익상근에 다발성의 플루오린-18 플루오로 데옥시글루코스의 비정상적 섭취가 보여, 악성 병변 보다는 염증성 질환의 가능성이 높을 것으로 생각되었다 (Fig. 2).

이후 측두근/ 우측 측두골 및 경막의 절제생검을 시행하였고, 그 결과 방사선균증으로 진단되었다 (Fig. 3). 이후 Ampicillin Sodium 1000 mg/Sulbactam Sodium 500 mg (Bactacin injection 1.5 g, 신풍제약, 한국)을 1일 2회, 4주간 사용하였으며, 그 후 우측 안구통증, 복시, 외측 주시 제한 및 우측 안구 눈꺼풀의 부종이 소실되었다. 이후 경과관찰에서 재발 양상은 보이지 않았으며, 2012년 6월 4일 시행한 뇌 자기공명 영상에서도 재발소견은 보이지 않았다 (Fig. 4).

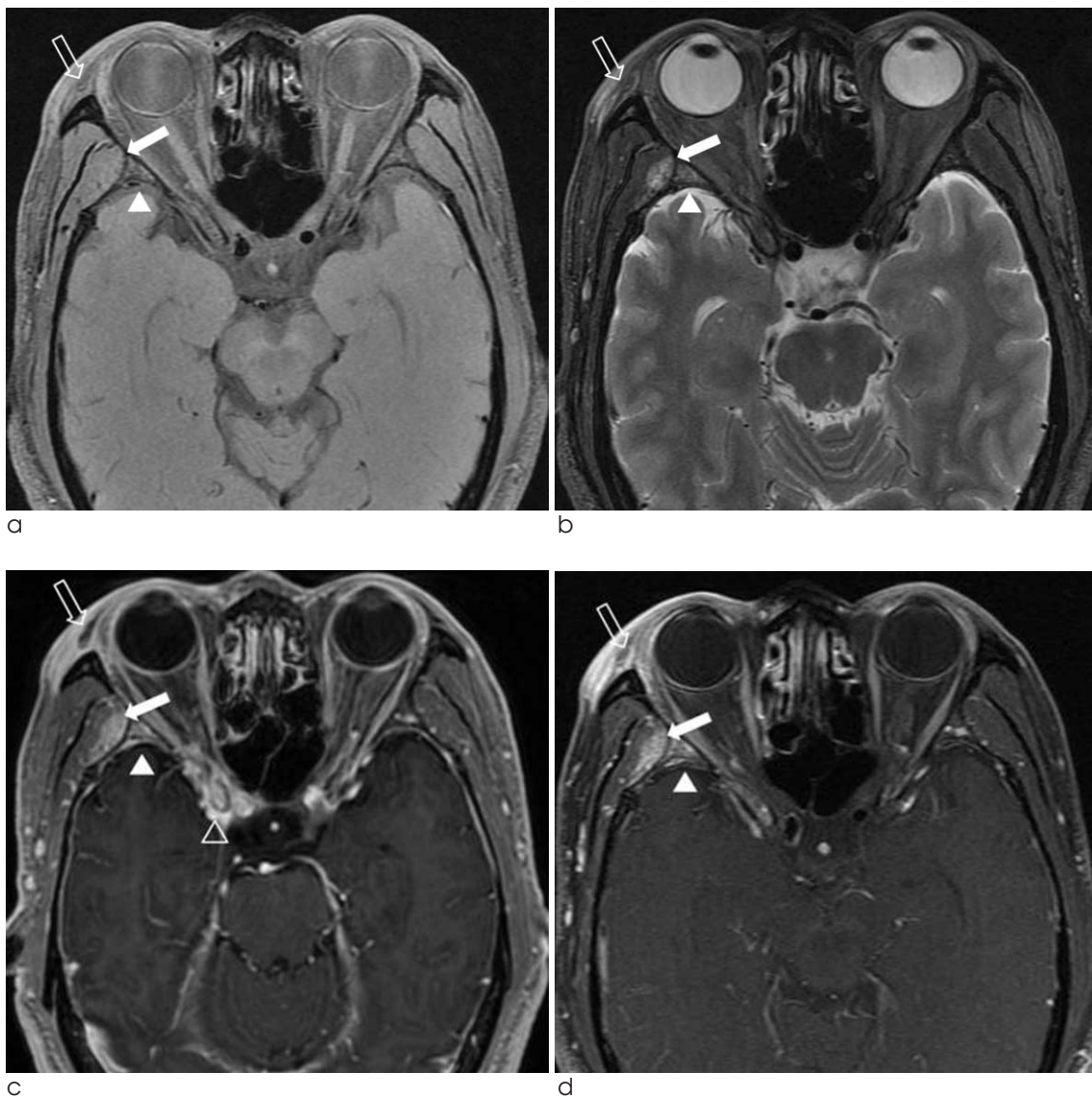


Fig. 1. T1- (a) T2-weighted (b), and axial Gadolinium-enhanced T1-weighted magnetic resonance imaging (c, d) scans of orbit showing inflammatory process of the right temporalis muscle (arrow), osteomyelitis of the right sphenoid bone (arrow head), slit like abscess at the right upper eyelid (open arrow) and inflammatory process of the right optic canal (open arrow head).

고찰

방선균증은 혐기성방선균 (*Actinomyces*)에 의해 발생하는 만성 육아종성 질환으로, 주로 *A. israelii*로 인하여 발생한다. 방선균은 사람의 구인두, 소화기 그리고 비뇨생식로의 정상균총으로 존재하나, 점막의 손상 시 국소적인 침투를 하여 병인이 된다 (2). 방선균증은 연속적인 확산, 화농성 그리고 육아종성 염증이며 여러 농양과 유양 과립을

배출하는 농루가 특징인 아급성-만성 세균성 감염이다. 경험적 항생제 사용에 무반응, 만성적인 촉진 가능한 종괴, 미생물학적 진단의 어려움 등의 특징으로 인해, 방선균증과 신생물, 육아종성 질환 혹은 진균감염과 감별이 어려울 수 있다 (4). 방선균증은 임상적으로 감염된 위치에 따라 경부안면형, 흉부형, 복부형, 중추신경계형, 근골격계형 그리고 파종성으로 분류된다 (2). 그 외에도 여성 생식기에서도 드물게 발생되기도 한다 (1). 그 중, 경부안면형 방선균증은 가장 흔한 방선균증의 형태로 전체의 50%를 차지한다 (5). 경

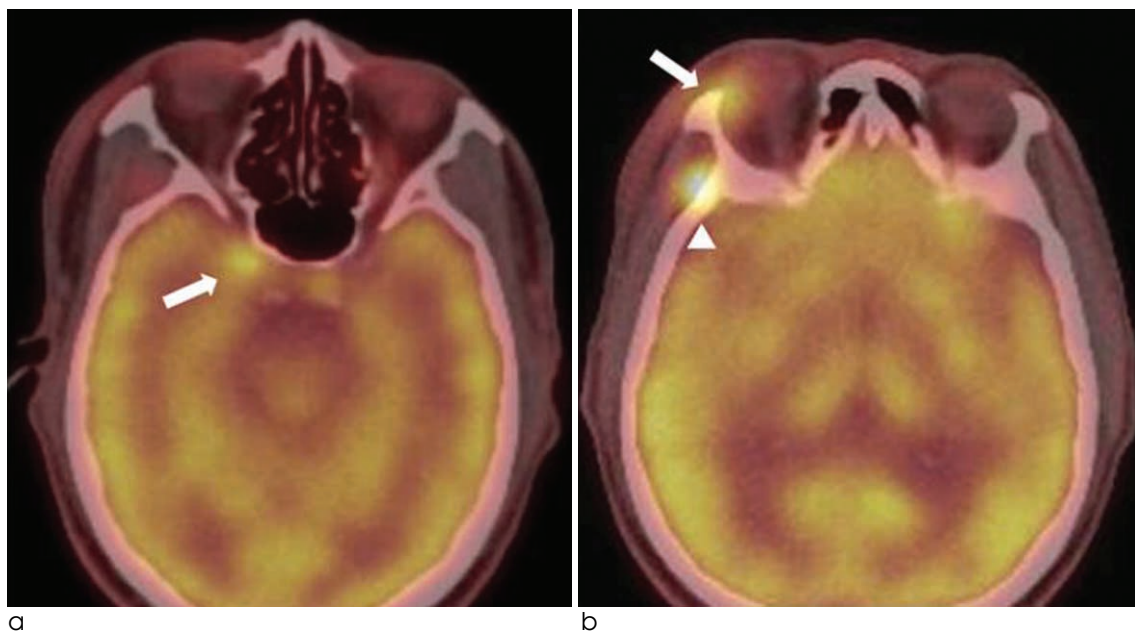


Fig. 2. Positron emission tomography scans showing multifocal intensity hypermetabolic lesions in (a) right optic canal (arrow) (b) right upper eyelid (arrow) and right sphenoid bone (arrow head).

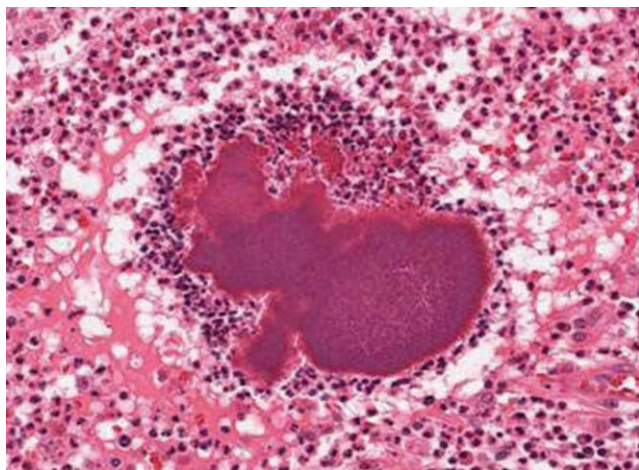


Fig. 3. Photomicrograph of histopathologic specimen shows numerous radiating filamentous actinomyces colony. The sulfur granule (pink-purple colored granule in Hematoxylin and eosin stain) is surrounded by lymphocytes at periphery.

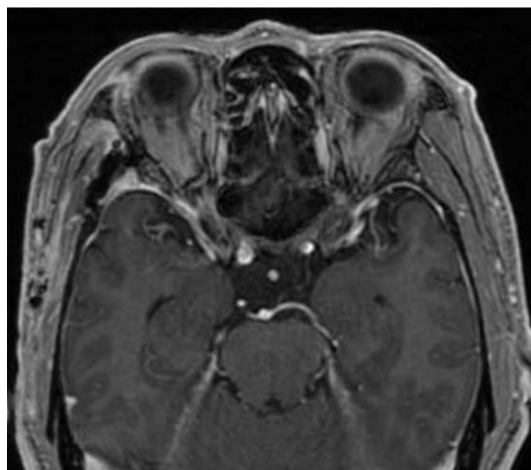


Fig. 4. Follow up gadolinium-enhanced axial T1-weighted magnetic resonance imaging (MRI) scans of orbit showing no evidence of abnormal signal intensity lesion in brain, except surgical metallic artifact in right frontotemporal area.

부안면형 방선균증은 치과적 시술, 외상 그리고 수술과 자주 연관되어 있다 (6). 경부안면형 방선균증의 일반적인 임상적 특징은 열과 만성적인 무통성 혹은 통증을 동반한 시간이 지남에 따라 부비동을 따라 발생하는 하악주변 연부조직의 부종이다 (7). 병변이 치유되지 않고 남아있는 경우, 혈류 혹은 두부 내로 침윤되기도 한다 (7). 방선균증의 중추신경계 침범은 드물다. 중추신경계 감염은 주로 혈행성 확장 또는 경부안면형 감염의 직접적인 연장으로 발생한다 (2). 뇌농양, 수막염, 뇌수막염, 방선균종, 경막하축농 그리고 경막상농양 등의 형태로 나타난다 (8).

방선균증의 안구 침범은 매우 드물다 (3). 상악골 혹은 상악부비동 감염의 이차성 감염으로 올 수도 있으나, 원발성 감염으로도 올 수 있다 (9). 환자는 다양한 정도의 안구 농양과 통증성 안근마비 증상을 보이나, 보통 무통성의 안구 돌출증과 외안근 운동의 제한을 보여, 종종 악성 신생물처럼 보이기도 한다 (6, 9). 증상은 수 주에서 수 개월 가량으로 다양하게 지속될 수 있다 (6, 9).

방선균증은 삼출물이나, 감염된 조직의 검사로 진단된다. 미생물학적인 방선균의 분리는 진단에 필요하나, 이전의 항생제 치료, 수반된 미생물의 증식, 부적합한 방법들로 인해 균주의 분리 실패율이 50% 이상이므로 병소 부위의 조직학적 소견이 방선균증의 진단에 중요한 역할을 한다. 조직학적 검사에서 필라멘트형의 그람 양성 유기체와 유황 과립의 입증은 방선균증을 강하게 시사한다 (2). 컴퓨터 단층촬영 (computed tomography)이나 자기공명영상 (magnetic resonance imaging) 등의 진단적 도구에서는 비특이적인 소견을 보여 방선균증의 진단으로써는 제한이 되나, 이환된 부위에서 질환의 진행 정도를 파악하는 데 도움이 된다 (3, 4). 자기공명영상 소견으로는 경계가 불분명한 종괴 (9), 부비동염 (6), 봉소염 및 농양 (2) 등 비특이적 소견을 보이며, 다른 대부분의 감염과는 달리, 국소적 임파선염은 드물며, 조직 경계를 침범하여 주위 조직을 침범하고 농루를 형성하는 등의 특징을 보이나, 방선균증만의 특징은 아니다 (2). 방선균증의 일반적인 양전자 단층촬영에서의 특징은 악성 신생물과 같은 강한 대사항진으로 (10) 악성 신생물과 방선균증의 양전자 단층촬영 소견에 많은 차이가 없으므로, 악성 신생물을 배제하기 위한 활용에는 제한이 된다.

본 증례는 우측 안구, 안면 및 수막을 침범한 경부안면형 및 중추신경계형 방선균증으로, 환자는 증상 발생 10여일 전 정수리 부위의 외상을 입었으며, 내원 초기에는 오른쪽

안구와 안구 주위, 오른쪽 전두부의 통증 및 부종 소견을 보여, 황색 포도상구균 및 연쇄상 구균 등으로 인한 안구 봉와직염 의심 하에 그에 따른 경험적 항생제인 3세대 세팔로스포린을 사용하였으나 치료하던 중 증상이 악화되어 진균 감염 및 악성 신생물 감별을 위해 시행하였던 절제 생검으로 방선균증을 진단하였던 증례이다. 이와 같이 경부안면형 방선균증은 다양한 세균성, 진균 감염 및 악성 신생물과 감별이 필요한 질환으로 특히 외상의 병력이 있는 안구 및 안면의 부종을 보이는 염증성 질환의 경우 방선균증을 감별질환에 포함시켜야 할 것이다.

요 약

방선균증은 자기공명영상 소견만으로는 다른 염증성 질환이나 악성신생물과 감별이 어려우므로, 외상의 병력이 있는 안구 및 안면의 부종을 보이는 염증성 질환의 경우 드물지만 방선균증도 염두 하여야 한다.

References

1. Acevedo F, Baudrand R, Letelier LM, Gaete P. Actinomycosis: a great pretender. Case reports of unusual presentations and a review of the literature. *Int J Infect Dis* 2008;12:358-362
2. Wong VK, Turmezei TD, Weston VC. Actinomycosis. *BMJ* 2011;343:d6099
3. Harvey JC, Cantrell JR, Fisher AM. Actinomycosis: its recognition and treatment. *Ann Intern Med* 1957;46:868-885
4. Belmont MJ, Behar PM, Wax MK. Atypical presentations of actinomycosis. *Head Neck* 1999;21:264-268
5. Weese WC, Smith IM. A study of 57 cases of actinomycosis over a 36-year period. A diagnostic 'failure' with good prognosis after treatment. *Arch Intern Med* 1975;135:1562-1568
6. Nithyanandam S, D' Souza O, Rao SS, Battu RR, George S. Rhinoorbitocerebral actinomycosis. *Ophthal Plast Reconstr Surg* 2001;17:134-136
7. Wallace RJ Jr., Musher DM. Actinomycosis: an update. *Int J Dermatol* 1977;16:185-187
8. Smego RA Jr. Actinomycosis of the central nervous system. *Rev Infect Dis* 1987;9:855-865
9. Pagliani L, Campi L, Cavallini GM. Orbital actinomycosis associated with painful ophthalmoplegia. *Actinomycosis of the orbit*. *Ophthalmologica* 2006;220:201-205
10. Ho L, Seto J, Jadvar H. Actinomycosis mimicking anastomotic recurrent esophageal cancer on PET-CT. *Clin Nucl Med* 2006;31:646-647

Cervicofacial Actinomycosis with Orbit Involvement

**Tae Young Lee¹, Eun Joo Lee¹, Hyuk Won Chang¹, Hye Ra Jung²,
Eal Maan Kim³, Hyung Lee⁴, Sang Pyo Kim², Sang Kwon Lee¹**

¹Department of Radiology, Keimyung University, Dongsan Hospital

²Department of Pathology, Keimyung University, Dongsan Hospital

³Department of Neurosurgery, Keimyung University, Dongsan Hospital

⁴Department of Neurology, Keimyung University, Dongsan Hospital

Actinomycosis is caused by filamentous Gram positive anaerobic bacteria from the Actinomycetaceae family, and known as a rare cause of the infection at the eyeball. We report magnetic resonance findings of a 60-year-old Korean man with cervicofacial actinomycosis, including cellulitis in the eye and central nervous system actinomycosis. On orbital magnetic resonance imaging, gadolinium-enhanced T1-weight images showed multiple abnormal enhancing lesions in head and neck including right eye, and some include low signal intensities which considered as abscesses. The lesions was diagnosed as actinomycosis by incisional biopsy, and since then was cured by using antibiotics of penicillin family.

Index words : Actinomycosis · Orbital · Cervicofacial · Cellulitis

Address reprint requests to: Hyuk Won Chang, M.D., Department of Radiology, Keimyung University Dongsan Hospital,
216 Dalsungro, Jung-gu, Daegu 700-712, Korea.
Tel. 82-53-250-7767 Fax. 82-53-250-7786 E-mail: laguna_omega@hanmail.net