대한골절학회지 제15권, 제3호, 2002년 7월
The Journal of the Korean Society of Fractures
Vol.15, No.3, July, 2002

대퇴골 간부 골절에 교합성 골수강내 금속정 치료후 발생한 금속정 파절

강 석 · 정필현 · 채동주 · 김종필 · 김준한 · 박승복 · 박재상

동국대학교 의과대학 정형외과학 교실

<국문초록>

목 적 : 대퇴골의 골수강내 금속정 시행후 발생한 금속정 파절의 임상적 원인을 분석하고 그 예방법을 알아보고자 한다.

대상 및 방법 : 1993년 1월부터 2001년 2월까지 대퇴골 골절의 골수강내 금속정 고정술후 금속정 파절이 발생한 12례를 대상으로 하였고 각 례에 대하여 사용된 금속정의 지름, 환자의 몸무게와 사용된 금속정, 금속정 파손 발생까지의 기간, 불유합의 형태등에 대해 알아보았다. 그리고 수상당시 골절 부위를 근위 1/3, 중위 1/3, 원위 1/3로 분류하였으며 각 부위별로 수술후 골절부 간격과 골절편의 전이 정도, 금속정 파절 발생위치 및 치료등에 대해 알아보고 금속정 파절의 원인을 분석하였다.

결 과 : 금속정 파절까지의 기간은 평균 8.1개월이었고 원위 1/3부위가 6례로 가장 많았으며 대부분 Winquist-Hansen 제2형의 분쇄골절이었다. 수술후 골절부 간격과 골절편의 전이는 중위 1/3부위에서 대부분 관찰되었으며 금속정 파절 발생 위치는 중위 1/3부위에서는 골절부위에서 발생하였고 특히 원위부 1/3부위 골절에서는 대부분 원위 첫 번째 잠금나사 삽입 부위에서 금속정 파절이 발생하였다. 금속정 파절의 원인으로는 근위부 골절에서는 골수강내 협부에 적합하지 못한 작은 지름의 금속정 사용이 원인이었으며 중위부 골절에서는 골절부의 정확한 정복이 이루어지지 못한 것과 원위부 골절에서는 짧은 금속정의 사용과 부정확한 원위 잠금나사의 삽입으로 인한 금속정의 기계적 손상이 원인이었다.

결 론 : 대퇴골 골절에 골수강내 금속정 치료시 금속정 파절을 예방하기 위해서는 근위부 골절의 경우 골수강내 협부에 적합한 지름의 금속정을 사용하여야겠으며 중위부 골절의 경우 골절부위의 정확한 정복이 필요하겠고 원위부 골절에 있어서는 충분한 길이의 금속정 사용과 특히 원위 잠금 나사의 정확한 삽입으로 금속정에 기계적 손상을 주지 않도록 하는 것이 중요하겠다.

색인 단어 : 대퇴골, 간부 골절, 교합성 골수강내 금속정, 금속정 파절

※통신저자 : **김종필**
경북 경주시 석장동 1090-1 (780-350)
동국대학교 경주병원정형외과
Fax : 054-770-8500
Tel : 054-770-8221
E-Mail : kjpil@dumc.or.kr

* **본 논문의 요지는** 2001**년도 대한골절학회 춘계학술대회에서구연되었음**.
* **본 연구는** 2001**년 동국대학교전문학술지 논문게재연구비지원으로이루어졌음** .

서 론

대퇴골는우리몸에서가장크며체중부하및보행에중요한역할을하는뼈로써최근교통사고와산업재해의증가로인해 대퇴골골절이빈번하고다양한형태로발생하고있으며특히대퇴골간부골절의경우 강한 외력에 의한 분쇄골절 및 개방성 골절이 늘고있다. 이러한 대퇴골 간부 골절의 경우정확한 해부학적 정복 및 견고한 내고정을 얻기 위한 치료가 시행되고 있으며 근래에는 조기 관절 운동 및 체중부하를위해골수강내금속정내고정술이널리쓰이고 있다. 그러나 이러한 골수강내 금속정을 이용한 치료가많아지면서이에따른금속부전증의빈도역시 적지 않은 예에서 발생하고 있다. 이에 저자들은 대퇴골간부골절에 시행한골수강내금속정고정술에서금속정의파절이발생한 12례에대해임상적으로분석하여문헌고찰과함께보고하고자한다.

대상 및 방법

1. 연구대상

1993년 1월부터 2001년 2월까지 동국대학교 의과대학 부속병원에서 대퇴골 골절의 골수강내 금속정 고정술을 실시한273례중에서치유과정중금속정의 금속파절이발생한12례를대상으로하였다

연령은 최저 16세부터 최고 74세로 평균 42.6세였고 남자가 10례(83%), 여자가 2례(17%)로 남자에서 많이발생하였다. 수상원인은교통사고가 10례로대부분을차지했으며직접외상1례, 추락사고1례였다.

2. 연구방법

골절의분류는 골절의분쇄정도와안정도에기준한 Winquist-Hansen 분류를 사용하였으며 각 례에 대하여사용된금속정과골수강내협부의지름, 사용된금속정과환자의몸무게, 금속정파절발생까지의기간, 불유합의 형태등에 대하여 알아보았다. 그리고 수상당시 골절 부위를 대퇴골 전자하부로부터 대퇴골 과상 부위사이의 범위에서 해부학적으로 삼등분하여 근위 1/3, 중위 1/3, 원위 1/3로 분류하였으며 각 부위별로 수술후 골절부 간격(gap)과 골절편의 전이정도, 금속정 파절 발생위치 및 치료등에 대해 알아보고각부위별금속정파절의원인을분석하였다.

Table 1. The cases of nail breakage after femoral interlocking intramedullary nailing

case No.	Age/ Sex	Cause of injury	Type of Winquist-Hansen	Fracture location	Diameter of nail (mm)	Gap of fracture site (mm)	Displacement of fragment (cm)	Weight of patient (kg)	Time to breakage of nail (month)	Location of brocken nail	Configuration of non-union
1	M/26	TA*	I	distal 1/3	11	4	0	72	8	3cm proximal to fracture site	elephant foot
2	M/20	TA	I	middle 1/3	12	12	0	102	6	fracture site	elephant foot
3	M/43	TA	II	middle 1/3	12	2	3.5	77	10	fracture site	horse hoof
4	M/73	TA	II	distal 1/3	12	0	3	70	8	distal first locking screw hole	elephant foot
5	M/52	TA	II	proximal 1/3	11	10	0	55	15	1.5cm distal to fracture site	elephant foot
6	F/16	TA	II	distal 1/3	10	10	1.5	48	5	distal first locking screw hole	horse hoof
7	M/59	TA	II	distal 1/3	13	0	0	77	8	distal first locking screw hole	elephant foot
8	M/32	fall down	II	proximal 1/3	13	0	0	74	6	fracture site	elephant foot
9	M/38	TA	II	middle 1/3	13	5	4	82	6	distal first locking screw hole	oligotrophic
10	M/41	direct trauma	III	middle 1/3	12	8	1.5	71	7	distal first locking screw hole	oligotrophic
11	M/46	TA	II	distal 1/3	12	0	0	68	9	Table 1. The cases of nail breakage	horse hoof
12	F/64	TA	II	distal 1/3	11	0	0	65	9	3cm proximal to fracture site	horse hoof

*TA, Traffic Accident

결 과

1. 골절부위및분류

골절 부위는 근위 1/3부위가 2례(17%), 중위 1/3부위가 4례(33%), 원위 1/3부위가 6례(50%)였으며 골절의 분류는 Winquist-Hansen 제1형이 2례(17%), 제2형이 9례(75%), 제3형이 1례(8%)로 대부분 분쇄골절이었다.

2. 사용된금속정과골수강내협부의지름

사용된 금속정의 지름은 10mm가 1례, 11mm가 3례, 12mm가 5례, 13mm가 3례였다. 이들중에서 11mm 1례, 12mm 2례는골수강내협부의 지름보다 작은크기의 금속정 이었으며 나머지 9례는 적합한 지름의 금속정이었다.

3. 사용된금속정과환자의몸무게

10mm의금속정을사용한환자의몸무게는 48kg이였으며 11mm의경우는 65kg, 68kg, 72kg 이였고 12mm는 55kg, 70kg, 71kg, 77kg, 102kg 이였다. 그리고 13mm의금속정의경우 74kg, 77kg, 82kg이였다.

4. 금속정파절발생까지의기간

수술후금속정파절까지의기간은 4개월에서 6개월 사이가 4례, 7개월에서 9개월 사이가 6례, 10개월에서 12개월사이가 1례, 13개월에서 15개월사이가 1례로평균 8.1개월이었다.

5. 불유합의형태

금속정파절시모두비후성불유합의소견을보였으며 elephant foot형이 6례, horse hoof형이 4례, oligotrophic형이 2례였다(Table 2).

Table 2. Configuration of non-Union

Non-Union	Case
Elephant foot	6
Horse hoof	4
Oligotrophic	2
Total	12

6. 수술후골절부간격과골절편의전이정도

골절부간격은 1mm에서 5mm사이의간격이생긴 경우가 중위 1/3에서 2례, 원위 1/3에서 1례였으며 6mm에서 10mm사이의간격이생긴 경우는근위 1/3, 중위 1/3, 원위 1/3에서 각각 1례씩이였고 11mm에서 15mm사이의간격은근위 1/3에서 1례발생하였다.

Table 3. Gap of Fracture Site

	Gap(mm)			Total
	0-5	6-10	11-15	
Proximal1/3		1		1
Middle 1/3	2	1	1	4
Distal 1/3	1	1		2
Total	3	3	1	

한편, 골절편의 전위는 2cm까지의 전위가 있은 경우가 중위 1/3에서 1례, 원위 1/3에서 1례였으며 2cm에서 4cm사의의전위는역시중위 1/3과원위 1/3에서 각각 1례씩이었고 4cm에서 6cm사이의 전위가 발생한경우는중위 1/3에서 1례였다

Table 4. Displacement of Fragment

	Displacement(Cm)			Total
	0-2	2-4	4-6	
Proximal1/3				0
Middle 1/3	1	1	1	3
Distal 1/3	1	1		2
Total	2	2	1	

7. 금속정파절발생위치및치료

근위 1/3의 경우 1례는골절 부위에서, 나머지 1례는 골절부 원위 1.5cm부위에서 금속정 파절이 발생하였으며중위 1/3의경우는 4례모두 골절부위에서 금속정 파절이 발생하였다. 그리고 원위 1/3의 경우는 1례만 골절부 근위 3cm부위에서 금속정 파절이 발생하였으며 나머지 5례는 모두 금속정의 원위 첫번째 잠금 나사 삽입 부위에서 발생하였다. 금속정 파절 후 치료는 12례 모두에서 더 큰 지름의 금속정으로교체하였으며그중 9례에서골이식을시행하였다. 이러한 2차적수술후 12개월이상 주기적 추시를 하였으며 전체 12례에서 지연유합의 소견없이 견고한고정및골유합을얻을수있었다 .

고 찰

대퇴골간부골절은 강한외력에의해발생되어지며 이로 인해 다른 부위의 손상과 연부 조직 손상이 많이 동반된다[3]. 1914년 Burghard[2]가 골수강내 금속정을 대퇴골 골절에 사용한 이후 1960년대 Kuntscher[10]에 의해 교합성 골수강내 금속정의 개념이 확립되었고 1974년 Kempf와 Grosse[9], 1984년 Winquist1[8]등에의해개선되면서회전에대한고정력이 강화되어졌으며 최근에는 폐쇄적 교합성 골수강내금속정삽입이가능해져감염의감소와빠른기능회복을기대할수있게되었다[4]. 그러나이러한골수강내금속정을이용한치료가많아지면서이에따른금속정파절역시흔치는않으나골절부의불유합과연관되어발생하고있다[12,14]. Mears[11]는금속정파절의원인으로정복후충분한안정성을얻지못한경우와정복술후조기체중부하가이루어진경우, 그리고금속내고정물의 생체내부식을지적했으며 Piehler[13]는수술시수기상의미흡함에그원인이있다고하였다.

대퇴골근위부의경우내측피질골에많은압박력이가해지며수축력이강한근육의부착으로인해골절후 변형이 많고 정복 및 유지가 어렵다. 그러므로 안정된정복및유지가되지않을경우고정된금속에응력이집중되어금속정파절이일어날수있다[7]. 더욱이근위부의골수강내협부에적합하지 못한작은 지름의 금속정을 삽입시에는 충분한 고정이 이루어지지않아금속정파절의원인이된다[6]. 또한대퇴골근위부 골수강이 중위부보다 상대적으로 넓기 때문에 골절의 정확한 정복 및 유지가 힘들어 금속정에 대한 응력이 더 크게 작용할 것이다. 저자들의 경우에서볼때근위 1/3골절에서금속정파절이일어난 2례 모두 골수강내 협부에 적합치 못한 작은 지름의 금속정이사용되었으며그중 1례는부적절한유도핀의삽입부위로 인해금속정이외측으로치우쳐있었다.(Fig. 1). 파절 부위는 1례에서 골절부위에서 금속정이 파절되었고 다른 1례에서는 골절부 원위 1.5cm에서 금속정 파절이 일어났다. 저자들은 근위 1/3 골절에서금속정파절의가장큰원인으로골수강내협부보다작은지름의금속정사용으로인한불안정한정복유지및고정이라고생각한다.

중위 1/3 부위는 대부분 강한 외력에 의해 골절이 발생하며 수술시 정확한 해부학적 정복이 필요하다하겠다. 그러나골절부의간격이크거나골절편의전위가심하면골유합에지장을초래하여불유합이일어날수있다. Urist[16]등은골절부간격이 5mm 이상일 때 골유합은 12개월에서 18개월정도 지연된다고 하였는데 이에 본 연구에서는 중위 1/3 골절에서 금속

Fig. l : Postoperative 15 months x-ray of 52-year-old man shows nail breakage in proximal 1/3. (diameter of nail was small in isthmic portion)

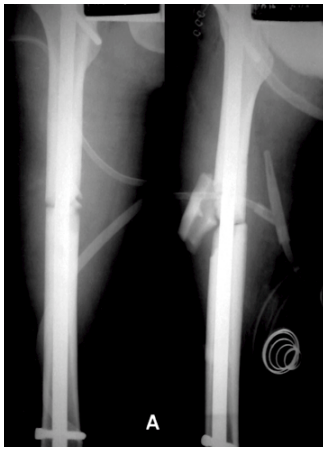

Fig. 2-A : Immediately postoperative x-ray of 43-year-old man shows gap of fracture site and displacement of fragment.

Fig. 2-B : Postoperative 10 months x-ray shows nail breakage in middle 1/3 caused by inaccurate reduction of fracture.

정 파절이 있은 4례에서 모두 수술후 골절부의간격이 있었고 각각 2mm, 5mm, 8mm, 12mm였다. 골절편의 전이 역시 3례에서 있었는데 각각 1.5cm, 3.5cm, 4cm이였다. 그리고 4례 모두 골절부위에서 금속정 파절이 발생하였다(Fig. 2A, Fig. 2B). 이러한 것은 골절부간격과골절편의전이로 인해골절부의유합이 이루어지지 않고 응력에 약해지면서 골절부위에서 금속정 파절이 발생했을 것이며이에 1차수술시골절부의정확한정복이중요하다고생각되어진다.

Franklin[8]등은 원위부 골절에서 골수강내 금속정 고정술을 시행할 경우 골절부위와 금속정의 원위부 나사못삽입부위가가까울수록 금속정파손이잘일어난다고 하였으며 Bucholz[1]등도 역시 원위부 골절에 있어서 다른 부위 보다 원위 잠금나사 삽입부에 가해지는응력이 가장크며 골절부에서나사못삽입구멍까지의 거리가 가까울수록 금속정 파절의 가능성이높고그거리가 5cm 이내일때잘부러진다고하였다. 그리고 원위 잠금 나사의 삽입시 정확치 못한 위치와각도로삽입할경우금속정에기계적손상을 주어그부위가생체내부식에더많이노출되므로써 이후 금속정 파절의 원인이 될 수 있다고 하였다. 또한 수술후 조기 체중 부하 역시 금속정 파절의 주요원인이며 초기골절부유합이 보일때까지체중부하를지연시킬것을권했다. Cohn[6]등도역시원위잠금나사의 삽입시 부적절한 위치가 금속정에 손상을 줄 수 있으며 금속정 파절로 이어질 수 있다고 하였다. 본 연구에서도 원위부 골절시 금속정 파절이 발생한 6례 중 3례에서 금속정의 길이가 짧아 금속정 원위부 끝부분이 슬개골의 상부와 대퇴골 원위부의 골간부 반흔 사이에 위치하지 못하였으며 그중 2례에서골절부와원위첫번째잠금나사삽입부사이가 2cm, 3cm으로 5cm이내였다(Fig. 3). 그리고 6례중 4례에서 원위부 잠금나사가 금속정에 직각으로 삽입되지못하였다(Fig. 3, Fig. 4). 또한이중 1례는환자의비협조로술후조기체중부하가이루어졌다. 금속정파손 부위는 6례중 5례에서 원위부 첫 번째 잠금나사 삽입부에서발생했으며 1례에서는골절부 근위 1cm 부위에서 발생하였다. 이로 볼 때 골절의 단단한 고정이이루어지지못하였고짧은금속정으로인해원위부잠금나사삽입부에더많은부하가작용하였으며잠금나사삽입시정확한위치와각도로삽입되지못해금속정에기계적손상이가해져그부위가응력에약해지면서금속정 파절이발생하였을것으로생각된다.

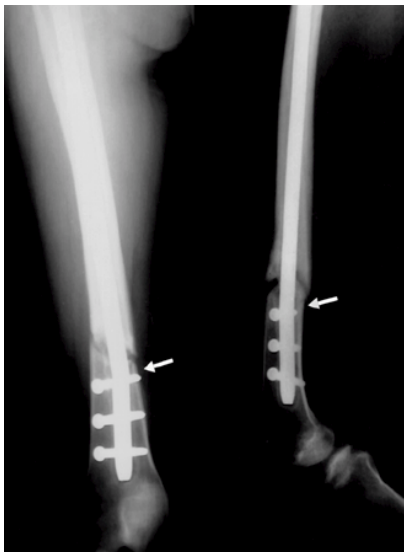

Fig. 3
Postoperative 5 months x-ray of 16-year-old woman shows nail breakage (arrow) in distal 1/3 because first distal locking screw hole was too close fracture site and distal locking screw was inserted not perpendicular to nail.

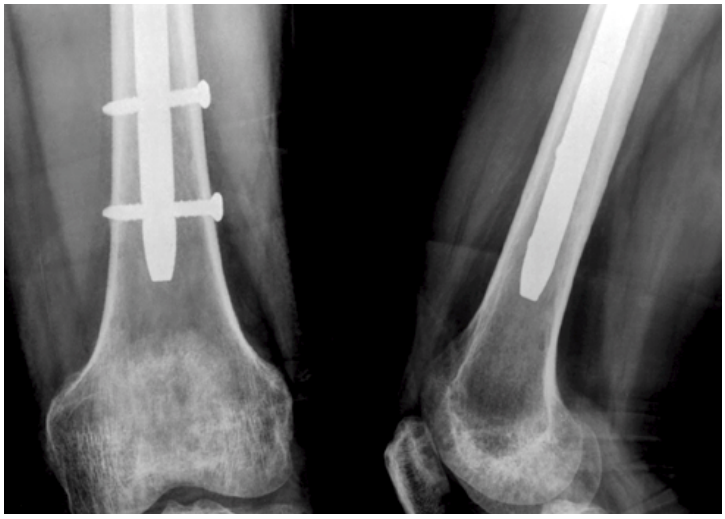

Fig. 4 : Postoperative x-ray shows that distal first locking screw was inserted not perpendicular to nail

Schneider[15]의 경우는 금속정의 선택은 환자의 체중에 따라 60kg에서는 13mm, 70kg은 14mm, 80kg은 15mm, 85kg은 16mm, 90kg은 17mm 직경의 금속정을 사용해야한다고하였다. 저자들의경우는환자의체중과상관없이골절부 반대편대퇴골사진에서계측된크기의금속정이선택되었졌다. 금속정파절이일어난 12례에사용된금속정은 10mm가 1례, 11mm가 3례, 12mm가 5례, 13mm가 3례로 10mm에서 13mm까지 전부 발생하였다. 환자의 몸무게는 10mm의 금속정을 사용한 환자는 48kg이었고 11mm는 65kg에서 72kg, 12mm는 55kg에서 102kg, 13mm는 74kg에서 82kg으로 다양했으며 환자의 몸무게와 금속정 파절의연관성은발견하지못하였다.

금속정파절의 시기는 Robert[1]등은대퇴골원위부골절에 있어서 1개월에서 30개월 사이의 증례에 대해보고했으며 Zimmerman[19]은 15개월에서 38개월에 일어났다고 했고 Bilfield[6]은 2개월에 일어난 금속정 파절에대해보고했다. 본연구에서는 5개월 1례, 6개월 3례, 7개월 1례, 8개월 3례, 9개월 2례, 10개월 1례, 15개월 1례로평균 8.1개월이었다. 금속정 파절시골유합 상태는 Benirschke[8]등은 금속정 파절이 발생한 60례중 26례에서불유합, 7례에서지연유합, 2례에서 부정유합을보고하였다. 저자들의경우 12례모두비후성 불유합소견을보였으며이중 elephant foot 형이 6례, horse hoof 형이 4례, oligotrophic 형이 2례였다. Webb[17]등과 Chapman[5]은금속정파손후치료로서금속정 제거 및 폐쇄적 골수강내 확공후 더 큰 지름의 금속정삽입으로골유합을얻었다고하였다. 본연구에서도 12례 모두 금속정 제거후 더 큰 금속정을 삽입하였으며그중9례에서골이식을시행하여골유합을얻었다.

결 론

금속정파절을예방하기위해서는근위부골절의 경우골수강내협부에적합한 지름의금속정을사용하는것이가장중요하겠으며중위부골절의경우골절부위의 정확한 정복이 필요하겠고 원위부 골절에 있어서는충분한길이의금속정사용과특히원위잠금나사의 정확한삽입으로금속정에기계적손상을 주지 않도록 하는 것이 중요하겠다. 또한 주기적인 추시를 통해 지연유합의 소견을 보이면 적극적인 2차적수술이필요할것으로사료된다.

REFERENCES

1) **Bucholz RW, Ross SE and Lawrence KL** : Fatigue fracture of the interlocking nail in the treatment of fracture of the distal part of the femoral shaft. J Bone Joint Surg, 69-A : 1391-1399, 1987.
2) **Burghard EF** : A sustem of operative surgery. London, Oxford University Press, 1914.
3) **Butler MS, Brumback RJ, Ellison TS, Poka A, Barthon GH and Burgess AR** : Interlocking intramedullary nailing for ipsilateral fracture of the femoral shaft and distal part of the femur. J Bone Joing Surg, 73-A : 1492-1502, 1991.
4) **Carr CR and Wingo CH** : Fracture of the Femoral Diaphysis. A Retrospective study of the Results and Costs of Treatment by Intramedullary Nailing and by Traction and a Spica Cast. J. Bone and Joint Surg, 55A : 690-700, 1973.
5) **Chapman MW** : Closed intramedullary bone-grafting and nailing of segmental defects of the femur. J Bone Joint Surg, 62-A : 1004-1008, 1980.
6) **Cohn BT, Bilfield L** : Fatigure fracture of a tibial interlocking nail. orthopedics, 9, 1215-1218, 1986.
7) **Fielding JW, Cochran GVG and Zickel RE** : Biomechanical of subtrochanteric fracture. Orthop Clin N Am, 5:629-650, 1974.
8) **Franklin JL, Winquist RA, Benirschke SK and Hansen ST** : Broken intramedullary nail. J. Bone Joint Surg, 70-A : 1463-1471, 1988.
9) **Kempf I, Grosse A and Beck G** : Closed locked intramedullary nailing its application to comminuted fractures of the femur. J Bone Joint Surg, 67-A : 709-719, 1985
10) **Kuntscher G** : Intramedullary surgical technique & its in orthopaedic surgery. J Bone Joint Surg, 47-A : 809-818, 1965
11) **Mears DC** : Fractures and methods of internal fixation. Materials and Orthopedic Surgery. 279-

342, Williams and Wilkins Co, 1979.

12) **O 'Reilly PH** : A complication of intramedullary nailing. Injury : 6 : 261-262, 1977

13) **Piehler H** : Regulation of orthopedic surgical implant. 71, Pittsburgh, Carnegie-Mellon University, 1976.

14) **Poehling GG, Webb LX** : Retrieval and replacement of a broken Kuntscher rod by a closed technique. J Bone Joint Surg, 64-A : 1389-1390, 1982.

15) **Schneider M** : Closed intramedullary nailing of fractures of the femoral shaft : historical, physiologic, and biomechanical aspects. Instr Course Lect, 27 : 88-90, 1978.

16) **Urist, M.R., Mazet, R. Jr. and Mclean, F.C.** : The pathogenesis & treatment of delayed & non-union. J Bone Joint Surg, 36-A : 931-968, 1954.

17) **Webb LX, Winquist RA and Hansen ST** : Intramedullary nailing and reaming for delaued union or nonunion of the femoral shaft : a report of 105 consecutive cases. Clin Orthop, 212 :133-141, 1986.

18) **Winquist RA and Hansen ST** : Segmental fractures of the femur treated by closed intramedullary nailing. J Bone Joint Surg, 60-A : 934-939, 1978

Abstract

Nail Breakage after Femoral Interlocking Intramedullary Nailing

Suk Kang, M.D., Phil Hyun Chung, M.D., Dong Ju Chae, M.D., Jong Pil Kim, M.D., Joon Han Kim M.D., Sung Pock Park, M.D., Jae Sang Park, M.D.

Department of Orthopaedic Surgery, Collage of Medicine, Dongguk University, Kyongju, Korea

Purpose : We analyze the clinical causes and precautions of nail breakage followed by femoral intramedullary nailing

Meterials and Methods : We reviewed 12 cases of nail breakage followed by the femoral intramedullary nailing from Jan. 1993 to Feb. 2001 and for each cases, we analyzed used nail diameter, patient weight and used nail, time to nail breakage and configuration of non-union. We classified fracture site at the time of trauma as proximal 1/3, middle 1/3, distal 1/3, and evaluated gap of fracture site, displacement of fragment after surgery, location and treatment of broken nail on each part, and analyzed the causes of nail breakage

Results : The average time of nail breakage was 8.1 months and distal 1/3 fracture were major as 6 cases. Those were mainly comminuted fracture of Winquist-Hansen type II. After surgery, gap of fracture site and displacement of fragment were mostly observed in middle 1/3 fracture and, in the part of middle 1/3, the site of nail breakage took place in fracture site. Especially in the distal 1/3 fracture, nail breakage happened usually in distal first locking screw hole. The causes of nail breakage were inadequately small diameter of nail inserted into the isthmic portion of medullary canal in proximal fracture, inaccurate reduction of fracture site in middle fracture, and the use of short length of nail and its mechanical damage caused by inaccurate insertion of distal locking screw in distal fracture.

Conclusion : To prevent nail breakage while femoral intramedullary nailing, in proximal fracture, adequate diameter of nail has to be inserted into the isthmic portion of medullary canal. In middle fracture, the accurate reduction of fracture site will be necessary, and the case of distal fracture, enough length of nail has to be used and especially it is important not to cause mechanical injury with the accurate insertion of distal locking screw in nail

Key words : Femur, Shaft fracture, Interlocking intramedullary nailing, Nail breakage