

족근 중족관절 골절 및 탈구의 치료

이화여자대학교 목동병원 정형외과학교실

강충남 · 김종오 · 고상훈

— Abstract —

Treatment of Fracture-Dislocation of Tarsometatarsal Joint

Chung-Nam Kang M.D., Jong-Oh Kim M.D., Sang-Hun Ko M.D.

*Department of Orthopaedic Surgery, Ewha Womans University,
College of Medicine, Mok-Dong Hospital, Seoul, Korea*

The tarsometatarsal fracture-dislocation are unusual frequency. Lesion in this area are generally the result of a high energy trauma and difficult to recognize on standard radiographs. Twenty-one cases of fracture and dislocation of the tarsometatarsal joint were treated by open or closed reduction from January 1991 to April 1996. We assessed clinical result & treatment result and the following results were obtained.

1. Anatomical reduction is likely to lead nearly normal function & little complications.
2. Due to soft tissue interposition, especially interposition of tibialis anterior, and marked articular comminution, early closed reduction was failed in 3 cases.
If the closed reduction is lost, then open reduction and internal fixation was performed.
3. In cases of nearly anatomical reduction, good prognosis was obtained.
4. Accurate assessment of AP & oblique & lateral projection of radiographs were very advantageous & important.
5. Open anatomical reduction was superior to closed reduction & percutaneous pinning & cast immobilization alone.

Key Words : Tarsometatarsal joint, Fracture - dislocation, Treatment

※ 통신저자 : 강 충 남
서울시 양천구 목동 911-1(158-056)
이화여자대학교 의과대학 부속 목동병원 정형외과학교실

서 론

족근 중족관절 골절 탈구의 진단은 약 20%에서 간과될 수 있다고 한다¹³. 대탈구는 비교적 쉽게 진단이 될 수 있지만 소탈구는 진단에 어려움이 있다고 알려져 있고, 이러한 소탈구에서는 두번째 족근 중족 관절의 형태가 진단의 열쇠가 된다고 한다.

족근 중족 관절 손상은 매우 드물게 발생하나, 최근 빈도가 증가하고 있으며, 동통이 없는 정상 기능을 얻기 위하여 가능한 한 해부학적 정복을 얻는 것이 치료 목적이나, 그 치료 및 예후에 있어서는 논란이 많다. 저자들은 1991년 1월부터 1996년 4월까지 저자가 치험하였던 21례의 리스프랑 관절 골절 탈구 환자의 치료성적 및 합병증을 분석하였으며, 해부학적인 정복에 따른 동통과 합병증, 기능적 결과 등을 임상적으로 비교 분석하여 문헌고찰과 함께 보고하는 바이다.

연구대상 및 방법

연구대상은 1991년 1월부터 1996년 4월까지 치료하였던 족근 중족관절 골절 탈구 21례를 대상으로 하였으며, 추시기간은 최단 12개월에서 최장 36개월로 평균 추시기간은 21개월이었다.

연구방법은 연령 및 성별분포, 수상 기전과 동반 손상 여부, 그리고 치료방법 및 결과, 합병증 등을 분석하였다.

1. 연령 및 성별분포

연령은 최소 17세에서 최고 78세까지였으며, 평균 연령은 35세였고, 대부분 활동기 연령에서 발생하였으며, 남자 15명, 여자 6명이었다.

2. 손상의 원인

교통사고에 의한 경우가 12례로 가장 많았으며 실족사고가 4례, 직접 외력에 의한 손상 3례, 추락사고가 2례였다. 양측성으로 발생한 경우는 없었다.

3. 손상기전

손상기전은 방사선소견 및 병력에 의하여 구분하였으며, 간접손상이 11례, 직접손상이 10례였다.

4. 손상의 유형

리스프랑 관절 골절 탈구의 분류는 Myerson 등

의 분류법을 적용하였으며(Fig. 1), 완전 분리형(Type A)이 4례였고, 부분분리형이 14례로 가장 많았다. 이중 내측 전위부분 분리형(Type B1)이 5례, 외측 전위 부분분리형(Type B2)이 9례였다. 방산분리형(Type C)은 3례였다.

5. 동반손상

총 21례중 5명의 환자에서 동반된 족근골 아탈구 및 탈구 소견을 보였다. 거골 주상골 탈구 환자가 2례였으며, 중입방 관절 탈구 환자가 3례였다. 그 외에 제5 중족골 기저부 골절이 2례, 내과 골절이 2례, 제1 설상골 골절이 1례, 주상골 골절이 1례였다. 21례중 13례에서 족근 중족 관절 이외의 타 부위의 손상이 동반되었으며(62%) 대부분이 하지의 손상이었다.

6. 치료방법

치료방법으로는 초기에 도수정복에 의한 패쇄적 방법을 시도하였는데, 전신마취 하에서 방사선 영상 중독 장치를 사용 하였다. 수술시기는 가능한 한 24시

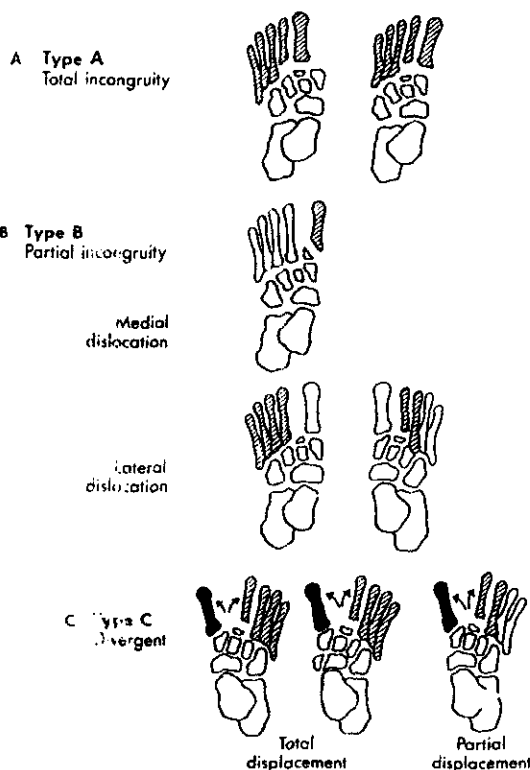


Fig. 1. The classification of fracture, dislocation of the tarsometatarsal injury by Myerson.

Table 1. Classification of injury on case by Myerson¹⁴⁾

Type	Numbers of case
A	4
B. B1	5
B2	9
C	3

Table 2. Methods of treatment

O/R and I/F	10
K-Wire	7
Steinmann pin	3
C/R and P/F	9
K-wire	6
Steinmann pin	3
C/R and cast	2

O/R : Open reduction I/F : Internal fixation
C/R : Closed reduction P/F : Percutaneous fixation

Table 3. Clinical result according to type of injury (by Schoffmann⁹⁾

Type of injury	Result of treatment			Total
	Good	Fair	Poor	
A	1	2	1	4
B1	2	3		5
B2	4	5		9
C		2	1	3
Total	7	12	2	21

Table 4. Clinical end result according to method of treatment (by Schoffmann⁹⁾).

Treatment method	Result of treatment			Total
	Good	Fair	Poor	
O/R and I/F	5	4	1	10
C/R and P/F	2	7		9
C/R and cast		1	1	2
Total	7	12	2	21

Table 5. Clinical result according to fixation material (by Schoffmann⁹⁾).

fixation material	Result of treatment			Total
	Good	Fair	Poor	
Steinmann pin	3	3		6
K - wire	4	8	1	13
Simple cast		1	1	2
Total	7	12	2	21

간 이내에 실시하였고, 족부 부종이 심한 경우는 2-3 일간의 거상에 의하여 부종이 경감된 후 실시하였다.

도수정복후 불안정성이 있다고 판단된 9례에서 경피적 K-강선 및 Steinmann 핀으로 내고정하였으며, 도수정복이 불만족스러운 3례 및 개방창이 있는 7례에서 관혈적 정복을 실시한 후 Steinmann 핀

및 K-강선으로 내고정하였다. 도수정복만으로 안정성이 있다고 판단된 1례에서는 석고고정을 실시하였다. 고령 및 심한 당뇨병성 케톤산 혈증으로 마취가 불가능하였던 1례에서 도수정복후 석고고정을 실시하였다.

Table 6. Anatomical end results versus functional end result by Wilppula¹⁷.

		Functional end results			Total
		Good	Fair	Poor	
Anatomical end result	Good	7	2		9
	Fair	2	7	1	10
	Poor		1	1	2
Total		9	10	2	21

Table 7. Anatomical end result versus Pain intensity rating by wiley¹⁸.

Pain rate	Anatomical end result			Total
	Good	Fair	Poor	
0	4			4
1	2	3		5
2	2	5		7
3	1	2		3
4			1	1
5			1	1
Total	9	10	2	21

7. 결 과

치료결과는 Schoffmann⁸의 판정기준에 따라 판정하였으며, Wilppula¹⁷에 의한 해부학적 인 결과와 기능적인 결과를 분류 판정하였고, Wiley¹⁸에 의한 통증의 정도에 의한 분류방법을 준용하여 치료결과 및 상관관계를 비교하였다. Schoffmann⁸에 의한 판정기준에서는 우수 7례, 양호 12례, 불량 2례였다(Table 6, 7, 8). 관혈적인 정복술을 실시한 10례 중에서 5례(50%)에서 우수의 성적을 보였고, 4례(40%)에서 양호의 성적을 보였다. 도수정복후 경피적 고정술을 실시한 9례중에서는 2례(22.2%)에서 우수의 성적을 보였고 (22.2%), 7례(77.7%)에서 양호의 성적을 보였다.

관혈적 정복술에서 우수이상이 도수정복에 의한 경우보다 높았다(Table 7). 내고정물로 고정한 19례중에서 Stenmann 편으로 고정한 6례중 3례(50%)에서는 우수 3례(50%)에서는 양호의 성적을 보였으며, K-강선으로 고정한 13례중, 4례(30.7%)에서는 우수 8례(61.5%)에서는 양호의 성적을 보였다. 단순 석고고정만 실시한 2례중에서는 1례(50%)에서 양호의 결과를 얻었다. Steinmann 편으로 고

Table 8. Complications

Complication	Case of onset
Traumatic arthritis	5
Motion limitation & stiffness	6
Deformity	4
Skin problem	5
Pin infection	2
Redisplacement	1
Reflex sympathetic dystrophy	1

정한 경우에 우수의 성적을 보이는 비율이 K-강선 및 단순 석고고정에 의한 경우보다 높았다.

Meyerson¹⁶의 분류법에 의한 손상의 유형별로 치료의 결과를 분석하였을 때에는 B1 Type 5례중 2례(40%)에서 우수의 성적을 보였고, B2 Type에서 9례중 4례(44.4%)에서 우수의 성적을 보였다. 총 B type 14례중 6례(42.9%)에서 우수의 성적을 보였다.

A type에서는 4례중 1례(25%)에서 우수의 성적을 보였고, C Type에서는 3례중 2례(66.6%)에서 양호의 성적을 보였으며, 전반적으로 B type에서 결과가 좋았다(Table 6).

Wilppula¹⁷에 의한 해부학적인 도수정복의 결과가 기능적인 결과에 미치는 영향을 분석한 성적에서는 표 9와 같이 해부학적 결과가 우수인 9례중 기능적인 결과가 우수 7례(77.8%)였으며, 해부학적 결과가 양호인 10례중 기능적인 결과 양호 7례(70%)로서 해부학적인 결과는 기능적인 결과와 일치하였다(Table 9, 10, 12).

Wiley¹⁸에 의한 통증 정도에 따른 일상생활에 지장이 없는 2등급 이상의 16례중 해부학적인 결과 우수가 8례(50%), 양호가 8례(50%)로 해부학적인 정복에 의하여 통증이 없는 훌륭한 기능족을 얻을 수 있었다(Table 11, 13).

지연 진단되어 도수정복 및 K-강선 고정을 실시

한 1례에서 추시관찰 소견상 점진적인 재 전위가 발생하여 불량으로 판정되었고, 두부 손상 및 슬관절 면의 손상으로 인하여 체중부하가 4개월간 지연되었던 1례에서 반응성 교감신경성 이영양증이 합병되어 불량으로 판정되었다.

후자의 2례에 대해서는 추후 관절고정술 등이 필요할 것으로 사료된다.

8. 합병증

합병증으로는 외상성 관절염이 5례(23.8%)였고, 관절의 강직감을 호소한 경우가 6례(28.6%)였다.

그외 족부의 변형이 4례(19%), 피부괴사가 5례(23.8%), 편 부위의 감염이 2례(9.5%)였으며, 재

탈구와 반응성 교감신경성 이영양증이 각각 1례에서(4.8%) 발생하였다(Table 14).

증례 보고

증례 1.

32세 남자 환자로 실족 사고에 의하여 수상당하였으며, Myerson type B1 이었다. 방사선 소견상 첫번째 족근 중족 관절이 후방으로 탈구되어 있고, 동반된 손상으로서 종골-입방골 골절 탈구 및 다섯번째 중족골 기저부의 골절이 보였으며, 주상골 골절이 동반되었다(Fig. 2, 3, 4).

치료는 마취하에서 관혈적 정복술 및 Steinmann

Fig. 2. Radiographs of 32-years old male patient.

First metatarsal base was dislocated dorsally.

Associated fracture-dislocation and 5th metatarsal base fracture was seen. (large arrow) Associated navicular fracture was noted. (thin arrow) Myer-son type was B1.

Fig. 3. Open reduction and multiple steinmann & K-wire fixation was done. First metatarsal base dorsal dislocation was corrected.

Fig. 4. On follow up film after operation 13 month later, 1st. and 2nd. minor dorsal displacement remained on 1st tarsometatarsal joint.

This is 17-years old female patient's radiographs.

First, 2nd, 3rd tarsometatarsal fracture dislocation is seen.

On postoperative radiographs, closed reduction and steinmann pin fixation was done.

Fig. 5. 24 years old female patient's radiographs has Lisfranc's joint total incongruity & dorsoplantar displacement.

Fig. 7. At post op 4 weeks, follow up X-ray was taken.

Fig. 6. On postoperative views, the alignment of 1st, 2nd tarsometatarsal joint was good, medial malleolar fixation was performed.

Fig. 8. Radiographs of 34-years old male patient. First metatarsal base dislocate plantarward and divergent type injury. Associated calcaneocuboid joint disruption, navicular fracture and 1st cuneiform fracture was noted.

핀을 이용한 내고정술을 시행하였고, 수술후 6주에 Steinmann 핀을 제거하였다. 술후 14개월의 추시 결과 Myerson 평가에 의한 양호의 성적을 거두었으며, Wilppula의 해부학적 결과상 양호, 기능적 결과상 양호의 성적을 얻었고, Wiley 통증 등급상 2등급이었다.

증 례 2.

24세 여자환자로 교통사고로 인하여 수상당하였으

며, 방사선 소견상 리스프랑 관절의 후외방 탈구를 보이는 Myerson 분류상 type A 외측 전이형으로 분류되었다. 첫번째 설상골 및 두번째 중족골 기저부에 견열골절의 소견을 보이면서 첫번째 및 두번째 중족골 기저부 사이의 이개를 동반하였다(Fig. 5, 6, 7). 마취하에서 관혈적 정복술 및 Steinmann 핀 내고정술을 실시하였으며, 동반된 내과골 골절에 대하여 금속나사못을 이용한 관혈적 정복술을 시행하였다. 술후 8주에 핀 제거술을 시행하였으며, 12

Fig. 9. Postoperative radiographs, open reduction and K-wire fixation was performed.

개월의 추시결과 Myerson 평가에 의해 양호의 성적을 거두었으며, Wilppula의 해부학적 결과에 의한 분류에서는 우수였으며, 기능적 결과상 양호로 판정되었다. Wiley의 통증 정도로는 1등급이었다.

증례 3

34세 남자 환자로 수상기전은 추락사고였다. 방사선 소견상 첫번째 족근 중족 관절이 장축으로 탈구되어 있었고, 동반된 종입방 관절 탈구 및 주상골 골절이 보였으며, 첫번째 설상골 골절이 동반되었다 (Fig. 8, 9, 10). Myerson 분류상 type C1 방산 분리형, 일부전이형 중에서 일부전이형이었다. 마취하에서 관절적 정복술 및 K-강선 내고정술을 시행하였으며, 종입방 관절 탈구에 대하여는 Steinmann 핀으로 내고정하였다. 술후 8주에 핀 제거술을 시행하였으며, 19개월 추시 관찰 결과상 Myerson 평가법에 의해서는 양호, Wilppula의 해부학적 결과상 양호, 기능적 결과상 양호로 판정되었으며, Wiley 통증 정도에 의한 분류로는 3등급의 성적을 얻었다.

고찰

족근 중족 관절 탈구는 직접적인 힘과 간접적인 힘에 의해 생길수 있다고 하는데, 후자의 경우가 더 많은 것으로 알려져 있지만 이와 신⁹은 동에 의해서는 직접손상이 더 많았던 것으로 보고하고 있다. 본

Fig. 10. Two months after operation, ununited 1st cuneiform fragment was seen and minor degenerative change on Lisfranc joint was revealed.

논문에서는 비슷한 빈도를 보였으나, 간접손상이 1례 더 많았다.

비관혈적 도수정복후에도 잘 정복되지 않는 중족골의 아탈구는 보통 중족골 기저부의 견열골절에 의하여 야기되는데, 이것은 해부학적인 정복을 방해한다고 한다¹⁸. 도수정복을 방해하는 견열골절은 두번째 중족골 기저부 내측부에서는 일어나는데, Lato-urette 등¹⁹에 의하면 90%에서 발견되었고, 안 등¹¹은 제 2중족골 기저부 골절이 약 55%에서 발견되었다고 하였다. 견열골절은 일반적으로 간접적인 외상에 의해 생기며¹⁰, 도수정복이 불가능할 경우 관절적 정복술이 요구된다. 첫번째 중족골과 첫번째 설상골 사이에 전경골근건의 삽입에 의하여 도수정복이 방해받을 한다^{7, 8, 11, 13}.

본 연구논문에서도 초기에 도수정복을 실시한 3례에서 관절면의 심한 분쇄상으로 인하여 중족골 탈구가 정복되지 않아 관절적 정복을 실시하고, 내고정을 실시한 경우가 있었는데 1례에서 우수, 2례에서 양호의 성적을 거두어 도수정복이 불가능한 경우에 즉각적인 관절적 정복이 필요한 것으로 사료되었다.

족근 중족관절 골절 탈구의 분류는 Wilson¹⁸, Quenu 와 Kuss¹⁶ 등에 의하였으며, Myerson등¹⁴은 변형력 보다는 손상 형태에 따라서 분류하였다. Type B인 관절의 부분 분리유형이 가장 많이 발생되는 것으로 보고되었고⁹, 이러한 분류들은 예후에 영향을 미치지 못한다고 보고하였다^{12, 14}.

본 저자들의 경우 B유형에서 42.9%의 우수 성적을 보였고, A유형에서는 우수 25%, C유형에서는 양호 66.6%의 성적을 얻어서 B유형에서 비교적 좋은 예후를 얻었다. Myerson 분류법으로 본 저자들의 경우에 부분분리형이 14례로(66.6%) 가장 많았다.

해부학적인 정복이 결과에 중요하다고 주장하는 저자들이 많았고^{2,3,4,10,12}, Wilppula¹⁷ 은 해부학적 정복이 꼭 좋은 예후를 보장하지는 않는다고 주장하였으나, 본 논문의 경우에는 해부학적인 정복을 얻었던 9례중, 7례에서 우수, 2례에서 양호인 것으로 판정되어 해부학적 정복에 의하여 통증이 적은 우수한 기능족을 얻을 수 있을 것으로 사료된다.

Brunet와 Wiley⁶ 는 15년 추시결과 치료방법은 예후에는 관련이 없다고 주장하였으나, Arntz⁵ 은 관절적 정복술이 필요하다고 주장하였다. Arntz⁵ 은 K-강선 고정시 고정력이 불충분하여 재탈구의 위험성이 있으며, 견고한 내고정으로 조기 체중부하를 강조하였다. 국내의 이등³ 은 K-강선이나 Steinmann 핀 사이에 고정력의 차이가 없었다고 주장하였다.

본 연구에서는 관절적 정복술 및 내고정술을 실시하였을 경우 우수 50%, 도수정복후 경피적 고정술을 실시하였을 경우 우수 22.2%의 성적을 보였으며, Steinmann 핀고정으로 고정한 경우에는 우수 50%, K-강선으로 고정한 예에서는 우수 30.7%로, 관절적 정복술이 도수정복술 보다는 결과가 좋았으며, Steinmann 핀이 K-강선에 비해서 좋은 성적을 얻었다.

Wilson¹⁸ 은 골변형, 경도의 관절강직 및 관절의 퇴행성 변화가 보편적으로 나타난다 하였으며, Hardcastle 등⁹ 은 30%에서 외상성 관절염의 발생을 보고하였다. 이것은 초기 손상시 관절연골의 손상에 의해 발생한다고 주장하였다. 저자의 증례에서는 21례중 5례(23.8%)에서 외상성 관절염이 발생하였고, 관절의 강직감(28.6%) 족부변형(19%) 등이 발생하였다.

요 약

1991년 1월부터 1996년 4월까지 저자가 치험하였던 족근 중골 관절 골절탈구 환자 21례를 임상적으로 분석하여 다음과 같은 결과를 얻었다.

1. 해부학적인 정복이 통증이 적은 훌륭한 기능족

을 얻을 수 있어, 해부학적인 정복 및 유지가 예후에 중요하였다.

2. 도수정복에 의한 경우 보다는 수술적 방법에 의한 경우가 예후가 좋았는데, 이는 전 경골근건을 비롯한 연부조직의 삽입을 수술시야에서 제거할 수 있고, 관절면의 부조화를 효과적으로 정복할 수 있음에 기인하는 것으로 사료된다.

3. 내고정물을 사용하지 않은 경우보다는 내고정물을 사용한 경우가 예후가 좋았고, 내고정물의 종류로 Teinmann 핀을 사용한 경우가 K-강선을 사용한 경우보다 예후가 좋을 것으로 사료되었다. 이는 재탈구되려는 힘에 대항하여 K-강선 보다 steinmann 핀이 더 안정성이 있는 것으로 판단되었다.

4. 관절면의 심한 분쇄상이나 연부조직 삽입 등에 의해 폐쇄적 정복의 유지가 곤란할 경우 가능한 한 빨리 관절적 정복 및 내고정을 실시하는 것이 좋을 것으로 사료된다.

5. 초기 손상의 유형에 있어서는 다른 type에 비해 B type 에서 가장 예후가 좋았는데, 초기 손상의 유형이 예후에 약간의 영향을 미치는 것으로 사료된다.

6. 초기에 진단이 지연되었을 경우 불량한 결과가 초래되었던바, 모든 방향의 방사선학적 촬영에 의한 정확한 초기 진단이 매우 중요한 것으로 사료되었다.

REFERENCES

- 1) 안재인, 나종호, 조성현 : 족근골 주변 탈구에 대한 임상적 고찰. *대한골절학회지*, 24:372-380, 1989.
- 2) 이병호, 신동민 : 족근 중족관절 골절 및 탈구의 치료. *대한골절학회지*, 8-3:606-614, 1995.
- 3) 이한용, 감용구, 고해석, 유기원, 유종욱 : 족근 중족관절 골절 탈구의 치료. *대한골절학회지*, 9-1:205-211, 1996.
- 4) 윤형구, 오국현, 감경훈, 김진일, 박만재 : 족근 중족관절 골절 탈구. *대한정형외과학회지*, 30-4: 765-770, 1995.
- 5) Arntz CT : Dislocations and fracture dislocations of the tarsometatarsal joints. *Orthop Clin North Am*, 18-1:105-114, 1987.
- 6) Brunet JA and Wiley JJ : The late result of tarsometatarsal joint injury. *J Bone Joint Surg*, 69-B:437-440, 1987.
- 7) DeBenedetti MJ, Evanski, PM and Waugh TR :

- The unreducible Lisfranc fracture. *Clin. Orthop.*, 136:239, 1978.
- 8) **Del Sel IM** : The surgical treatment of tarsometatarsal fracture-dislocation. *J Bone Joint Surg*, 37-B:203-207, 1995.
 - 9) **Hardcastle, P.H., Reschauer, R., KutschaLisberg, E. and Schoffmann. W** : Injuries to the tarsometatarsal Joint. *J Bone and Joint Surg*, 64B:349-356, 1982.
 - 10) **Hesp WLEM, Vander Werken C and Goris RJA** : Lisfranc fracture dislocations : Fracture and/or dislocation through tarsometatarsal joints. *Injury*, 15:261-266, 1984.
 - 11) **Holstein A and Joidersma FD** : Dislocation of first cuneiform in tarsometatarsal fracture - dislocation, *J Bone Joint Surg*, 62A:419-421, 1980.
 - 12) **Latourette G, Perry J, Patzakis MJ, Moore TM and Harvery JP Jr** : Fracture and dislocations of the tarsometatarsal joint. In Bateman JE and Trott AW editors : The foot and ankle. New York, 1980, Brian C Dekker Publishers.
 - 13) **Lanczner EM, Waddell JP, and Graham JD** : Tarso-metatarsal(Lisfranc) dislocation. *J Trauma* 14: 1012-1020., 1974.
 - 14) **Myerson MS, Fisher RT, Burgess AR and Kenzora JE** : Fracture dislocation of the tarsometatarsal Joint : End result correlated with pathology and treatment. *The Foot and Ankle*, 6(5) : 225-242, 1986.
 - 15) **Quenu E and Kuss G** : Etude sur les luxations du metatase(luxations metatarso-tarsiens) du diastasis entre le 1. etle 2. metatasiens. *Rev. Paris*, 39:281-336, 720-291, 1093-1134, 1969. (Cited from Rockwood CA ed. Fractures in adults. 3rd ed. Philadelphia. JB lippincott Co, 2140-2155, 1991.)
 - 16) **Wiley JJ** : The mechanism of tarsometatarsal joint in injuries. *J Bone Joint Surg*, 53-B:474-481, 1981.
 - 17) **Wilppula E** : Tarsometatarsal fracture-dislocation : Late result in 26 patients. *Acta Orthop Scand*, 44:335-345, 1973.
 - 18) **Wilson DW** : Injuries of the tarsometatarsal joints. Etiology, classification and results of treatment. *J Bone Joint Surg*, 54-B:677-686, 1972.