대한영상의학회지 2006;55:437 - 442

분화된 유두상 갑상선암 환자에서 경부림프절 전이의 진단을 위한 미세침세척액의 티로글로불린 측정법[1]

김 병 문 · 김 은 경[2] · 김 민 정[2]

목적: 분화된 유두상 갑상선암에서 경부림프절 전이의 진단을 위한 미세침세척액의 티로글로불린 측정법의 유용성을 알아보고자 한다.

대상과 방법: 총 45명의 분화된 유두상 갑상선암 환자에서 초음파검사상 전이가 의심되는 50개의 림프절에서 미세침흡인생검술과 함께 미세침세척액 티로글로불린 값을 측정하였다. 대상환자 중 18명은 이전에 갑상선절제술을 시행 받았고, 나머지 27명의 환자는 수술 전이었다. 최종진단은 절제된 림프절의 조직학적 검사결과나(n=21) 최소 12개월 이상의 추적검사에 의해 결정되었다.

결과: 대상환자 중 19명에서 림프절 전이가 최종진단 되었다. 미세침흡인생검술에서는 14명의 환자에서 14개의 림프절 전이가 밝혀졌고, 미세침세척액 티로글로불린 측정법에서는 18명의 환자에서 18개의 림프절 전이가 발견되었다. 미세침흡인생검술에서는 3개의 낭성 림프절 전이를 하나도 발견하지 못하였지만, 미세침세척액 티로글로불린 검사법에서는 3개 모두에서 전이를 진단할 수 있었다. 전이 림프절 발견에 미세침흡인생검술의 민감도와 특이도는 각각 73.6%(14/19)와 100%(27/27)였고, 미세침세척액 티로글로불린 측정법의 민감도와 특이도는 각각 94.7%(18/19)와 96.3%(26/27)였다.

결론: 미세침세척액 티로글로불린 측정법은 유두상 갑상선암 환자에서 경부림프절 전이, 특히 낭성의 전이림프절 진단에서 유용한 검사법이다.

유두상 갑상선암은 갑상선에서 발생하는 암중 가장 흔한 종류로 비교적 예후가 좋은 것으로 알려졌다. 그러나 수술 후 주로 경부림프절로의 전이에 의한 재발이 5.4%에서 13%까지 보고되고 있으며(1), 갑상선 절제술과 함께 경부림프절절제술(cervical lymph node dissection)이 일반적으로 권고된다(2, 3). 그러므로 유두상 갑상선암 환자에서 수술 전 또는 수술 후 추적검사 동안에 국소적 림프절 전이 유무에 대한 정확한 조기 진단은 매우 중요하다. 경부 초음파검사는 갑상선암의 진단뿐 아니라 수술 전 또는 수술 후 추적검사에서 경부림프절 전이의 발견에 민감한 검사이나, 경부림프절종대는 비교적 흔하고 여러 다양한 원인에 의해 나타날 수 있기 때문에, 특이도는 상대적으로 낮다. 따라서, 경부림프절에서의 재발이 영상검사에서 의심될 경우에 초음파유도 미세침흡인생검술이 가장 중요한 검사로서 시행된다(4, 5).

티로글로불린(Thyroglobulin)은 갑상선세포에서 만들어지는 물질로 갑상선호르몬과 결합하여 갑상선호르몬을 안정화시키는 역할을 한다. 따라서, 정상 갑상선세포뿐 아니라 분화된 갑상선암세포에서도 만들어져 분비될 수 있으므로, 갑상선암절제술 후 혈청티로글로불린값을 측정하여 암의 재발을 발견하기 위한 추적검사에 이용되고 있다. 최근에 유두상 갑상선암 환자에서 미세침흡인생검술 후 미세침세척액에서 티로글로불린을 측정하는 방법이 림프절 전이을 진단하는데 도움이 된다는 보고들이 있었다(6, 7). 이에 본 연구자들은 유두상 갑상선암 환자에서 수술 전 또는 수술 후 경부림프절 전이의 진단에 미세침세척액 티로글로불린 검사법이 어떤 경우에 얼마나 유용한지 알아보고자 하였다.

대상과 방법

검사대상 환자와 대조군

2004년 12월부터 2005년 5월까지 6개월간 45명의 유두상 갑상선암 환자에서 초음파검사에서 경부림프절 전이가 의심되었던 50개의 림프절에서 초음파유도 미세침흡인생검술과 함께

[1]강북삼성병원 진단방사선과
[2]연세대학교 의과대학 진단방사선과
이 논문은 2006년 6월 28일 접수하여 2006년 9월 11일에 채택되었음.

미세침세척액 티로글로불린 검사를 시행하였다. 대상환자들 중 18명의 환자는 전에 갑상선 절제술을 시행 받은 후 추적검사 중이었고, 나머지 27명의 환자는 수술 전이었다. 환자들의 나이는 27세에서 76세 사이로 평균 48.2세였다. 초음파유도 미세침흡인생검술을 시행하기 전에 경부 전체에 대한 초음파검사를 시행하였고, 장경이 5 mm 이상이면서 장경과 단경의 비가 0.7 이상이어서, 전이가 의심되는 림프절의 크기와 수 그리고 위치를 기록하였다. 전이가 의심되는 림프절이 있을 경우 환자에게 시술의 목적과 시술과 관련된 부작용에 대해 충분한 설명 후 시술에 대한 동의서를 받은 후 미세침흡인생검술을 시행하였다. 경부림프절종대가 생겨 미세침흡인검사를 시행하고 다른 원인으로 진단이 확인된 30명의 환자에서 얻은 미세침세척액을 이용하여 티로글로불린을 측정하여 미세침세척액 티로불린검사법의 대조군을 얻었다.

미세침흡인생검술 및 미세침세척액 티로글로불린 측정방법

미세침흡인생검술은 초음파유도 하에 22 게이지 바늘이 장착된 10 cc 주사기를 이용하여 손기법(free - hand technique)으로 시행하였다. 생검된 흡인액을 슬라이드에 뿌려 세포검사를 위한 검사물을 얻은 후 그 미세침으로 1 mm 식염수를 흡인하여 다시 튜브에 담아 티로불린 검사를 위한 미세침세척액을 얻었다. 림프절이 낭성일 경우에는 식염수로 희석하지 않고 흡인된 액체를 바로 티로불린 검사를 위한 검사물로 사용하였다. 티로글로불린값은 면역방사선법(Radioimmuno assay)을 이용하여 측정하였고 값이 0.2 ng/mL 미만으로 나오면, 0.2 ng/mL로 정하였다.

티로글로불린 측정법에서 전이의 판정기준과 전이의 최종진단

미세침세척액 검사에서 티로글로불린 측정값이 대조군의 평균보다 2배의 표준편차 이상 높은 경우에 전이가 있는 것으로 판정하였다. 또한, 검사 중 피의 오염에 의한 가양성 결과를 배제하기 위해, 미세침흡인생검을 시행 받은 시기 전후로 1개월 이내에 혈청 티로글로불린 검사가 시행했던 37명의 환자에게서는 미세침세척액 티로글로불린 값이 대조군의 평균보다 2배의 표준편차보다 높은 동시에, 자신의 혈청티로불린 값보다 높은 경우에 전이가 있는 것으로 판정하였다. 대조군으로서 다른 원인으로 진단된 경부림프절종대에서 시행한 미세침세척액 티로글로불린 검사에서 티로글로불린 값은 3.3±7.2 ng/mL로 측정되었다. 따라서, 혈청 티로글로불린 값을 측정했던 37명의 환자에게서는 미세침세척액 티로글로불린 값이 17.7 ng/mL보다 높은 동시에 자신의 혈청 티로글로불린 값보다 높을 때 전이로 판정하였고, 혈청 티로글로불린 값을 측정하지 않았던 환자들에게서는 미세침세척액에서 티로글로불린 값이 17.7 ng/mL보다 높은 경우에 전이성 림프절로 판정하였다 (Fig. 1).

최종 진단은 21명의 환자에서는 수술에 의해 절제된 림프절의 조직학적 검사에 의해 그리고 나머지 24명의 환자에서는 최소 12개월 이상의 추적검사에 의해 결정되었다.

결 과

미세침흡인생검술을 시행한 경부림프절들의 크기는 5 mm에서 40 mm 사이로 평균 10.7 mm 중앙값은 8 mm였다. 총 45명의 환자 중 19명에서 림프절 전이가 진단되었고 나머지 26명은 림프절 전이가 아닌 것으로 진단되었다. 전이된 림프절과 크기는 13.6±10 mm이었고, 양성 림프절의 크기는 8.9±4.2 mm로 유의한 차이는 없었다 ($p > 0.05$).

총 19명의 경부림프절 전이를 가진 환자들 중에서 19개의 림프절에서 시행한 미세침흡인생검술에서 14명의 환자에서 14개의 림프절에서 전이가 진단되었고, 나머지 5명의 환자의 5개의 림프절 중 4개의 림프절은 불충분한 검사물(material insufficiency or cell paucity)로 보고되었고 1개의 림프절에서는 양성으로 보고되었다.

미세침세척액 티로불린 검사법에서는 림프절 전이가 확인된 19명의 환자에서 19개의 림프절 중 18개의 림프절에서 전이가 진단되었다. 전이된 림프절에서 얻은 미세침세척액 티로불린값의 범위는 90.26 - 2,000 ng/mL, 평균은 503.74±426.19 ng/mL

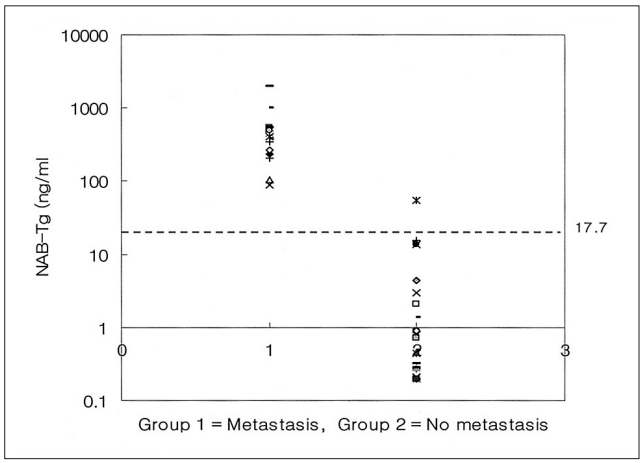

Fig. 1. The values of thyroglobulin in needle wash-out of metastatic lymph nodes (Group 1) and non-metastatic lymph nodes (Group 2) (cut-off value = 17.7 ng/mL).

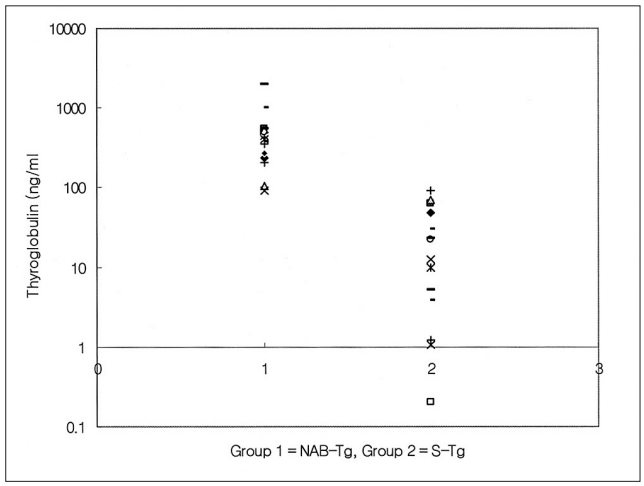

Fig. 2. The values of thyroglobulin in needle wash-out of metastatic lymph nodes and in serum of the same patients.

Table 1. The Sensitivity and Specificity of Fine Needle Aspiration Cytology (FNAC), Thyroglobulin in Needle Wash-out (NAB-Tg), and Combined FNAC and NAB-Tg.

	Patients		Lymph Nodes	
	Sensitivity(%)	Specificity(%)	Sensitivity(%)	Specificity(%)
FNAC	14/19 (73.6)	27/27 (100)	14/18 (77.8)	32/32 (100)
NAB-Tg	18/19 (94.7)	26/27 (96.3)	18/18 (100)	31/32 (96.9)
FNAC + NAB-Tg	18/19 (94.7)	27/27 (100)	18/18 (100)	32/32 (100)

FNAC; Fine Needle Aspiration Cytology
NAB-Tg; Thyroglobulin Measurement in Fine-Needle Aspiration Washout

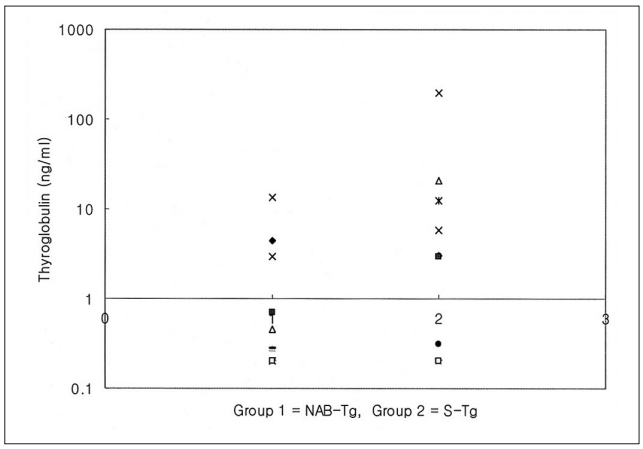

Fig. 3. The values of thyroglobulin in needle wash-out of non-metastatic lymph nodes and in serum of the same patients.

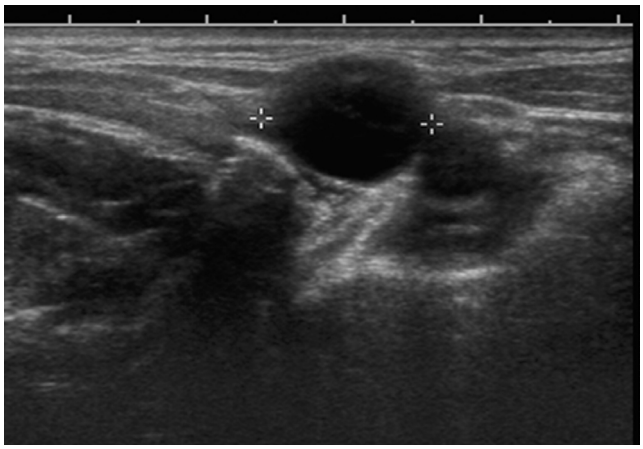

Fig. 4. Metastatic cervical lymph node with cystic change
A 34 year-old woman underwent total thyroidectomy 6 years ago. Follow-up sonography detects 1.3 cm-lymph node (caliber) with cystic change at the level 3 of the left neck. Sonographically-guided fine needle aspiration cytology reveals material insufficiency, but the value of thyroglobulin in the washout of the needle is more than 500 ng/mL, suggestive of metastasis. This lymph node is confirmed as metastactic lymph node at subsequent lymph node dissection.

이었고, 미세침세척액 티로불린 검사법에서 전이가 확인된 환자들 중 혈청티로불린을 측정했던 환자들의 (n=15) 혈청티로불린값의 범위는 0.2 - 90.12ng/mL, 평균은 24.71± 26.03 ng/mL이었다 (Fig. 1, 2). 특히, 3명의 낭성림프절을 가진 환자에서 미세침흡인생검술에서는 모두 세포 불충분으로 보고되었으나 미세침세척액 티로불린 검사에서는 티로불린값이 444 - 2,000 ng/mL로 모두 전이성 림프절로 판정되었다. 최종진단에서 전이가 없는 것으로 판정된 림프절에서 얻은 미세침세척액 티로불린값의 범위는 0.2 - 55.26 ng/mL 평균은 3.65±10.26 ng/mL이었고, 혈청 티로불린값의 범위는 0.2 - 196.21 ng/mL, 평균은 11.93±34.94 ng/mL이었다(Fig. 1, 3). 최종진단에서 전이가 없는 것으로 판정된 1개의 림프절에서 미세침흡인생검술에서는 전이가 없는 것으로 판정되었으나 미세침세척액 티로글로불린 값은 55.26 ng/mL 혈청티로글로불린값은 49.4 ng/mL로 전이가 있는 것으로 잘못 판정되었다.

두 검사법 모두에서 전이가 없는 것으로 판정되었던 1명의 환자에서, 수술적으로 절제된 9개의 림프절 중 1개의 림프절에서 전이가 발견되었는데, 그 림프절은 미세침흡인생검술에서 검사된 림프절이 아닌 반대편 경부림프절들 중 하나였다.

림프절 전이의 발견에 환자를 기준으로 한 미세침흡인생검술의 민감도와 특이도는 각각 73.6%(14/19)와 100%(27/ 27)였고, 림프절을 기준의로 한 미세침흡인생검술의 민감도와 특이도는 각각 77.8%(14/18)와 100%(32/32)였다. 림프절 전이의 발견에서 환자를 기준으로 한 미세침세척액 티로글로불린 측정법의 민감도와 특이도는 각각 94.7%(18/19)와 96.2%(26/27)였고, 림프절을 기준으로 한 민감도와 특이도는 각각 100%(18/18)와 96.9%(31/32)였다. 또한, 두 방법을 함께 적용했을 때 환자를 기준으로 한 민감도와 특이도는 각각 94.7%(18/19)와 100%(27/27)였고, 림프절을 기준으로 한 민감도와 특이도는 모두 100%였다(Table 1).

미세침흡인생검술에서 가음성의 주된 원인은 불충분한 검사물이었고 1명의 환자에게서는 전이림프절이 아닌 양성림프절을 검사하여 환자 기준으로 볼 때 가음성 결과가 나왔으며 가양성의 결과는 없었다. 미세침세척액 티로불린 검사법에서 1명의 환자에서 나온 가음성 결과는 미세침흡인생검술에서와 마찬가지로 전이림프절이 아닌 양성림프절을 검사한 결과였다. 미세침세척액 티로불린 검사법에서 가양성 결과가 나온 1명의 환자에게서는 미세침세척액의 티로불린 값이 혈청 티로불린 값보다 높기는 하였으나 6 ng/mL 밖에 차이가 나지 않았으므로 아마도 혈액의 오염과 측정기구의 오차에 의한 것으로 생각된다.

고 찰

유두상 갑상선암은 갑상선에서 가장 흔한 종류의 암으로 예후가 좋은 것으로 알려졌다. 경부림프절은 유두상 갑상선암의 수술 전후에 전이 또는 재발이 가장 흔한 곳으로, 수술 전 또는 수술 후 경부림프절 전이의 발견은 수술방법의 결정과 환자의 추적 검사에 있어서 매우 중요하다. 고해상도 경부 초음파검사는 유두상 갑상선암의 경부림프절 전이의 발견을 위한 첫 검사로서 시행되고 있으며(5, 8). 전이를 발견을 초기에 발견할 수 있는 민감한 검사이지만, 경부림프절종대가 비교적 흔하고 여러 가지 다양한 원인에 의해 나타날 수 있기 때문에 특이도는 떨어진다. 초음파검사에서 전이가 의심되는 림프절에서 초음파유도 미세침흡인생검술은 매우 유용한 검사로서 갑상선암의 진단뿐 아니라 수술 전후 경부림프절 전이를 확인하기 위해 사용되고 있다. 그러나 초음파유도 미세침흡인생검술은 특이도는 매우 높으나 미세침흡인생검물이 세포학적 진단에 불충분한 경우가 많으면 상대적으로 민감도가 떨어질 수 있다.

미세침흡인생검 후 그 미세침을 미량의 식염수로 세척하여 티로글로불린 값을 측정했을 때 유두상 갑상선암의 전이 림프절에서 전이가 없는 림프절보다 통계적으로 의미 있게 높은 값을 나타내어 전이림프절 진단에서 미세침흡인생검술에 추가적인 진단적 도움을 얻을 수 있다는 보고들이 있었다(6, 7, 9, 10). 본 연구에서도 45명의 환자의 50개의 림프절에서 미세침흡인생검술과 함께 미세침세척액 티로글로불린 검사법을 시행했을 때, 미세침흡인생검술과 미세침세척액 티로글로불린 검사법의 민감도와 특이도는 각각 73.6%와 100%, 그리고 94.7%와 96.2%로 미세침세척액 티로불린 검사법으로 전이림프절을 추가로 진단할 수 있었다. 또한, 두 검사법을 함께 적용했을 때 민감도와 특이도는 각각 94.7%와 100%였다(Table 1). 특히, 미세침흡인생검에서는 세포불충분으로 진단이 안 되고 미세침세척액에서 전이가 진단되었던 4개의 전이 림프절들 중 3개는 낭성 림프절들로, 낭성 전이림프절에서 미세침세척액 티로글로불린 검사법이 더욱 유용할 것으로 생각되며, 이러한 결과는 이전의 보고와도 잘 일치한다(11).

경부에서의 낭성변화를 보이는 전이림프절은 경부림프절 세포검사에서 전이를 보이는 림프절의 5.2%에서 일어나는 것으로 보고되고 있는데, 그 원발성 암으로는 유두상 갑상선암이 가장 흔하다(12). 본 연구에서도 전이로 판정된 19개의 림프절 중 3개가(15.8%) 낭성변화를 보인 림프절이었다. 이러한 전이림프절의 낭성변화는 갑상선 원발암의 진단과 경부림프절 전이의 진단에서 어려움과 지연을 일으킨다(12-18). 그러므로, 미세침세척액 티로불린검사법에서의 양성반응은 전이성림프절의 조기진단에서 미세침흡인생검술에 추가적인 도움을 줄 뿐 아니라, 숨겨진 미세 유두상 갑상선암에서 갑상선의 결절은 양성으로 나오고 경부림프절에서는 악성이 나왔을 경우에, 갑상선의 원발암의 진단에 중요한 단서를 제공할 수 있다(14-18).

한편, 미세침흡인생검술과 미세침세척액 티로글로불린 검사법에서 모두 전이가 없는 것으로 판정된 1명의 환자에서, 수술적 절제술에서 9개의 림프절 중 1개에서 전이가 있는 것으로 밝혔는데, 그 전이림프절은 미세침생검술에서 검사된 림프절이 아닌 반대편 림프절 중 하나였다. 따라서, 미세침흡인생검술에서 검사된 50개의 림프절을 기준으로 민감도와 특이도는 미세침흡인생검술에서 각각 77.8%와 100%, 그리고 미세침세척액 티로불린검사법에서 각각 100%와 96.8%로 높아진다.

혈청티로글로불린 값은 혈청 내 항티로글로불린 항체의 존재에 상당히 영향받아서 가양성 또는 가음성 결과를 나타낼 수 있다는 보고가 있다(19-21). 따라서, 미세침세척액 티로글로불린 검사에서도 항티로글로불린 항체의 존재에 따라 영향을 받을 가능성이 있으나, 최근에 항티로불린 항체의 존재 유무는 미세침세척액 티로불린검사의 결과에 영향을 미치지 않는다는 보고가 있었다(22). 본 연구에 포함된 환자들에게서는 혈청 항티로불린 항체는 검사하지 않았으나 위의 연구결로 볼 때 항티로불린 항체의 존재 유무는 검사결과에 영향을 미치지 않았을 것으로 추정되며, 앞으로의 더 많은 수의 환자에서 추가적인 검증이 필요할 것이다.

본 연구에 포함된 갑상선암은 모두 분화된 유두상 갑상선암이었다. 미분화 갑상선암에서도 미세침세척액 티로불린값이 의의있게 올라간다는 보고도 있으나(11). 미분화 갑상선암에서는 미세침세척액 티로불린 검사법이 가음성 결과를 (false-negative) 나타낸다는 보고도 있다(22, 23). 그러나 위의 연구들은 분화된 유두상 갑상선암이 주된 연구 대상이었고, 제한된 수의 미분화 갑상선암이 포함된 결과이므로, 미분화 갑상선암의 림프절 전이의 진단에 미세침세척액 티로불린검사법의 진단적 가치는 많은 환자에서 추가적인 검증이 필요하리라고 생각된다.

이전의 연구들에 따르면 미세침세척액 티로불린검사법에서 림프절 전이를 판단하는 기준으로 대조군의 미세침세척액 티로불린값의 평균에서 2배 표준편차보다 높은 경우에 전이로 판단하였다(6, 9). 그러나 혈청티로불린 수치가 높을 경우에 미세침흡인생검 중 피에 의한 오염에 의해 미세침세척액 티로불린값이 높아져 가양성 결과를 나타낼 수 있기 때문에, 미체침세척액의 티로불린 값이 혈청티로불린 값보다 높은 경우에 전이로 판정한 보고가 있다(7). 본 연구에서는 모든 환자에서 혈청 티로불린을 검사하지 않았고, 45명의 환자 중 35명에서만 미체침흡인검사 전후로 1달 이내에 혈청티로불린검사를 하였다. 따라서, 혈청티로불린 값을 측정한 환자들에게서는 미세침세척액의 티로글로불린 값이 대조군의 평균에서 2배 표준편차보다 높은 동시에 자신의 혈청티로불린 값보다 높은 경우에 전이로 판정하였다. 자신의 혈청티로불린을 검사하지 않은 환자들에게서는 대조군의 평균에서 2배 표준편차보다 놓을 때 전이로 판정하였는데, 이 기준을 (cut-off value=17.7 ng/mL) 모든 환자들에서 적용했을 때에도 결과에 차이는 없었다. 따라서, 혈청 티로불린 값을 기준으로 할 것인지, 대조군을 기준으로 할지, 또는 두 기준을 모두 만족시켜야 전이로 판정할 것인지에 대해서는 더 많은 환자에서 검증이 필요할 것으로 보인다.

본 연구의 제한점은 미세침세척액 티로불린 검사법에서 전이가 있는 것으로 판정한 림프절들은 수술 또는 미세침흡인생검술에서 전이가 있는 것으로 증명되었으나, 전이가 없는 것으로 판정한 림프절들 중 상당수에서는 (n=26) 수술이 아닌 추적검사로서 최종진단을 하였다는 점이다. 비록 미세침세척액 티로불린 검사법에서 전이가 없는 것으로 판정한 림프절들은 모두 미세침흡인생검술에서도 전이가 없는 것으로 판정되었으나, 미세침흡인생검술에서 세포불충분이 아니었더라도, 드물게 가음성 결과가 나올 수 있다. 또한, 최소 1년 이상의 추적검사에서 림프절의 크기가 작아지거나 크기에 변화가 없을 때 전이가 없는 것으로 최종 진단하였으나, 그러한 소견은 전이가 아님을 매우 강하게 시사할 수는 있을 지라도 반드시 전이가 아니라고 말할 수는 없다. 그러므로 미세침세척액 티로불린 검사법의 더욱 정확한 진단적 의의는 더욱 많은 환자에서 더 오랜 추적검사가 필요할 것이다.

결론적으로, 분화된 유두상 갑상선암 환자에서 미세침세척액 티로불린 검사법은 전이림프절 진단에서 미세침흡인생검술에 추가적인 도움이 되는 유용한 검사법이며, 더욱 정확한 진단적 유용성을 결정하기 위해 보다 많은 환자에서 전향적 검사에 의한 검증이 필요할 것이다.

참 고 문 헌

1. Grant CS, Hay ID, Gough IR, Bergstralh EJ, Goellner JR, McConahey WM. Local recurrence in papillary thyroid carcinoma: is extent of surgical resection important? *Surgery* 1988;104:954-962
2. Noguchi S, Murakami N. The value of lymph-node dissection in patients with differentiated thyroid cancer. *Surg Clin North Am* 1987;67:251-261
3. Noguchi S, Murakami N, Yamashita H, Toda M, Kawamoto H. Papillary thyroid carcinoma: modified radical neck dissection improves prognosis. *Arch Surg* 1998;133:276-280
4. Boland GW, Lee MJ, Mueller PR. Mayo-Smith W, Dawson SL, Simeone JF. Efficacy of sonographically guided biopsy of thyroid masses and cervical lymph nodes. *AJR Am J Roentgenol* 1993;161:1053-1056
5. Takashima S, Sone S, Nomura N, Tomiyama N, Kobasyshi T, Nakamura H. Nonpalpable lymph nodes of the neck: assessment with US and US-guided fine-needle aspiration biopsy. *J Clin Ultrasound* 1997;25:283-292
6. Baskin HJ. Detection of recurrent papillary thyroid carcinoma by thyroglobulin assessment in the needle washout after fine-needle aspiration of suspicious lymph nodes. *Thyroid* 2004;14:959-963
7. Uruno T, Miyauchi A, Shimizu K, Tomoda C, Takamura Y, Ito Y, et al. Usefulness of thyroglobulin measurement in fine-needle aspiration biopsy specimens for diagnosing cervical lymph node metastasis in patients with papillary thyroid cancer. *World J Surg* 2005;29:483-485
8. Simeone J, Daniels G, Hall D, McCarthy K, Kopans D, Butch R, et al. Sonography in the follow-up of 100 patients with thyroid carcinoma. *AJR Am J Roentgenol* 1987;148:45-49
9. Pacini F, Fugazzola L, Lippi F, Ceccarelli C, Centoni R, Miccoli P, et al. Detection of thyroglobulin in fine needle aspirates of nonthyroidal neck masses: a clue to the diagnosis of metastatic differentiated thyroid cancer. *J Clin Endocrinol Metab* 1992;74:1401-1404
10. Frasoldati A, Toschi E, Zini M, Flora M, Caroggio A, Dotti C, et al. Role of thyroglobulin measurement in fine-needle aspiration biopsies of cervical lymph nodes in patients with differentiated thyroid cancer. *Thyroid* 1999;9:105-111
11. Cignarelli M, Ambrosi A, Marino A, Lamacchia O, Campo M, Picca G, et al. Diagnostic utility of thyroglobulin detection in fine-needle aspiration of cervical cystic metastatic lymph nodes from papillary thyroid cancer with negative cytology. *Thyroid* 2003;13:1163-1167
12. Ustun M, Risberg B, Davidson B, Berner A. Cystic change in metastatic lymph nodes: a common diagnostic pitfall in fine-needle aspiration cytology. *Diagn Cytopathol* 2002;27:387-392
13. Ahuja S, Ernst H, Lenz K. Papillary thyroid carcinoma: occurrence and types of lymph node metastases. *J Endoncrinol Invest* 1991;7:543-549
14. Monchik JM, De Petris G, De Crea C. Occult papillary carcinoma of the thyroid presenting as a cervical cyst. *Surgery* 2001;129:429-432
15. Verge J, Guixa J, Alejo M, Basas C, Quer X, De Castro J, et al. Cervical cystic lymph node metastasis as first manifestation of occult papillary thyroid carcinoma: report of seven cases. *Head Neck* 1999;21:370-374
16. Matsuda M, Nagumo S, Koyama H, Wada A. Occult thyroid cancer discovered by fine-needle aspiration cytology of cervical lymph node: a report of three cases. *Diagn Cytopathol* 1991;7:299-303
17. Levy I, Barki Y, Tovi F. Cystic metastases of the neck from occult thyroid adenocarcinoma. *Am J Surg* 1992;163:298-300
18. Hwang CF, Wu CM, Su CY, Cheng L. A long-standing cystic lymph node metastasis from occult thyroid carcinoma- report of a case. *J Laryngol Otol* 1992;106:932-934
19. Mariotti S, Barbesino G, Caturegli P, Marino M, Manetti L, Pacini F, et al. Assay of thyroglobulin in serum with thyroglobulin autoantibodies: an unobrainable goal? *J Clin Endocrinol Metab* 1995;80:469-472
20. Spencer CA, Takeuchi M, Kazarosyan M, Wang CC, Guttler RB, Singer PA, et al. Serum thyroglobulin autoantibodies: prevalence, influence on serum thyroglobulin measurement, and prognostic significance in patients with differentiated thyroid carcinoma. *J Clin Endocrinol Metab* 1998;83:1121-1127
21. Spence CA, Bergoglio LM, Kazarosyan M, Fatemi S, LoPresti JS. Clinical impact of thyroglobulin (Tg) and Tg autoantibody method differences on the management of patients with differentiated thyroid carcinomas. *J Clin Endocrinol Metab* 2005;90:5566-5575
22. Boi F, Baghino G, Atzeni F, Lai ML, Faa G, Mariotti S. The diagnostic value for differentiated thyroid carcinoma metastases of thyroglobulin (Tg) measurement in washout fluid from fine-needle aspiration biopsy of neck lymph nodes is maintained in the presence of circulating anti-Tg antibodies. *J Clin Endocrinol Metab* 2006;91:1364-1369
23. Pisani T, Vecchione A, Sinopoli NT, Drusco A, Valli C, Giovagnoli MR. Cytological and immunocytochemical analysis of laterocervical lymph nodes in patients with previous thyroid carcinoma. *Anticancer Res* 1999;19:3527-3530

J Korean Radiol Soc 2006;55:437 - 442

Thyroglobulin Measurement in the Fine-Needle Aspiration Washout for Diagnosing Cervical Lymph Node Metastasis in the Patients with Differentiated Papillary Thyroid Cancer[1]

Byung Moon Kim, M.D., Eun-Kyung Kim, M.D.[2], Min Jung Kim, M.D.[2]

[1]*Department of Diagnostic Radiology, Kangbuk Samsung Hospital*
[2]*Department of Diagnostic Radiology, Yonsei University College of Medicine*

Purpose: We wanted to evaluate the utility of thyroglobulin measurement in the washout of the needle (FNA-Tg) used for fine needle biopsy for detecting lymph node metastasis in patients with differentiated papillary thyroid carcinoma (DPTC).

Materials and Methods: We performed ultrasonography-guided fine-needle aspiration cytology (FNAC) and FNA-Tg for 50 ultrasonographically suspicious lymph nodes in 45 DPTC patients. Eighteen patients underwent thyroidectomy before FNA and the remaining 27 patients underwent fine-needle aspiration prior to surgery. The final diagnoses were determined based on the results of histological examination of the excised specimens ($n=21$) or on the follow-up examination that was done least 12 months after surgery.

Results: Lymph node metastases were confirmed in 19 patients. FNAC detected 14 metastatic lymph nodes in 14 patients, and FNA-Tg detected 18 metastatic lymph nodes in 18 patients. While none of 3 cystic lymph nodes metastasis was detected via FNAC, they all revealed positive results via FNA-Tg. One patient with a negative result on both methods had one metastatic lymph node among 9 excised lymph nodes, and this one node had not been sampled via FNAC or FNA-Tg. The sensitivities and specificities of FNAC and FNA-Tg were 73.6% (14/19) and 100% (27/27), and 94.7% (18/19) and 96.2% (26/27), respectively.

Conclusion: FNA-Tg is a useful technique for the early detection of lymph node metastasis, and especially for detecting cystic lymph node metastasis in patients with DPTC.

Index words : Thyroid, neoplasms
Head and neck neoplasms, metastases
Lymphatic system, biopsy
Ultrasound (US), guidance

Address reprint requests to : Eun-Kyung Kim, M.D., Department of Diagnostic Radiology, Yonsei University College of Medicine, 134 shinchon-dong, Seodaemoon-gu, Seoul 120-752, South Korea.
Tel. 82-2-2228-7400 Fax. 82-2-393-3035 E-mail: ekkim@yumc.yonsei.ac.kr