대한방사선의학회지 2001;44:711 - 714

비장에 생긴 염증성 가성종양: 1예 보고[1]

김미은 · 편해욱 · 김미란 · 김희진 · 이일기 · 손경락[2]

염증성 가성종양은 염증 세포와 섬유성 간질로 이루어진 드문 양성 질환으로 여러 장기에서 보고 되었다. 그러나 비장에 생기는 경우는 매우 드물다. 저자들은 병리조직학적으로 증명된 비장에 생긴 염증성 가성종양 1예를 경험하였기에 나선상 전산화 단층 촬영의 소견을 보고하고자 한다. CT에서 종괴의 주변부와 내부 격막은 지연 조영증강을 보이고, 중심부는 조영되지 않는 성상의 저음영으로 관찰되었다.

염증성 가성종양은 형질 세포를 포함한 다양한 염증세포와 섬유성 간질의 만성 염증성 조직으로 구성된 드문 양성 질환이다. 폐와 상부 기도에서 많이 발생하며, 간, 중추 신경계, 위장관, 비뇨기계 등에서도 발생하는 것으로 보고되어 있다. 그러나 비장에 생긴 경우는 매우 드물다 (1 - 7). 최근 저자들은 비장에서 생긴 염증성 가성종양의 증례를 경험하였기에 문헌고찰과 함께 나선상 전산화 단층 촬영(이하 CT) 소견을 보고하고자 한다.

증례 보고

32세 여자 환자로 2주동안 우상복부 통증이 있어 개인 의원을 내원하여 찍은 초음파에서 다발성 담낭 결석과 비장에 종괴가 관찰되어 본원으로 전원 되었다. 이학적 소견에서 특이한 소견은 보이지 않았다. 내원 당시 검사소견에서 Hemoglobin 9.8g/dl로 약간의 빈혈 소견이 관찰되었다. 백혈구증가나 다른 특이한 검사소견은 관찰되지 않았다. 조영전 CT스캔에서 비교적 경계가 좋은 3.5×3.6 cm 크기의 저감쇄의 종괴로 관찰되었다 (Fig. 1A). 간문맥기 (Fig. 1B)에는 주변부와 내부 격막에 약간의 불규칙한 조영증강을 보이는 저감쇄로 관찰되었다. 지연기에서는 종괴 내부로 점차적인 조영증강을 보였고, 종괴의 중심부는 성상의 저음영이 지속되었다 (Fig. 1C). 비장절제술과 담낭절제술이 시행되었다. 육안적 소견은 비교적 경계가 좋은 4.5×3.5 cm 크기의 고형성 종괴로 보였다 (Fig. 2). 종괴의 중심부는 나뭇가지 모양의 연한 회백색으로 모였고, 병리소견상 섬유조직이 풍부한 부분이었다. 주변부는 비장 실질과 비슷한 짙은 갈색으로 관찰되었으며, 병리 소견에서 역형성이 없는 방추형 세포, 혈관, 형질세포, 포말 조직구와 림프구등 만성 염증세포의 침윤이 풍부하였다 (Fig. 3A, B). 이들 방추형 세포는 면역조직화학 염색상 smooth muscle actin과 vimetin에 양성으로서 근섬유성 분화를 보였다.

고 찰

염증성 가성종양은 염증성 근섬유모세포성 종양으로도 불리어지는 드문 양성 질환으로 폐, 안와, 간, 위장관, 비뇨기계등 여러 장기에서 관찰된다 (1 - 7). 그러나 비장에 생기는 경우는 1984년 Cotelingam과 Jaffe등(1)이 처음 발표한 이후 매우 드물게 보고 되었다. Glazer등(2)은 비장에서 발생한 분리된 두 개의 염증성 가성종양을 보고한 적이 있지만, 대부분 단일 종괴로 관찰된다 (1, 4, 5, 6, 7). 조직학적으로 이 질환은 3개의 조직병리학적 아형으로 분류할 수 있다. 즉 현저한 조직구 위주의 황색육아종형(xanthogranuloma type), 형질세포 위주의 형질세포 육아종형(plasma cell granuloma), 그리고 아주 경화가 심한 형태의 유리질화 경화형(hyalinized sclerosing type)으로 나눌 수 있다 (3).

비록 염증성 가성종양의 병리 기전은 정확히 밝혀지지 않았지만, 수술, 외상, 염증, 혹은 악성 종양 등으로 인한 염증성 반응의 결과로 생기는 것으로 생각되어 진다 (1, 4, 5, 7). 비장의 염증성 가성종양은 육안적으로 대부분 갈색 혹은 흰색의 경계가 좋은 단일 결절로 보이며 직경은 2 cm에서 15 cm 까지 다양하다. 조직학적으로 림프구, 형질세포, 조직구 등의 염증세포와 섬유성 간질 조직으로 구성되어있다 (4). 지금까지 보고된 증례를 토대로 할 때 비장에 생긴 염증성 가성종양은 특이한 감염 없이 우연히 발견된 경우가 많으며, 그 외 백혈구 증가증, 발열, 체중감소, 복부 통증, 구토등의 비특이적 증상이 관찰된다 (5, 6, 7).

[1]대구 파티마병원 진단방사선과
[2]대구 파티마병원 해부병리과
이 논문은 2001년 3월 2일 접수하여 2001년 5월 18일에 채택되었음.

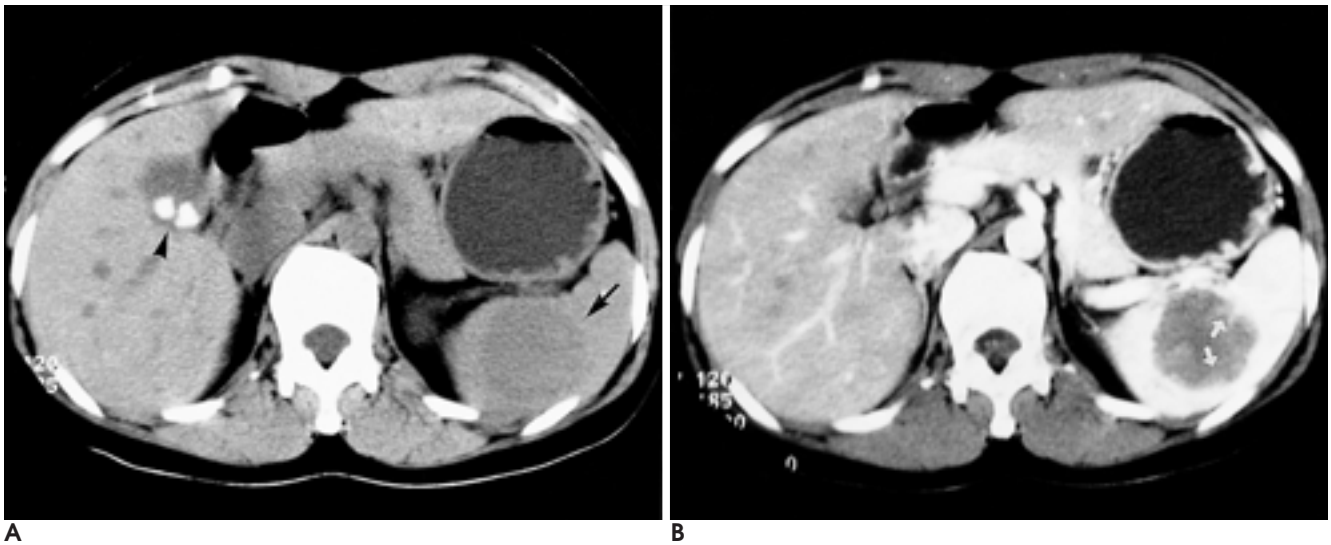

A B

C

Fig. 1. The non-contrast CT scan(**A**) shows well-defined, round and smooth mass of low density in the posterior aspect of the spleen(arrow). Two gall stones are noted(arrow head). The portal phase(**B**) of the spiral CT demonstrates a well demarcated hypoattenuating mass with subtle peripheral enhancement(white arrow). The delay phase(**C**) shows marked delay enhancement with central stellate low density.

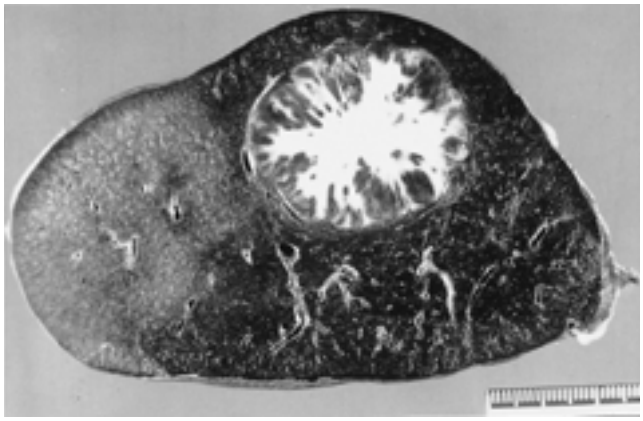

Fig. 2. The specimen shows relatively well-defined solid tumor mass measuring 4.5×3.5 cm. Central portion of the tumor shows grayish fibrosis with tree-like branching appearance and peripheral darkish brown color change similar to that of splenic parenchyma.

염증성 가성종양은 초음파에서 다양한 에코로 보인다. 크고 경계가 분명한 저에코성 (2, 5) 종괴로 보이거나, 석회화를 함유한 고에코성(6) 병변으로 관찰된다. Franquet등(6)은 조영증강 CT에서 병변은 점차적으로 조영증강되고 섬유화가 있는 중심부는 성상 저음영이 지속된다고 하였다. Irie등(7)은 역동적 CT에서 조영 초기에는 저음영으로, 조영 후기에는 지연 조영증강을 보인다고 하였고 MRI의 T2강조영상에서 비균질한 저신호 강도로 관찰되고, 조영증강 후의 T1강조영상에서 지연 조영증강을 보였다고한다. 본 증례의 CT 소견은 병리 조직학적 소견과 연관 시켜 생각할 때, 여러 염증 세포와 혈관들이 풍부한 주변부는 지연 조영증강을 보였고, 치밀한 섬유성 간질로 구성된 중심부는 저음영이 지속되었다.

비장의 염증성 가성종양과 감별 진단해야 할 질환으로는 악성 림프종, 해면상 혈관종, 전이성 비장암, 그리고 과오종 등을 포함시켜야 할 것 이다. 원발성 악성 림프종은 대개 아주 큰 종괴로 관찰되고, 비장 피막을 넘어서 인접 장기를 침범하며, 지연성 조영증강을 보이지 않는다. 전이성 비장암은 주로 50세 이하에서 관찰되며, 다른 장기에 광범위한 병발 없이는 거

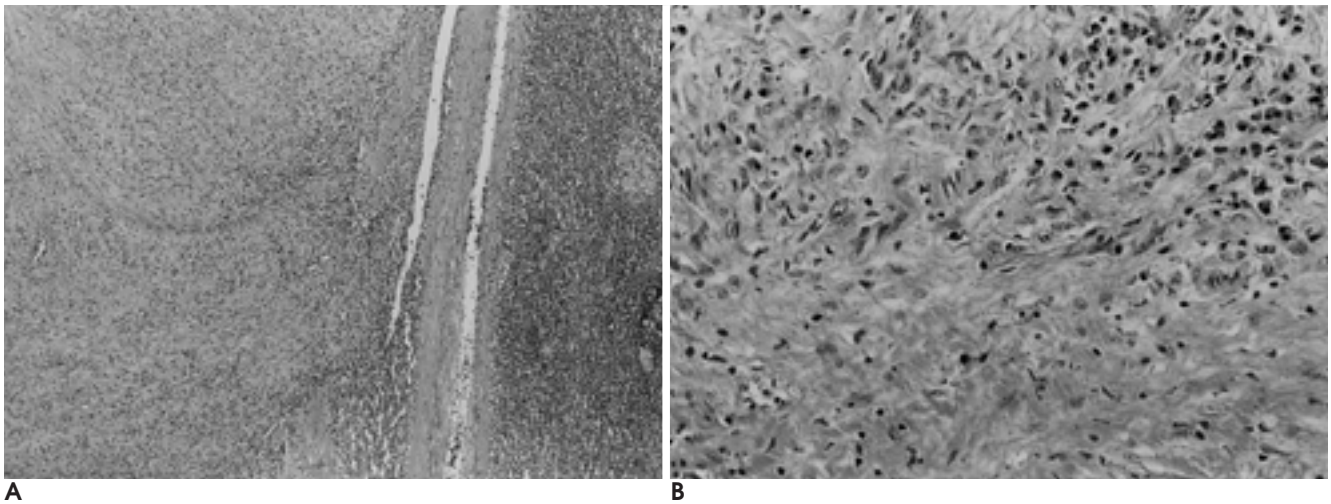

A B

Fig. 3. A. The low power view of the lesion shows solid mass(left) with well-defined fibrous capsule(middle) and adjacent splenic tissue(right). H & E ×40.
B. The medium power of the cellular lesion shows variable mixture of the spindle shaped myofibroblasts, inflammatory cells mostly composed of lymphocyte and plasma cells. H & E ×200.

의 일어나지 않는다 (8). 해면상 혈관종은 CT에서 균일한 고형 저음영 또는 다발성 낭성 종괴로 관찰되며, 역동적 MR영상에서 지연 조영증강을 보이나, T2강조MR영상에서 고신호 강도를 나타낸다 (9).

결론적으로 나선상 CT에서 비장에 지연 조영증강을 보이고, 내부에 성상 저음영이 지속되는 종괴가 보일때, 염증성 가성종양의 가능성을 생각하는 것이 좋을 것으로 보인다.

참 고 문 헌

1. Cotelingam JD, Jaffe ES. Inflammatory pseudotumor of the spleen. *Am J Surg Pathol* 1984;8:75-380
2. Glazer M, Lally J, Kanzer M. Inflammatory pseudotumor of the spleen : MR findings. *J Comput Assist Tomogr* 1992;16:980-983
3. Someren A. Inflammatory pseudotumor of the liver with occlusive phlebitis : report of a case in a child and review of the literature. *Am J Clin Pathol* 1978;69:176-181
4. Monforte-Munoz H, Ro JY, Maning JT , et al. Inflammatory pseudotumor of the spleen : reports of two cases with a review of the literature. *Am J Clin Pathol* 1991;96:491-495
5. Suga K, Miura K, Kume N, et al. Tc-99m Colloid and GA-67 imaging of splenic inflammatory pseudotumor : correlation with ultrasound, CT, and MRI. *Clin Nucl Med* 1999;24(5):334-7
6. Franquet T, Montes M, Aizcorbe M, Barberena J, Ruiz De Azua Y, Cobo F. Inflammatory pseudotumor of the spleen : ultrasound and computed tomographic findings. *Gastrointest Radiol* 1989;14:181-183
7. Irie H, Honda H, Kaneko K, et al. Inflammatory pseudotumor of the spleen : CT and MRI finding. *J Comput Assist Tomogr* 1996;20:244-248
8. Kawashima A, Urban BA, Fishman EK. *Malignant lesions of the spleen*. In Gore RM, Levine MS. *Textbook of gastrointestinal radiology*. Philadelphia : Saunders, 2000:1906-1912
9. 최진영, 김은경, 정재준 등.비장의 비외상성 양성 병변. *대한방사선의학회지* 1999;40:737-744

J Korean Radiol Soc 2001;44:711 - 714

Inflammatory Pseudotumor of the Spleen: A Case Report[1]

Mee-Eun Kim, M.D., Hae-wook Pyun, M.D., Mi-Ran Kim, M.D.,
Hee-Jin Kim, M.D., Il-Gee Lee, M.D., Kyoung-Rac Son, M.D.[2]

[1]*Department of Diagnostic Radiology, Fatima Hospital, Taegu*
[2]*Department of Anatomical Pahology, Fatima Hospital, Taegu*

Inflammatory pseudotumor is a rare benign lesion consisting of inflammatory cells and fibroblastic stroma, and is reported to have occurred. in various organs. Splenic involvement, however, is extremely rare. We report the spiral CT findings of pathologically proven inflammatory pseudotumor of the spleen. The CT scan shows delayed enhancement with central, stellate, low attenuation.

Index words : Spleen, diseases
Spleen, CT

Address reprint requests to : Mee-Eun Kim, M.D., Department of Diagnostic Radiology, Fatima Hospital, Taegu,
302-1 Sinam-dong, Dong-ku, Taegu 700-600, Korea.
Tel. 82-53-940-7167 Fax. 82-53-954-7417 E-mail: meist0529@hanmail.net