대한방사선의학회지 1999;40: 639-644

뇌하수체 미세선종의 진단에 있어서 T2강조 MR영상의 의의[1]

나원균 · 이 열 · 고은영 · 이경원 · 양 익 · 정수영 · 심정원[2]

목적 : 뇌하수체 미세선종에서 T2강조 MR영상의 진단적 가치를 알아보고자 하였다.

대상 및 방법 : 수술 또는 혈중 호르몬 농도와 같은 임상적 소견으로 뇌하수체 미세선종으로 확인된 30예를 대상으로 MR영상을 후향적으로 분석하였다. 각각의 MR영상에서 종양의 검출감도와, T1과 T2강조영상, 고식적 조영증강영상, 역동적 조영증강영상에서 각각 종양의 신호강도를 관찰하고 T1과 T2강조영상만으로 종양의 진단이 가능한지의 여부를 알아보았다. 수술과 병리조직학적 검사가 시행된 8예에서는 병리조직학적 소견(세포밀도, 섬유화, 낭변성)과 T2강조영상에서 종양의 신호강도를 비교하였다.

결과 : T1, T2강조영상, 역동적 및 고식적 조영증강영상에서의 종양의 검출감도는 각각 70%(21/30), 70%(21/30), 93.3%(28/30), 73.3%(22/30)이었다. T2강조영상에서 종양이 뇌하수체 실질(전엽)보다 높은 고신호강도를 보였던 경우가 18예(60%)로 가장 많았으며 9예(30%)에서는 등신호강도를 3예(10%)에서는 저신호강도를 보였다. 30예 중 20예(66.7%)에서는 T1과 T2강조영상만으로 진단이 가능하였으며 1예에서는 모든 MR영상기법 중 T2강조영상에서만 종양의 진단이 가능하였다. 수술과 병리조직학적 검사가 시행되었던 8예 중 3예에서 섬유화 소견을 보였으며 이중 3예가 T2강조영상에서 등신호강도 혹은 저신호강도를 보였다.

결론 : T2강조영상은 뇌하수체 미세선종의 진단에 유용하며 T2강조영상에서 등신호강도 혹은 저신호강도를 보일 경우에 는 종양내의 섬유화를 시사할 것으로 생각된다.

뇌하수체 미세선종의 진단에 있어서 MR영상은 우수한 연조직 분해능으로 인해 가장 정확한 검사방법으로 알려져 있다(1,2). 특히 역동적 조영증강 T1강조영상은 조영제 주입 후 이른 시기에 영상을 얻음으로써 종양과 정상 뇌하수체와의 조영증강 정도의 차이를 극대화시켜 종양의 발견율을 높일 수 있는 검사방법으로 대부분의 뇌하수체 미세선종의 진단에 시행되고 있다(3-6).

T2강조영상은 과거에는 시간이 많이 소요되는 단점 때문에 고해상을 요구하는 뇌하수체 미세선종의 진단에는 적합하지 않은 것으로 알려져 왔으며 대부분 보조적으로 사용되었지만(7) 고속스핀에코기법이 가능해지면서 T2강조영상도 짧은 시간에 높은 해상도의 영상을 얻을 수 있게되어 뇌하수체 미세선종의 진단에 많이 시행되고 있다.

지금까지 뇌하수체 미세선종의 MR영상에 관하여는 많은 보고가 있으나 T2강조영상의 진단적 가치에 대한보고는 흔치 않다. 이에 저자들은 T2강조영상이 뇌하수체 미세선종을 진단하는데 어떠한 진단적 의의가 있는지 알아보고자 하였다.

[1]한림대학교 의과대학부속 강남성심병원 진단방사선과
[2]한림대학교 의과대학부속 강남성심병원 해부병리과
이 논문은 1998년 10월 20일 접수하여 1998년 1월 8일에 채택되었음.

대상 및 방법

본원에서 1994년 11월부터 1998년 5월 사이에 수술 또는 혈중 호르몬 농도, 임상소견 및 MR영상에서 뚜렷한 뇌하수체 종괴소견으로 뇌하수체 미세선종으로 진단된 30예를 대상으로 MR영상소견을 후향적으로 분석하였다. 여자 26명, 남자 4명이었으며, 연령분포는 14-76세, 평균연령은 35세였다. 프로락틴 분비선종이 30예 중 27예였으며 2예는 성장호르몬 분비선종, 1예는 갑상선 자극호르몬 분비선종이었다. 프로락틴 분비선종에서 혈청 프로락틴치는 37.6-470ng/ml(평균 189ng/ml)이었으며 모든 예에서 약물복용 등 프로락틴 분비를 유발시킬 수 있는 다른 원인은 발견되지 않았다. 임상증상은 프로락틴 분비선종에서는 무월경과 유즙과분비가 대부분이었고 성장호르몬 분비선종에서는 선단거대증, 갑상선 자극호르몬 분비선종에서는 두통과 심계항진이었다.

사용된 MR영상 기기는 1.0T Magnetom(Siemens, Erlangen, Germany)이었다. 접형골면에서 전교뇌수조까지 스핀에코기법으로 관상면 T1강조영상(TR/TE=400/15msec), 고속스핀에코기법으로 관상면 T2강조영상(TR/TE/ ETR=4500/90/11m-

sec)을 얻었으며 Gd-DTPA (Magnevist, Schering, Germany) 0.1mmol/Kg을 급속 정맥 주사한 후 역동적 조영증강 T1강조영상(TR/TE= 400/15msec)을 스캔 시간 1분 11초 간격으로 3회 시행한 후 연속해서 고식적조영증강 T1강조영상을 얻었다. 절편두께 3mm, FOV 20Cm이었으며 matrix size는 T1강조영상 200×256, T2강조영상 374×512이었다.

분석은 종양의 크기와 위치를 알아보았고, T1과 T2 강조영상, 역동적 및 고식적 조영증강 영상에서 각 종양의 신호강도와 검출감도를 구하고, T1과 T2 강조 영상만으로 뇌하수체 미세선종의 진단이 어느 정도 가능한 지의 여부를 파악하였다.

MR영상은 T1강조영상, T2강조영상, 역동적 및 고식적조영증강영상에서 종양의 검출감도를 구하고, T1과 T2강조영상만으로 뇌하수체 미세선종의 진단이 어느 정도 가능한지의 여부를 파악하였고, T1과 T2강조영상에서 각 종양의 신호강도, 위치, 크기를 분석하였다. 수술을 시행한 8예에서 병리조직학적 소견에 따라 세포밀도(정도에 따라 Grade 1, 2로 분류), 섬유화, 낭변성과 T2강조영상에서의 종양의 신호강도와 비교하였다. Bromocriptine치료를 받은 11예 중 추적검사가 시행된 2예에서는 치료 전, 후의 T2신호강도를 비교하였다.

결 과

종양의 크기는 2-10mm로 평균 6.6mm이었고 종양의 위치는 중심부가 7예(23.3%), 좌, 우측방이 23예(76.7%)였다.

각 MR 영상기법의 종양의 검출감도는 T2강조영상에서는 30예 중 21예(70%)에서 종양의 식별이 가능하였고 9예(30%)에서는 뇌하수체 실질과 등신호강도를 보여 종양의 식별이 어려웠다. T1강조영상에서는 21예(70%)에서 종양이 발견되고 등신호강도를 보인 9예(30%)에서는 종양의 발견이 어려웠다. 고식적 조영증강영상에서는 22예(73.3%)에서 종양이 발견되었고 8예(26.7%)에서는 뇌하수체 실질과 같은 정도로 조영증강을 보여 종양의 발견이 어려웠다. 역동적 조영증강영상에서는 28예(93.3%)에서 뇌하수체 실질보다 상대적으로 덜 조영증강되어 종양의 발견이 가능하였고 2예(6.7%)에서는 종양이 발견되지 않았다(Table 1). 20예(66.7%)에서 T1과 T2강조영상만으로 종양의 진단이 가능하였으며 이 경우는 조영증강영상에서 추가적으로 얻을 수 있는 소견은 없었다. T1강조영상에서는 종양이 발견되지 않고 T2강조영상에서는 종양이 발견되었던 경우는 5예(16.7%)였으며(Fig. 1), 1예(3.3%)에서는 모든 MR영상기법중 T2강조영상에서만 종양이 관찰되었다.

T2강조영상에서 종양이 뇌하수체 실질(전엽)보다 고신호강도를 보였던 경우가 18예(60%)였으며 이중 12예(40%)는

Table 1. Detectability of Pituitary Microadenoma

MR sequence	Number of Detectable Cases(%)
T1WI	21 (70)
T2WI	21(70)
Dynamic CE T1WI	28(93.3)
Conventional CE T1WI	22(73.3)

T1WI : T1-Weighted Image
T2WI : T2-Weighted Image
CE T1WI : contrast enhanced T1-Weighted Image

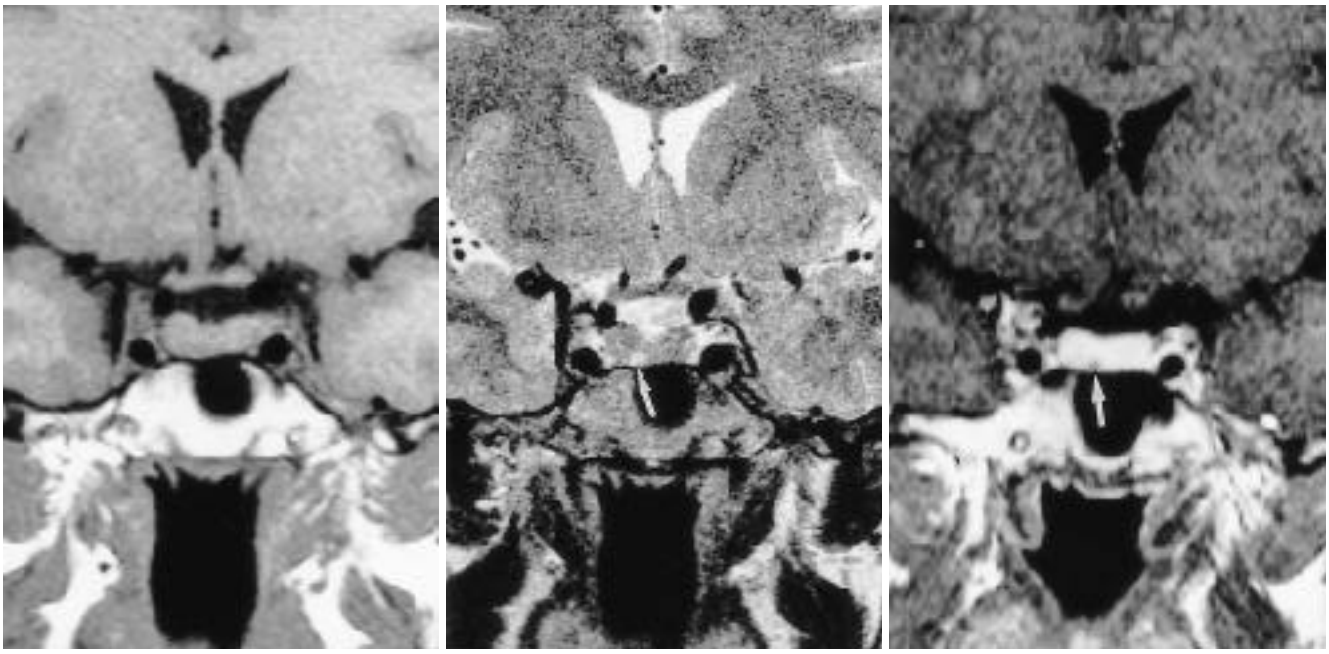

A B C

Fig. 1. A 38-year-old woman with pituitary microadenoma.
A. Coronal T1-weighted image shows no demonstrable mass in the pituitary gland.
B. On coronal T2-weighted image, about 4mm high signal intensity mass (arrow) is noted in the right inferior portion of the gland.
C. Dynamic contrast enhanced T1-weighted image shows a mass (arrow) of same size and location as T2-weighted image.

뇌척수액과 같은 정도의 고신호강도를, 6예(20%)는 뇌하수체 실질보다는 높았으나 뇌척수액보다는 낮은 신호강도를 보였다. 9예(30%)에서는 뇌하수체 실질과 같은 등신호강도를, 3예(10%)에서는 뇌하수체 실질보다 낮은 신호강도를 보였다(Fig. 2). T1강조영상에서는 18예(60%)에서 뇌하수체 실질보다 낮은 신호강도, 9예(30%)에서는 등신호강도, 3예(10%)에서는 고신호강도를 보였다(Table 2).

수술과 병리조직학적 검사가 시행되었던 10예 중 2예는 종양 조직의 심한 변성으로 분석이 불가능하여 대상에서 제외하였다. 분석이 가능하였던 8예 6중 3예에서 섬유화 소견을 보였으며 이중 2예는 T2강조영상에서 등신호강도를 1예에서는 저신호강도를 보였다(Fig. 3). 등신호강도를 보였던 1예와 저신호강도를 보였던 1예는 모두 Bromocriptine치료를 받았던 환자들이었다.

종양의 세포밀도를 grade 1, 2의 두 등급으로 나누어 보았을 때 6예에서 grade 2의 높은 세포밀도를 보였는데 이중 3예는 T2강조영상에서 고신호강도를 3예는 등신호강도를 보였으며 등신호강도를 보였던 3예중 2예에서는 섬유화를 동반하였다. 8예 중 2예에서 낭변성을 보였으며 이들은 모두 T2강조영상에서 고신호강도를 보였다. 30예 중 11예에서 Bromocriptine치료를 받았으며 이들 중 6예에서는 T2강조영상에서 고신호강도를 보였고, 4예에서는 등신호강도를 1예에서는 저신호강도를 보였다. 고신호강도를 보였던 2예중 1예에서는 2년 후 추적검사에서 T2강조영상의 신호강도가 뇌척수액과 비슷한 신호강도에서 뇌척수액보다 낮은 신호강도로 감소하였다.

Table 2. Signal Intensity of Pituitary Microadenoma

MR sequence	Number of Cases(%)			Total(%)
	High-SI	Iso-SI	Low-SI	
T1WI	3(10)	9(30)	18(60)	100
T2WI	18(60)	9(30)	3(10)	100

T1WI : T1-Weighted Image
T2WI : T2-Weighted Image
SI : signal intensity

고 찰

뇌하수체 선종은 뇌내종양의 10-15%를 차지하며 이중 10mm 미만의 종양을 뇌하수체 미세선종이라고 한다(8,9). 뇌하수체 미세선종 중 가장 흔한 프로락틴 분비선종은 혈청 프로락틴이 200ng/ml이상이면 진단이 가능하며, 25-200ng/ml이면 프로락틴 분비를 유발시킬 수 있는 다른 가능성 즉 약물(cimetidine, phenothiazine, opiate, estrogen 등)복용이나 신부전, 간경화, 일차성 갑상선 기능부전등의 질환들을 감별하여야 한다(8).

뇌하수체 미세선종에서 수술적 치료를 시행하느냐 아니면 내과적 치료를 시행하느냐에 따라 영상진단의 의미가 달라질 수 있다(8). 만약 임상증상이나 호르몬 검사 등으로 뇌하수체 미세선종이 확실하고 내과적 치료가 선택된다면 영상진단의 의미는 거대선종을 감별하고, 혈청 프로락틴을 증가시킬 수 있는 다른 원인을 감별하는 역할에 그치고 이런 경우 영상진단은 상대적으로 덜 중요하다. 반면 임상적으로 종양이 불분명하거나 또는 수술적 치료가 고려된다면 영상진단은 큰 의

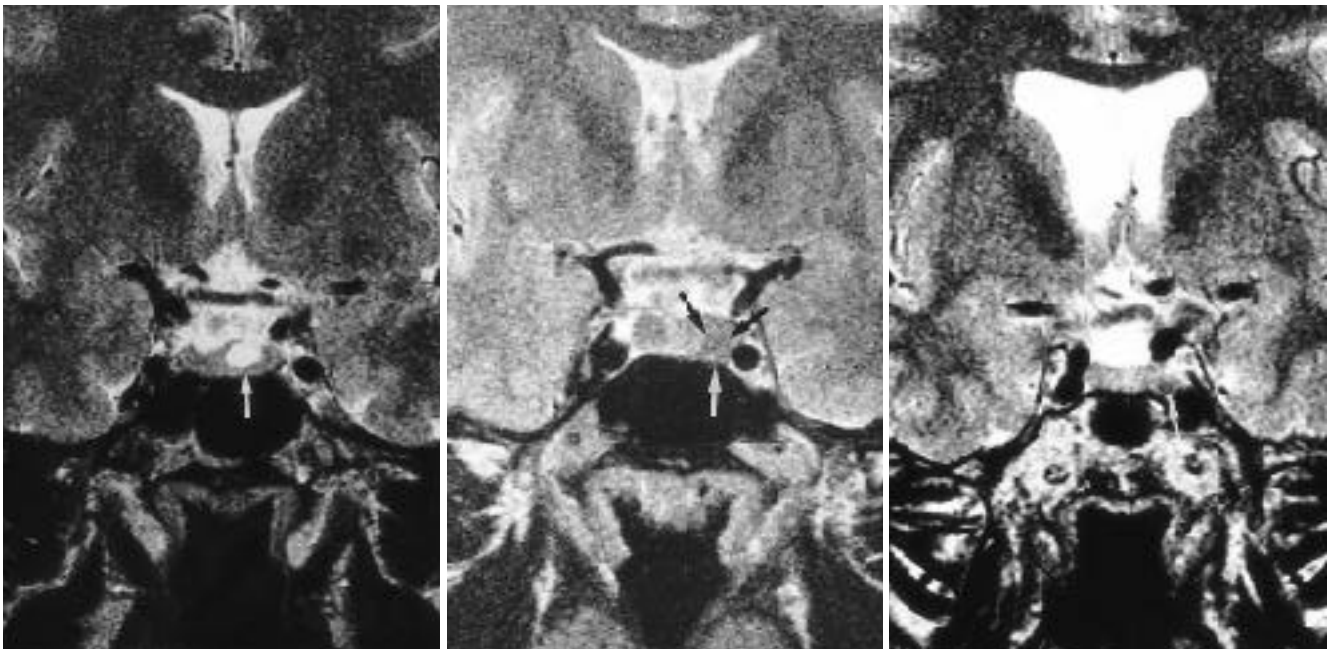

A B C

Fig. 2. Signal intensity of pituitary microadenoma on T2-weighted image
A. A 24-year-old woman with pituitary microadenoma. The mass (arrow) shows high signal intensity similar to CSF.
B. A 23-year-old woman with pituitary microadenoma. The mass (arrows) shows iso-signal intensity relative to the pituitary gland.
C. A 40-year-old woman with pituitary microadenoma. The mass (arrow) shows low signal intensity compared to the pituitary gland.

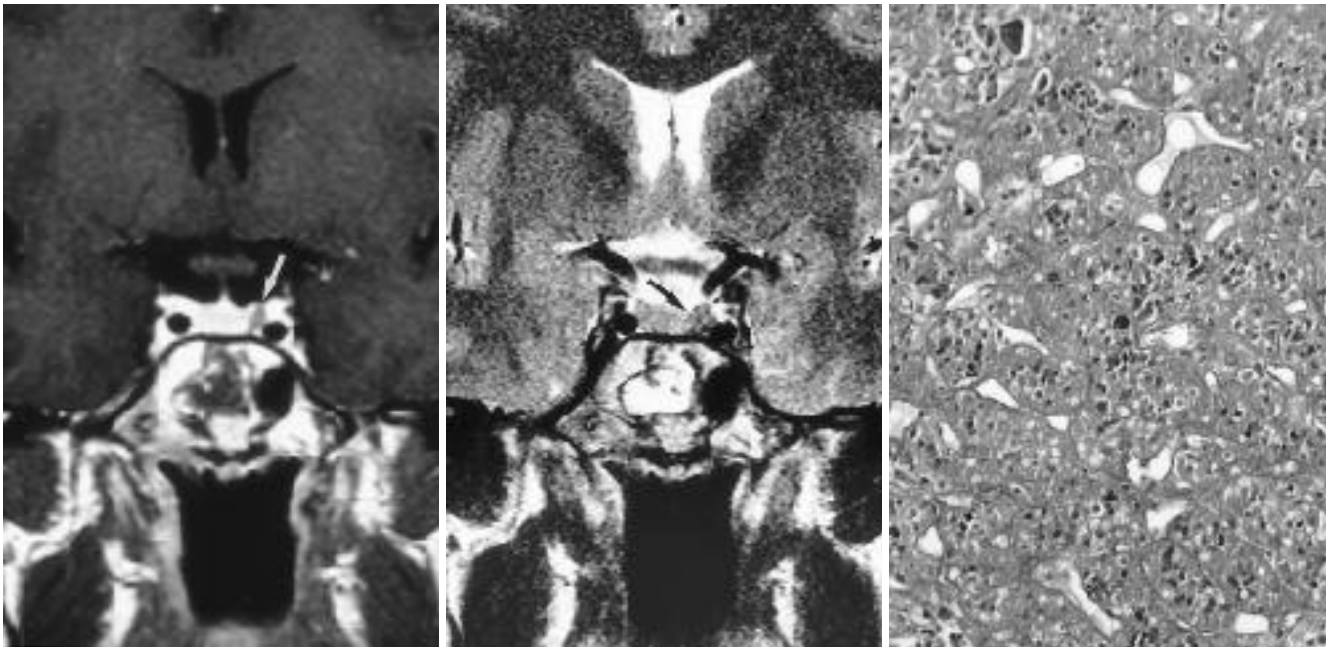

A B C

Fig. 3. A 27-year-old woman with pituitary microadenoma.
A. Contrast enhanced T1-weighted image shows low signal intensity mass (arrow) in the left side of the gland.
B. On coronal T2-weighted image, the mass (arrow) shows low signal intensity.
C. On histopathologic examination, moderate degree fibrosis is noted in the tumor(Masson Trichrome stain, ×100).

미가 있다. 즉 종양의 진단은 물론 수 술적 치료가 고려될 때 종양의 위치, 크기, 종양의 구성조직을 영상소견으로 수술전에 파악하는 것은 매우 중요하다(8,10). 결국 뇌하수체 미세선종의 영상진단은 검사가 시행되는 기관의 치료방침과 임상적 진단의 확실성에 따라 그 의미가 달라진다고 할 수 있다.

뇌하수체 미세선종의 진단에 있어서 MR영상은 우수한 연조직 분해능력으로 CT를 대체하고 있지만 아직까지 아주 작은 미세선종의 진단은 쉽지 않다(1,2,11). 현재 가장 흔히 이용되는 MR영상기법은 스핀에코 T1 및 T2강조영상, 역동적 조영증강영상 및 고식적 조영증강영상이다. 이들 중 T1강 조영상 및 조영증강영상에 대해서는 많이 보고되어 있지만 T2강조영상에 대해서는 보고가 드물다. 이것은 아마도 대다수의 뇌하수체 미세선종의 MR영상에 관한 연구가 고속스핀에코 기법이 개발되기 전에 시행되었기 때문으로 생각된다. 즉 고식적 스핀에코기법은 T2강조영상을 얻기 위해 긴 시간이 필요하며 따라서 고해상을 요구하는 뇌하수체 영상에 문제점이 있어 T1강조영상에 비해 상대적으로 그 중요성이 덜하였기 때문이다(7). 저자들의 연구 결과가 종양이 발견되었던 예만을 대상으로 후향적 분석을 하였기 때문이기도 하지만 역동적 조영증강에서 종양이 93.3%에서 발견되었고 이 것은 MR영상기법 중 역동적 조영증강영상이 가장 정확하며 이 기법으로 약 5-15%의 종양이 더 발견될 수 있다는 기존의 보고와 일맥 상통한다(3-6,8). 하지만 T2강조영상(70%)에서도 T1강조영상(70%) 못지 않게 종양이 발견되었고 5예(16.7%)에서는 T1강조영상에서 관찰되지 않은 종양이 T2강조영상에서 관찰되기도 하였으며 비록 1예(3.3%)이기는 하였지만 다른 모든 MR영상기법에서는 관찰되지 않았던 종양이 T2강조영상에서만 관찰되었다. 따라서 T2강조영상은 뇌하수체 미세선종의 진단에 유용하며 충분한 가치가 있는 것으로 생각된다. 본 연구에서는 30예 중 20예(66.7%)에서 T1과 T2강조영상만으로 진단이 가능하였으며 이 경우 조영증강영상에서 추가적으로 얻을 수 있는 소견이 없었던 것으로 미루어 볼 때 T1과 T2강조영상 모두에서 종양이 확인되면 역동적 조영증강영상을 포함한 조영증강영상을 생략하고 검사를 마칠 수 있을 것으로 생각되며 불필요한 조영제의 사용을 줄일 수 있을 것으로 생각된다. Davis등(12)은 Half-dose 조영제 사용과 Full-dose 조영제 사용후의 병변의 발견율에 비슷한 정확도를 보여서 조영제 사용량을 줄일 수 있다고 하였다.

병리조직학적 검사가 가능했던 8예 중 3예에서 섬유화 소견을 보였으며 이중 2예는 T2강조영상에서 등신호강도를 1예는 저신호강도를 보였다. 3예 중 2예에서 Bromocriptine 치료를 받았으며 이는 Weissbuche등(13)이 Bromocriptine 치료를 받았던 환자에서 종양의 신호강도가 변화되는 것을 관찰하였고 섬유화, 부종, 괴사, 세포외 공간의 증가를 그 원인이라고 하였으며 섬유화가 T2신호강도가 떨어지는 원인이라고 보고한 것과 일치한다. 높은 세포밀도도 T2신호강도 감소의 원인으로 생각해 볼 수 있지만 Grade 2의 높은 세포밀도를 가졌던 6예 중 3예는 T2강조영상에서 고신호강도를 3예는 등신호강도를 보였으며 등신호강도를 보였던 3예 중 2예에서 섬유화가 동반되었던 것으로 미루어 볼 때 T2강조영상에서 저신호강도 내지 등신호강도를 보이는 주원인은 섬유화로 생각된다. 그러나 병리조직학적 검사를 시행한 환자의 수가 8예로 적었

기 때문에 이 점에 대해서는 더 연구가 필요할 것이다. 낭변성을 보였던 2예에서는 T2강조영상에서 모두 뇌척수액과 같은 고신호강도를 보였다. Snow등(10)은 뇌하수체 선종중 T2강조영상에서 등신호강도를 보였던 경우는 고신호강도를 보였던 경우보다 종양의 적출이 어려웠으며 이 경우 섬유화가 주원인이라고 하였는데, 이와 같이 T2강조영상에서의 신호강도가 종양의 섬유화 혹은 낭변성의 여부를 짐작케 함으로써 수술이 고려되는 환자에서는 종양의 적출이 용이한지를 예측하는데 도움을 줄 수 있을 것으로 생각된다.

T2강조영상의 문제점으로는 우선 접형동내의 공기에 의한 자기화율인공물을 들 수 있다(14). 고속 스핀에코기법에서는 고식적 스핀에코기법에 비해 덜 나타나지만 종양이 뇌하수체의 아래 부분에 위치하는 경우 자기화율인공물에 의해 진단이 어려워질 수 있다. 또 MR 영상에서 우연히 발견될 수 있는 뇌하수체 병변으로 부검시 13-22%를 차지하는 라트케낭은 대부분 터어키안 중심부에 위치하며 T1과 T2강조영상에서 다양한 신호강도를 나타내지만 T2신호강도에서 주로 고신호강도로 나타나므로 뇌하수체 미세선종과 감별이 어려운 경우가 있다(8,15-17). 따라서 환자의 증상 및 혈청호르몬 농도와 같은 임상소견을 반드시 고려하여야 한다.

결론적으로 T2강조영상은 뇌하수체 미세선종의 진단에 유용하며 T2강조영상에서 등신호강도 혹은 저신호강도를 보일 경우에는 종양내의 섬유화를 시사할 것으로 생각된다.

참 고 문 헌

1. Kucharczyk W, Davis DO, Kelly WM, Sze G, Norman D, Newton TD. Pituitary adenoma : high-resolution MR imaging at 1.5T. *Radiology* 1986 ; 161 : 761-765
2. Kulkarni MV, Lee KF, McArdle CB, Yeakley JW, Haar FL. 1.5-T MR imaging of pituitary microadenomas : technical considerations and CT correlation. *AJNR* 1988 ; 9 : 5-11
3. Davis WL, LEE JL, King BD, Harnsberger HR. Dynamic contast-enhanced MR imaging of the pituitary gland with fast spin-echo technique. *J Magn Reson Imaging* 1994 ; 4 : 509-511
4. Nakamura T, Schorner W, Bitter RC, Felix R. The value of paramagnetic contrast agent gadolinium-DTPA in the diagnosis of pituitary adenomas. *Neuroradiology* 1988 ; 30 : 481-486
5. Steiner E, Imhof H, Knosp E. Gd-DTPA enhanced high resolution MR imaging of pituitary adenomas. *RadioGraphics* 1989 ; 9 :587-598
6. Newton DR, Dillon WP, Norman D, Newton TH, Wilson CB. Gd-DTPA-enhanced MR imaging of pituitary adenomas. *AJNR* 1989 ; 10 : 949-954
7. Peck WW, Dillon WP, Norman D, Newton TH, Wilson CB. High-resolution MR imaging of microadenomas at 1.5 T: experience with cushing disease. *AJNR* 1988 ; 9 : 1085-1091
8. Elster AD. Modern imaging of the pituitary. *Radiology* 1993 ; 187 : 1-14
9. Jobnsen DE, Woodruff WW, Allen IR, Cera PJ, Funkbouser GR, Coleman LI. MR imaging of the sellar and juxtasellar regions. *RadioGraphics* 1991 ; 11 : 727-758 11
10. Snow RB, Johnson CE, Morgello S, Lavyne MH, Patterson RH. Is magnetic resonance imaging useful in guiding the operative approach to large pituitary tumor? *Neurosurgery* 1990 ; 26 : 801-803
11. Johnson MR, Hoare RD, Cox T. The evaluation of patients with a suspected pituitary microadenoma: computer tomography compared to magnetic resonance imaging. *Clin Endocrinol* 1992 ; 36 : 335-338
12. Davis PC, Gokhale KA, Joseph GJ, Peterman SB. Pituitary adenoma: correlation of half-dose gadolinium-enhanced MR imaging with surgical findings in 26 patients. *Radiology* 1991 ; 180 : 779-784
13. Weissbuch SS. Explanation and implications of MR signal changes within pituitary adenomas after bromocriptine therapy. *AJNR* 1986 ; 7 : 214-216
14. Elster AD. Sellar susceptibility artifact: theory and implications. *AJNR* 1993 ; 14 : 129-136
15. Teramoto A, Hirakawa K, Sanno N, Osamura Y. Incidental pituitary lesions in 1,000 unselected autopsy specimens. *Radiology* 1994 ; 193 : 161-164
16. Reincke M, Allolio B, Saeger W, Menzel J, Winkelmann W. The ‘incidentaloma’of the pituitary gland is neurosurgery required? *JAMA* 1990 ; 263 : 2772-2776
17. 한동복, 이호규, 김창진등. 라트케열개낭종의자기공명영상소견. *대한방사선의학회지* 1997 ; 37 : 985-990

J Korean Radiol Soc 1999;40:639-644

Diagnosis of Pituitary Microadenoma : Significance of T2-Weighted MR Image[1]

Won Kyun Ra, M.D., Yul Lee, M.D., Eun Young Ko, M.D., Kyung Won Lee, M.D., Ik Yang, M.D., Soo Young Chung, M.D., Jeong Won Shim, M.D.[2]

[1]*Department of Radiology, Kangnam Sacred Heart Hospital, Hallym University*
[2]*Department of Pathology, Kangnam Sacred Heart Hospital, Hallym University*

Purpose : To evaluate the significance of T2-weighted MR imaging(T2WI) in the diagnosis of pituitary microadenoma.

Material and Methods : We retrospectively evaluated the MR imaging findings of 30 cases of pituitary microadenoma. Diagnosis was made on the basis of surgery, serum hormonal level, and the presence of mass lesion on MR (T1WI and T2WI), and conventional as well as dynamic contrast enhanced T1WI images were obtained. In each MR sequence, signal intensity and detectability of the tumor were evaluated. We also determined whether diagnosis was possible on both T1WI and T2WI. In eight cases, histopathologic findings (cellularity, fibrosis, and cystic change) were correlated with T2 signal intensity of the tumor.

Results : T2WI, T1WI, and dynamic and conventional enhanced T1WI detected the tumor in 21 cases (70%), 21 cases (70%), 28 cases (93.3%), and 22 cases (73.3%), respectively. On T2WI, pituitary microadenomas showed a high signal in 18 cases (60%), an iso-signal in nine (30%), and a low signal in three (10%) compared with normal pituitary gland. In 20 cases (66.7%), diagnosis of pituitary microadenoma was possible on both T1WI and T2WI, but in one case, the tumor was detected only on T2WI. Three cases with fibrosis, as seen on histopathologic examination showed an iso or low signal on T2WI.

Conclusion : T2WI is useful in the diagnosis of pituitary microadenoma Decreased signal intensity on T2WI may suggest fibrosis.

Index words : Pituitary, MR
Pituitary, neoplasms

Address reprint requests to : Won Kyun Ra, M.D., Department of Radiology, Kangnam Sacred Heart Hospital
#948-1, Daelim1-Dong, Yongdeungpo-ku, Seoul 150-071, Korea
Tel. 82-2-829-5241 Fax. 82-2-832-1845