

자연 분리된 특발망막앞막의 임상양상

The Clinical Characteristics of Spontaneous Separated Idiopathic Epiretinal Membrane

강동현 · 이석현

Dong Hyun Kang, MD, Seok Hyun Lee, MD

건양대학교 의과대학 김안과병원 안과학교실

Department of Ophthalmology, Kim's Eye Hospital, Konyang University College of Medicine, Seoul, Korea

Purpose: To investigate the clinical characteristics of spontaneous separation of idiopathic epiretinal membrane (ERM) patients without any surgical treatment.

Methods: Retrospective medical records analysis was performed for patients with spontaneous separation of the idiopathic ERM without treatment. The patients' age, average time until ERM separation, best-corrected visual acuity (BCVA), refractive error, intraocular pressure (IOP), optical coherence tomography (OCT) data, central macular thickness (CMT), and the presence of posterior vitreous detachment (PVD) were evaluated and recorded.

Results: Twenty-two eyes of 22 patients were included in the study. The mean age of patients was 52.0 ± 8.6 years, and the average time until ERM separation was 14.1 ± 16.2 months. The average BCVA (logMAR) was 0.12 ± 0.12 before separation and improved ($p = 0.032$) to 0.07 ± 0.08 after separation. The average CMT before separation was $386.1 \pm 63.2 \mu\text{m}$, after separation, the average CMT decreased ($p < 0.001$) to $299.1 \pm 46.7 \mu\text{m}$. The differences in IOP and refractive error before and after ERM separation were not statistically significant. Not all patients experienced PVD before ERM separation, however, they all showed PVD after the separation.

Conclusions: ERM patients of a relatively young age and without PVD showed spontaneous separation of the ERM and improved visual acuity with PVD, which suggests that ERM could be improved through conservative observation without surgery. J Korean Ophthalmol Soc 2019;60(12):1216-1222

Keywords: Epiretinal membrane, Foveal thickness, Optical coherence tomography, Spontaneous separation, Visual acuity

망막앞막은 망막의 내경계막에서 망막색소상피세포, 교세포 등의 세포 증식으로 무혈관성 세포막이 생기는 질병이다. 특발망막앞막은 50대 이상에서 잘 생기고 나이와 함께 발생률이 증가하며 그 유병률은 2.2-11.8% 정도로 보고

된다.¹⁻⁴ 특히 The Blue Mountains Eye Study를 보면 한 눈에 망막앞막이 있을 경우 13.5%에서 5년 이내 반대편 눈에 망막앞막이 발생한다고 보고되어 있다.⁴ 이차성 망막앞막은 안구 내 수술, 포도막염, 망막혈관폐쇄질환, 당뇨망막병증, 안구 외상 등의 기존의 안구질환으로 발생하는 것으로 특발성과는 발생기전이 다르다고 알려져 있으나 임상양상은 비슷하다.⁵ 망막앞막의 임상양상은 증상이 없는 경우가 대다수이나 섬유막 증식으로 인하여 황반부의 구조적 변화가 일어나면 시력저하, 변시증, 단안복시 등이 나타난다.¹⁻⁶

망막앞막의 치료는 유리체절제술과 망막앞막제거술을 시행하는 수술적 치료 외에는 없다고 봐도 무방할 정도다.

■ Received: 2019. 7. 12. ■ Revised: 2019. 8. 12.

■ Accepted: 2019. 11. 29.

■ Address reprint requests to Seok Hyun Lee, MD
Kim's Eye Hospital, #136 Yeongsin-ro, Youngdeungpo-gu,
Seoul 07301, Korea
Tel: 82-2-2639-7667, Fax: 82-2-2639-6359
E-mail: seokhyuny@daum.net

* Conflicts of Interest: The authors have no conflicts to disclose.

© 2019 The Korean Ophthalmological Society

This is an Open Access article distributed under the terms of the Creative Commons Attribution Non-Commercial License (<http://creativecommons.org/licenses/by-nc/3.0/>) which permits unrestricted non-commercial use, distribution, and reproduction in any medium, provided the original work is properly cited.

수술의 적응증이 아닌 경우 경과 관찰하며 망막앞막의 진행 및 악화 여부, 이로 인한 증상 및 소견 변화를 살펴보게 되는데, 경과 관찰 중 망막앞막이 자연 분리되는 경우가 있다. 망막앞막의 자연 분리는 수술 없는 호전이라는 좋은 결과를 가져오기 때문에 이에 대한 연구는 반드시 필요하다.

하지만 자연 분리된 망막앞막에 대한 이전 연구를 보면 스타가르트병,⁷ 독소플라즈마맥락망막염⁸으로 인한 이차성 망막앞막 및 특발망막앞막의 보고들이 있으나 대다수 증례 보고이다.⁹⁻¹³ 본 연구에서는 보다 많은 자연 분리된 특발망막앞막환자들의 분리 전과 후에 대한 빛간섭단층촬영 결과를 포함한 임상양상을 비교하고 의미를 알아보고자 한다.

대상과 방법

본 연구는 후향적 연구로 진행되었으며, 헬싱키선언을 준수하고 Institutional Review Board (IRB) 승인을 획득하였다(승인 번호: KIM's Eye Hospital-IRB 2019-06-001). 2015년 3월부터 2018년 10월까지 본 병원에 방문한 환자를 대상으로 전자 의무기록에서 '자연 분리', 'spontaneous detach', 혹은 'spontaneous separation'의 진단명, 혹은 메모를 검색하였다. 검색 후 망막앞막 환자들을 분류하였다.

망막앞막환자들 중 이전에 안구 내 수술을 받은 병력이 있거나, 당뇨망막병증, 망막혈관폐쇄, 망막열공, 망막박리, 염증질환 등의 망막질환을 진단받거나 치료를 받은 환자, 외상이 있던 환자 등 이차성 망막앞막이 가능한 환자는 배제하였다. 굴절교정수술을 받은 환자는 안구 내 수술이 아니기 때문에 연구에 포함시켰다. 연구에 포함된 환자들의 진단 당시 연령, 성별, 고혈압과 당뇨의 유무, 과거 수술력을 확인하였다.

망막앞막의 진단 및 자연분리는 빛간섭단층촬영 결과로 확인하였으며, 뒤유리체막박리의 여부 및 중심망막두께 역시 빛간섭단층촬영을 가지고 분석하였다. 영상 분석은 1명의 검사자(S.H.L.)가 시행하였다. 망막앞막의 진단은 안저촬영에서 셀로판 황반반사가 관찰되고, 빛간섭단층촬영상

내경계막에 반사도가 높은 막과 함께 망막의 두께가 증가하는 경우를 기준으로 하였다. 망막앞막의 자연 분리는 빛간섭단층촬영에서 이전에 존재하였던 망막앞막의 상, 하, 이, 비측부 4부분 중 2부분 이상에서 보이지 않으면서 중심외를 포함하여 망막에서 분리된 경우로 하였다(Fig. 1). 뒤유리체막박리 여부는 빛간섭단층촬영에서 뒤유리체막이 보이며 유리체로 인한 음영이 사라지는 경우로 확인하였다. 빛간섭단층촬영은 2대의 기기(Spectralis™, Heidelberg Engineering, Dossenheim, Germany; RS 3000™, Nidek Co., Ltd., Tokyo, Japan) 중 하나를 이용하여 시행되었다. Cho and Hwang¹⁴의 연구 결과에서 앞의 2종류의 빛간섭단층촬영기기로 측정된 중심망막두께의 의미 있는 차이가 없기 때문에 특별한 보정은 하지 않았다. 망막앞막의 자연 분리 전후의 최대교정시력, 안압, 굴절력, 중심망막두께를 비교하였다. 최대교정시력은 스넬렌시력표로 측정하였으나 통계학적 분석을 위해서 logMAR 시력으로 변환하여 분석하였다. 안압은 공기안압계, 굴절력은 자동굴절검사기를 이용하였으며, 중심망막두께는 빛간섭단층촬영 결과에서 중심부 1 mm의 central subfield macular thickness를 가지고 측정하였다.

수치는 평균 ± 표준편차로 표현하였으며 소수점은 반올림하여 사용하였다. 통계학적 분석은 SPSS version 18.0 (SPSS Inc., Chicago, IL, USA)를 이용하였으며, 자연 분리 전후의 측정값 비교에는 Wilcoxon 부호순위 검정을 사용하였다. p 값이 0.05 미만인 경우를 통계학적으로 의미가 있는 것으로 정의하였다.

결 과

특발망막앞막으로 확인된 22명(22안)을 대상으로 결과를 분석하였다. 남자 10명, 여자 12명이었으며, 진단 시 나이는 32세에서 65세로 평균 52.0 ± 8.6 세였다. 총 22명의 환자 중 1명에서 당뇨, 2명에서 고혈압, 1명에서 당뇨와 고혈

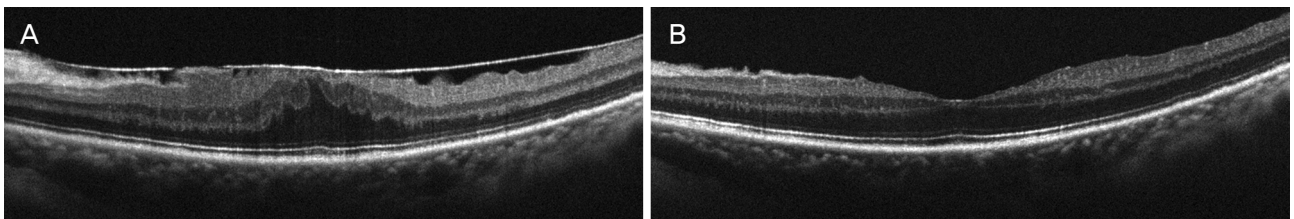


Figure 1. Optical coherence tomography images of macula with epiretinal membrane (A), and after spontaneous separation of epiretinal membrane in same eye (B). The central macular thickness decreased from 491 μ m to 297 μ m, and the patient's visual acuity (logMAR) was improved from 0.4 to 0.05. logMAR = logarithm of minimal angle of resolution.

압으로 치료를 받고 있었으나 4명 모두 당뇨와 고혈압으로 인한 망막의 변화는 없었다. 이전에 굴절교정수술을 받은 환자는 총 4명이 있었으나, 경과 관찰 중 굴절교정수술을 받은 환자는 없어 망막앞막의 자연 분리 전후 비교에는 문제가 없었다. 진단 당시 무수정체 혹은 위수정체를 가진 환자는 없었으며, 경과 관찰 중에 백내장수술을 받은 환자는 없었다(Table 1). 진단 시부터 망막앞막이 자연 분리되고 처음 진료를 할 때까지의 기간은 평균 14.1 ± 16.2 개월이었으며 자연 분리될 당시 환자의 평균 나이는 53.4 ± 8.6 세였다.

진단 시 평균 logMAR 시력은 0.09 ± 0.11 , 자연 분리 전 진료 시 평균 logMAR 시력은 0.12 ± 0.12 , 자연 분리 후 평균 logMAR 시력은 0.07 ± 0.08 이었다. 망막앞막의 자연 분리 전 마지막 외래 진료까지 초진보다 시력이 저하된 환자는 총 4명(18%)이었으며 평균적으로도 악화되는 경향이 있으나 통계학적으로 의미는 없었다($p=0.059$). 시력저하된 4안 중 3안은 스넬렌시력표상 0.1씩 저하되었으나 1안은 1.0에서 0.4로 저하되었다. 이 4안 중 3안은 자연 분리 후 시력이 초진 시보다 같거나 좋게 호전되었으며, 0.4로 저하된 환자도 0.5로 호전되었다. 자연 분리 직전보다 후에 시력이 저하된 환자는 2명이었는데 2안 모두 스넬렌시력표상 0.1만 저하되었다. 망막앞막의 자연 분리 후 직전보다 시력이 호전된 환자는 7명(32%)이었다. 스넬렌시력표상 0.1에서 최대 0.5까지의 호전을 보였으며, 자연 분리 전후 logMAR 시력의 평균 차이는 -0.05 ± 0.11 로 시력의 유의한 향상이 관찰되었다($p=0.032$) (Table 2).

Table 1. Baseline characteristics of patients (n = 22)

Characteristic	Value
Age at first visit (years)	52.0 ± 8.6
Sex	
Male	10 (45.5)
Female	12 (54.4)
Hypertension	3 (13.6)
Diabetes mellitus	2 (9.1)
Lens state	
Crystalline lens	22 (100)
Pseudophakia or aphakia	0

Values are presented as mean \pm standard deviation or number (%).

진단 시 평균 안압은 14.4 ± 2.8 mmHg였으며, 자연 분리 후 평균 안압은 13.9 ± 2.2 mmHg로 0.5 ± 2.8 mmHg만큼 줄어들었으나 통계학적으로 유의한 차이는 보이지 않았다($p=0.291$). 또한 진단 시 평균 구면렌즈 대응치는 -1.76 ± 3.05 디옵터였으며, 자연 분리 후에는 평균 -1.92 ± 2.94 디옵터로 0.17 ± 1.13 디옵터의 근시성 변화가 있었으나 역시 통계학적으로 유의한 차이는 보이지 않았다($p=0.924$).

초진 시 평균 중심망막두께는 388.6 ± 60.1 μ m였고, 자연 분리 후 평균은 299.1 ± 46.7 μ m로 측정되었다. 평균 84.4 ± 42.7 μ m의 중심망막두께의 감소가 나타났으며, 이는 통계학적으로 유의한 차이를 보였다($p<0.001$). 초진 시와 자연 분리 전 마지막 외래 방문 시 중심망막두께(386.1 ± 63.2 μ m)의 차이는 통계학적으로 유의한 차이가 없었다($p=0.753$) (Table 2).

빛간섭단층촬영으로 판단한 뒤유리체막박리의 경우 진단 당시 20안에서 박리가 보이지 않았으며, 2안에서는 일부분 박리가 관찰되었다. 망막앞막이 자연 분리된 이후 촬영한 빛간섭단층촬영에서는 22안 모두 완전한 뒤유리체막

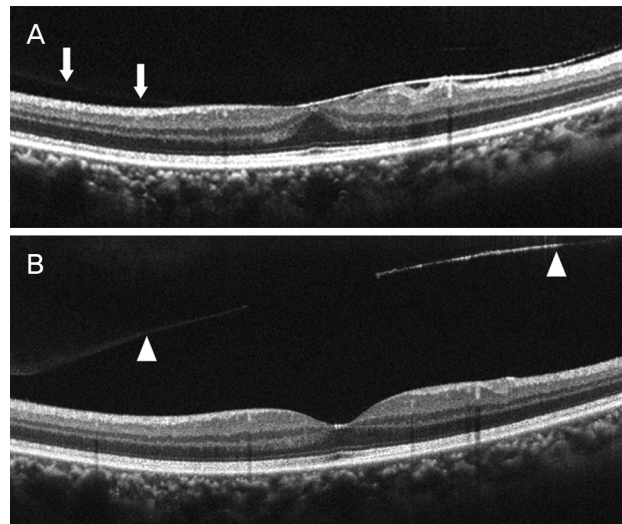


Figure 2. Optical coherence tomography images of macula with posterior vitreous adhesion (arrows) and epiretinal membrane (A), and posterior vitreous detachment (arrowheads) with spontaneous separated epiretinal membrane (B). The central macular thickness decreased from 337 μ m to 275 μ m.

Table 2. BCVA and CMT at first visit, before spontaneous separation, and after spontaneous separation

Variable	First visit	Before separation	After separation
BCVA (logMAR)	0.09 ± 0.11	0.12 ± 0.12 ($p = 0.059$)	0.07 ± 0.08 ($p = 0.032$)
CMT (μ m)	388.6 ± 60.1	386.1 ± 63.2 ($p = 0.753$)	299.1 ± 46.7 ($p < 0.001$)

Values are presented as mean \pm standard deviation.

BCVA = best corrected visual acuity; CMT = central macular thickness; logMAR = logarithm of minimal angle of resolution.

박리의 소견을 관찰하였다(Fig. 2). 안저촬영에서 자연 분리된 망막앞막이 관찰되는 경우가 있었으며(Fig. 3), 이로 인하여 환자들이 비문증으로 인한 불편함을 호소하기도 하였지만, 전자의무기록에 이와 관련된 사항이 모두 적혀있는 것은 아니라서 결과로 도출할 수는 없었다.

고 찰

본 연구에 포함된 환자의 진단 당시 평균 나이는 52세, 자연 분리 당시의 평균 나이는 53세로 다른 연구에서보다 비교적 젊은 나이의 환자들로 생각해볼 수 있다. 이러한 경우 치료의 방법을 결정하는 것은 매우 중요하다. 망막앞막은 진행하는 경우가 30%가 되지 않으며, 대다수 시력도 안정적으로 유지되는 것으로 보고되어 있다.^{3,4} 또한 망막앞막의 수술적 치료에 대한 결과는 시력호전이 있었다는 보고가 많지만 시력개선이 큰 경우는 수술 전 나쁜 시력을 가진 환자에서 잘 나타나며, 수술 전 좋은 시력을 가진 환자의 경우 수술 후 시력이 25%에서 해부학적 결과와 상관없이 시력저하가 나타나는 경우도 있다.^{15,16} 이렇듯 망막앞막 환자에서 수술적 치료를 결정하는 것은 쉽지 않으며, 환자의 나이, 성격, 시력저하의 정도, 망막앞막의 진행 정도, 다른 안구질환과의 연관성 등 많은 것을 고려해야 한다.

망막앞막의 자연 분리는 이러한 수술적 치료의 고민을

덜어주게 된다. Mansour et al¹⁷은 망막앞막의 자연 분리는 3가지 이론으로 가능하다고 보고하였다. 대다수 성인에서는 뒤유리체막박리로 인하여 망막앞막이 분리되고, 어린 환자에서는 망막앞막이 성숙되지 않았을 때 수축되는 힘으로 주변부에서 중심부로 분리되며, 마지막으로 중심부의 망막앞막이 찢어지면서 주변부로 분리될 수 있다고 했다. 또한 Yang et al¹⁸은 뒤유리체막박리와 동반되는 망막앞막의 자연 분리는 망막의 수직으로 힘이 발생되며, 뒤유리체막박리가 동반되지 않을 경우 초기에는 망막의 수평으로, 후기에는 수직으로 힘이 발생된다고 하여 이전의 발표와 비슷한 결론을 내었다.

하지만 일반적으로 망막앞막 환자에서 뒤유리체막박리는 동반되는 것으로 알려져 있다. 이전의 보고들 역시 80-90% 정도 뒤유리체막박리가 동반되어 있다고 보고하였다.^{18,19} 망막앞막의 발생기전 자체가 뒤유리체막박리로 인한 망막의 결손을 통해 내경계막에 생기는 것으로 알려져 있다. 하지만 Chung et al¹⁹은 뒤유리체막박리 없이 나타나는 망막앞막은 뒤유리체막과 내경계막 사이에서 시작되고 내경계막 위쪽 보다는 뒤유리체막 자체에 발생한다고 이야기 하였다. 이를 근거로 망막앞막수술 시 뒤유리체막박리를 유도할 때 망막앞막이 같이 떨어지는 현상을 관찰하는 경우가 있었다고 하였는데, 본 저자 역시 같은 상황을 경험한 적이 있다. 본 연구에서는 22안 모두 뒤유리체막박리가

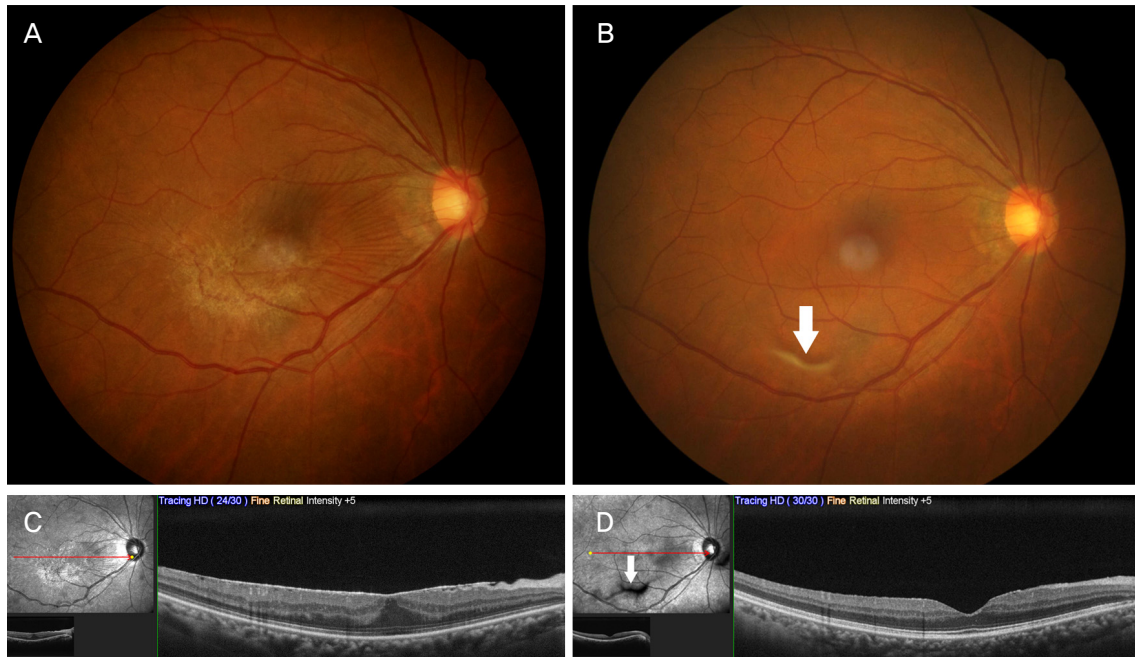


Figure 3. Fundus photograph (A, B) and opticalcoherence tomography images (C, D). Epiretinal membrane was shown at baseline images (A, C), and large floater (arrows) appeared after spontaneous separation of epiretinal membrane (B, D). The central macular thickness decreased from 401 μ m to 298 μ m.

완전하게 일어난 환자가 없었으며, 망막앞막의 자연 분리 후 모든 환자에서 뒤유리체막박리 소견을 관찰할 수 있었는데, 이전의 연구들과 같이 뒤유리체막박리 없이 나타나는 망막앞막은 그렇지 않은 망막앞막과 다른 기전으로 발생하며, 뒤유리체막박리가 망막앞막의 자연 분리에 중요한 역할을 한다는 것을 뒷받침한다고 볼 수 있다.

뒤유리체막박리에 의한 망막앞막의 자연 분리로 인하여 본 연구에서는 7안(32%)에서 시력호전을 보였다. Nomoto et al²⁰의 연구에서는 5명 중 3명, Meyer et al²¹의 연구에서는 6명 모두 시력호전을 보인다고 하였다. 본 연구에서 다른 연구에 비해 시력호전이 적게 일어나는 것처럼 보일 수도 있으나 이 연구들은 적은 수의 환자를 대상으로 하였으며, 본 연구에서는 시력 변화가 없는 환자를 포함하면 2안(9%)에서만 시력저하를 보였고, 이도 스넬렌시력표상 0.1 이하만 있었을 뿐이므로 망막앞막의 자연분리로 인한 시력저하를 보이는 경우는 드물다고 볼 수 있다. Yang et al¹⁸은 망막앞막의 자연 분리로 0.08 logMAR 시력호전을 보고하였는데, 본 연구에서는 0.05 logMAR 시력호전을 보였으므로 이전 보고와 비슷하다고 생각할 수 있다.

본 연구에서 망막앞막 자연 분리 후 평균 중심망막두께는 $299.1 \pm 46.7 \mu\text{m}$ 로 측정되었다. 망막앞막으로 두꺼워진 망막이 자연 분리되면서 정상 망막중심오목의 형태가 되었으니 두께가 줄어드는 것은 자연스러운 결과이다. von Hanno et al²²에 따르면 본 연구 대상의 평균 나이(52세)와 비슷한 나이대인 50-55세 아시아인의 평균 중심망막두께는 $259.6 \mu\text{m}$ 인데 이번 연구 결과가 조금 더 두꺼운 것은 자연 분리 후에도 망막의 모습이 완전히 정상화되지는 못하거나, 남아있는 망막앞막의 영향으로 생각해볼 수 있다. 하지만 일반적으로 망막부종을 나타내는 중심망막두께 $300 \mu\text{m}$ 보다는 적은 것을 보면 거의 정상 수치와 가깝다고 생각해볼 수 있다.

또한 자연 분리 후 중심망막두께가 평균 $84.4 \pm 42.7 \mu\text{m}$ 감소하였는데 이로 인하여 구면렌즈 대응치에 변화가 가능하다고 생각된다. 앞서 이야기한 것처럼 망막앞막의 자연 분리 전과 후 평균 구면렌즈 대응치는 -1.76 ± 3.05 디옵터와 -1.92 ± 2.94 디옵터로 0.17 ± 1.13 디옵터만큼의 근시성 변화를 보였다. 안타깝게도 본 연구는 후향적 연구로서 안축장 길이를 측정한 환자가 거의 없어서 안축장을 같이 비교해볼 수는 없지만, 평균 중심망막두께의 감소만큼 안축장이 길어졌다고 가정하면 근시성 변화가 가능하다. Kim et al²³는 망막앞막과 백내장을 같이 수술했을 때 -0.27 디옵터를 목표로 수술을 시행하였지만 실제로는 수술 후 -0.57 디옵터로 측정될 정도로 망막앞막제거술 후에는 근시성 변화가 나타난다고 하였다. 이번 연구에서 수술만큼 근시성 변

화가 크지 않고 통계학적으로 의미가 없는 것은 수술 시에는 내경계막을 전부 제거하였다고 하였으며, 자연 분리된 상태에서는 남아있는 망막앞막이 두께 측정에 영향을 주었을 것이라 생각해볼 수 있다.

본 연구의 제한점으로는 첫째, 후향적 연구로 전자의무기록에 의존했다는 점이다. 진단명에 ‘자연 분리’라고 작성된 환자만을 대상으로 했기 때문에 포함되지 않은 환자들이 있을 수 있다. 따라서 전체적인 환자의 특성과 본 연구의 결과가 조금의 차이를 보일 수 있다. 두 번째는 포함된 환자 수가 전체를 대표할 정도는 아닌 것이다. 하지만 비록 비모수 통계를 이용했다 하더라도 망막앞막이 자연 분리되는 환자의 수가 5% 이하들로 보고되어 있기 때문에 더 많은 환자를 모으는 것은 쉽지 않을 것으로 생각된다. 이러한 제한점이 있지만 이번 연구는 특발망막앞막이 자연 분리된 환자들을 대상으로 한 국내 연구 중 가장 많은 환자를 대상으로 한 연구이며, 여러 임상양상의 통계적 비교를 같이 보고하였다는 점에서 그 의의를 찾아볼 수 있다.

이번 연구를 실제 진료에서 이용하려면 뒤유리체막박리가 언제 나타나는지 아는 것이 환자들을 수술적 치료 없이 경과 관찰하기로 결정하는 데 가장 중요할 것이다. 본 연구에서는 경과 관찰의 기간은 평균 14개월 정도이며, 자연 분리 시점의 평균 나이는 53세였다. 정확한 뒤유리체막박리의 시점을 아는 것은 불가능하다고 생각되나 Yonemoto et al²⁴은 55-60세에 가장 많이 나타난다고 하였고, 본 연구와 비슷하므로 이를 기준으로 삼아도 무방할 것이다. 이를 바탕으로 60세 이하의 비교적 젊은 나이에서 뒤유리체막박리가 동반되지 않은 망막앞막환자에서 시력이 유지되며 증상의 악화가 없는 경우 경과 관찰 중에 뒤유리체막박리와 함께 망막앞막이 자연 분리되어 시력호전과 중심망막두께의 감소가 나타날 수 있다. 그러므로 망막앞막의 치료로 빠른 수술만 고려할 것이 아니라 환자의 상태를 감안하여 정기적인 경과 관찰도 중요한 선택이 될 수 있다는 점은 보여준다.

REFERENCES

- 1) Kim SH, Song SJ, Bae JH. The incidence and risk factors of epiretinal membrane in a screened Korean population. J Korean Ophthalmol Soc 2018;59:922-9.
- 2) Hwang DJ, Na KI, Kwon SI, Park IW. Long-term changes in visual acuity and foveal thickness after vitrectomy for idiopathic epiretinal membrane. J Korean Ophthalmol Soc 2012;53:434-9.
- 3) Byon IS, Pak GY, Kwon HJ, et al. Natural history of idiopathic epiretinal membrane in eyes with good vision assessed by spectral-domain optical coherence tomography. Ophthalmologica 2015;234: 91-100.

- 4) Fraser-Bell, Guzowski M, Rochtchina E, et al. Five-year cumulative incidence and progression of epiretinal membranes: the Blue Mountains Eye Study. *Ophthalmology* 2003;110:34-40.
- 5) Lee CH, Kweon EY, Cho NC, Kim WJ. Analysis of leading diseases causing epiretinal membrane and comparison of prognosis after epiretinal membrane peeling. *J Korean Ophthalmol Soc* 2015;56:1586-90.
- 6) Kwon JM, Lee JH, Kim KH, et al. Reproliferation of idiopathic epiretinal membrane after spontaneous separation. *J Korean Ophthalmol Soc* 2016;57:682-5.
- 7) Cakir M, Cekiç O, Bayraktar S, Yilmaz OF. Spontaneous separation of epiretinal membrane in a child with Stargardt macular dystrophy. *J AAPOS* 2007;11:618-9.
- 8) Gupta A, Gopal L, Biswas J. Spontaneous separation of inflammatory epiretinal membrane in a patient with toxoplasmic retinochoroiditis. *Oman J Ophthalmol* 2012;5:64-5.
- 9) Greven CM, Slusher MM, Weaver RG. Epiretinal membrane release and posterior vitreous detachment. *Ophthalmology* 1988;95:902-5.
- 10) Sachdev N, Gupta V, Gupta A, Singh R. Spontaneous separation of idiopathic epiretinal membrane in a young patient. *Int Ophthalmol* 2008;28:301-2.
- 11) Lim YC, Au Eong DT, Wagle AM, Au Eong KG. Spontaneous separation of epiretinal membrane: a report of three cases. *Clin Exp Optom* 2018;101:299-301.
- 12) Andreev AN, Bushuev AV, Svetozarskiy SN. A case of secondary epiretinal membrane spontaneous release. *Case Rep Ophthalmol Med* 2016;2016:4925763.
- 13) Noh JH, Kim HA, Park TK, Ohn YH. Spontaneous separation of idiopathic epiretinal membrane in an elderly patient. *J Korean Ophthalmol Soc* 2014;55:459-64.
- 14) Cho SY, Hwang YH. Comparison of macular retinal thickness among four optical coherence tomography devices in healthy young subjects. *J Korean Ophthalmol Soc* 2019;60:434-9.
- 15) Kim SI, Park SW, Byon IS, Lee JE. Surgical outcomes of idiopathic epiretinal membrane with good visual acuity. *J Korean Ophthalmol Soc* 2014;55:686-92.
- 16) Banach MJ, Hassan TS, Cox MS, et al. Clinical course and surgical treatment of macular epiretinal membranes in young subjects. *Ophthalmology* 2001;108:23-6.
- 17) Mansour AM, Mansour HA, Arevalo JF. Spontaneous release of epiretinal membrane in a young weight-lifting athlete by presumed central rupture and centrifugal pull. *Clin Ophthalmol* 2014;8:2243-50.
- 18) Yang HS, Hong JW, Kim YJ, et al. Characteristics of spontaneous idiopathic epiretinal membrane separation in spectral domain optical coherence tomography. *Retina* 2014;34:2079-87.
- 19) Chung SE, Lee JH, Kang SW, et al. Characteristics of epiretinal membranes according to the presence or absence of posterior vitreous detachment. *Eye (Lond)* 2011;25:1341-6.
- 20) Nomoto H, Matsumoto C, Arimura E, et al. Quantification of changes in metamorphopsia and retinal contraction in eyes with spontaneous separation of idiopathic epiretinal membrane. *Eye (Lond)* 2013;27:924-30.
- 21) Meyer CH, Rodrigues EB, Mennel S, et al. Spontaneous separation of epiretinal membrane in young subjects: personal observations and review of the literature. *Graefes Arch Clin Exp Ophthalmol* 2004;242:977-85.
- 22) von Hanno T, Lade AC, Mathiesen EB, et al. Macular thickness in healthy eyes of adults (N = 4508) and relation to sex, age and refraction: the Tromsø Eye Study (2007-2008). *Acta Ophthalmol* 2017;95:262-9.
- 23) Kim M, Kim HE, Lee DH, et al. Intraocular lens power estimation in combined phacoemulsification and pars plana vitrectomy in eyes with epiretinal membranes: a case-control study. *Yonsei Med J* 2015;56:805-11.
- 24) Yonemoto J, Noda Y, Masuhara N, Ohno S. Age of onset of posterior vitreous detachment. *Curr Opin Ophthalmol* 1996;7:73-6.

= 국문초록 =

자연 분리된 특발망막앞막의 임상양상

목적: 수술적 치료 없이 자연 분리된 망막앞막환자들의 빛간섭단층촬영을 포함한 임상양상을 알아보고 의미를 확인하고자 한다.

대상과 방법: 특별한 치료 없이 자연 분리된 특발망막앞막환자를 대상으로 후향적 의무기록 분석을 시행하였다. 진단 시부터 자연 분리된 시점에서 환자들의 나이, 경과된 기간, 시력, 굴절력과 함께 빛간섭단층촬영을 이용하여 중심망막두께, 뒤유리체막박리 유무를 조사하였다.

결과: 총 22안(22명)을 대상으로 연구를 시행하였다. 진단 시 평균 나이는 52.0 ± 8.6 세였으며 자연 분리 후 처음 진료까지 기간은 평균 14.1 ± 16.2 개월이었다. 분리 전의 평균 logMAR 시력과 중심망막두께는 0.12 ± 0.12 , $386.1 \pm 63.2 \mu\text{m}$ 였고, 자연 분리 후에는 0.07 ± 0.08 , $299.1 \pm 46.7 \mu\text{m}$ 로 모두 유의하게 시력호전과 중심망막두께의 감소를 보였다($p=0.032$, $p<0.001$). 자연 분리 전과 후의 안압과 굴절력에는 유의한 차이가 없었으며, 모든 환자에서 자연 분리 전에는 뒤유리체막박리가 없었으나 분리 후 뒤유리체막박리 소견이 관찰되었다.

결론: 뒤유리체막박리가 없는 비교적 젊은 나이의 망막앞막환자는 뒤유리체막박리와 함께 망막앞막의 자연분리 및 시력호전이 나타났는데, 이 같은 결과는 망막앞막환자에서 수술이 아닌 경과 관찰 중에 호전이 가능하다는 점을 보여준다.

〈대한안과학회지 2019;60(12):1216-1222〉

강동현 / Dong Hyun Kang

건양대학교 의과대학 김안과병원 안과학교실
Department of Ophthalmology,
Kim's Eye Hospital,
Konyang University College of Medicine

