

한국인에서 자궁 내 성장지연 신생아의 망막출혈 빈도

Retinal Hemorrhage Incidence of Newborn with Intra-uterine Growth Retardation in Korea

주진호 · 김영균

Jin-Ho Joo, MD, Young-Gyoon Kim, MD, PhD

경희대학교 의학전문대학원 강동경희대학교병원 안과학교실

Department of Ophthalmology, Kyung Hee University Hospital at Gangdong, Kyung Hee University School of Medicine, Seoul, Korea

Purpose: We report 3 cases of patients with retinal hemorrhage among 27 newborns with intrauterine growth retardation.

Case summary: Twenty-seven newborns with intrauterine growth retardation were examined using the indirect ophthalmoscope for confirming retinal hemorrhage which was observed in 3 patients. The mean gestational age and birth weight (g) of the 3 patients were 37⁺⁶ weeks and 2,086.7 g, respectively. Among the 3 newborns, 1 patient's mother had oligohydramnios. Two patients were delivered vaginally and 1 by cesarean section. All 3 patients had no birth trauma and the retinal hemorrhage was resolved within 2 weeks after the first eye examination.

Conclusions: We observed 3 cases with retinal hemorrhage in neonates with intrauterine growth retardation which improved within 2 weeks.

J Korean Ophthalmol Soc 2017;58(1):113-116

Keywords: Intra-uterine growth retardation (IUGR), Neonate, Retinal Hemorrhage

정상 분만으로 태어난 정상 신생아에서 4명 중에 1명은 출생과 관련하여 망막출혈이 발생한다.¹ 분만용 기구나, 흡입기를 사용하는 경우에는 망막출혈이 발생하는 비율이 더 증가하게 된다.¹ 이렇게 발생한 신생아의 망막출혈은 단안 보다는 주로 양안으로 발생하며, 망막의 후극부에 주로 나타난다.¹ 대개는 10일 이내에 사라지게 되지만, 아주 드물게 6주가 지나도 유지되는 경우도 있다.¹ 제왕 절개를 시행한 신생아에서 망막출혈 발생률이 더 낮고, 신생아의 두개 혈종이 있는 경우 더 증가하는 것으로 알려져 있다.² 우리

나라에서도 1980년 Kim et al³은 정상 신생아에서 망막출혈은 19.1%에서 관찰되었고, 55% 이상에서 양측으로 발생하였으며, 흡인분만 시 발생 빈도가 증가하며, 3주 내에는 대부분 흡수된 것으로 발표하였다. 최근 광각 디지털 영상장치를 이용한 정상 신생아의 안과 선별 검사에서 27.89%의 신생아에서 망막출혈이 발견되었다는 보고가 있었다.⁴

하지만 자궁 내 성장 지연으로 태어난 신생아에 대한 망막출혈은 보고된 적이 없었으며, 자궁 내 성장지연이 있는 신생아가 정상 신생아에 비해 망막출혈 정도의 차이가 있는지를 알아보기 위해 다음과 같이 증례 3예를 보고하는 바이다.

■ Received: 2016. 6. 30. ■ Revised: 2016. 10. 7.
■ Accepted: 2016. 12. 15.
■ Address reprint requests to Young-Gyoon Kim, MD, PhD
Department of Ophthalmology, Kyung Hee University Hospital
at Gangdong, #892 Dongnam-ro, Gangdong-gu, Seoul 05278,
Korea
Tel: 82-2-440-7751, Fax: 82-2-440-7756
E-mail: eyedockim@naver.com

증례보고

2015년 1월부터 2016년 5월까지 강동경희대학교병원 신생아 중환자실에 입원 중인 소아과 환자 중에서 자궁 내 성

장 지연이 있는 27명의 안과 협진 환아를 20D 렌즈와 도상 검안경검사를 이용하여 망막의 이상 여부를 확인하였다. 출생 이후 96시간 이내 첫 번째 검사를 시행하였고, 망막출혈 소견이 보이는 경우에는 매 1주마다 경과 관찰을 시행하였다. 그리고 모든 환아의 산모 요인, 분만 요인, 신생아 요인을 확인하였다(Table 1).

27명의 자궁 내 성장 지연 환아 중 3명의 환아에서 망막출혈 소견을 보였다. 3명 환아의 평균 재태 연령과 출생 체중(g)은 37^{+6} 주/2,086.7 g이었으며, 환아 3명 중 한 명(#7)의 산모는 양수 과소증이 있었다. 분만 방법은 3명의 환아 중 2명(#7, #11)은 질식 분만을 하였고, 나머지 1명(#21)은 제왕절개를 시행하였다. 3명의 환아 모두 출산 시 출산머리부종, 피하출혈, 경막내혈종 등 분만과 관련된 외상이 없었으며, 출생 이후 1명(#7)은 황달이 나타났고, 1명(#11)은 고빌리루빈혈증, 두개 혈종이 생겼으며, 나머지 1명(#21)은 어떤 증상도 나타나지 않았다. 3명 환아의 망막출혈은 모두 양안에 발생하였으며, 망막 내에 출혈 소견을 보였다. 3명

의 환아 중 2명(#7, #21)의 환아의 망막출혈 소견은 양안 모두 4사분면, 후극부와 중간주변부에 있었다(Fig. 1). 나머지 1명(#11)은 우안은 시신경 유두 위와 아래쪽, 중간주변부의 6시 방향에 있었고, 좌안은 이측의 중간주변부 및 중심와부근에 출혈이 있었다(Table 2). 첫 안과검사 이후 2주 이내에 3명 모두 출혈이 없어진 것을 확인하였다. 이후 1달 후 경과 관찰하여 특이 소견이 관찰되지 않았다.

망막출혈이 없었던 24명 환아의 평균 재태 연령과 출생 체중(g)은 36^{+5} 주(범위: 27^{+5} - 40^{+3} 주)/1,866.0 g (범위: 720-2,490 g)이었다. 5명이 질식 분만, 19명이 제왕절개로 분만하였다. 24명의 환아의 산모 중 5명이 임신성 고혈압이 있었고, 6명이 임신 중 양수과소증이 있었다.

고 찰

신생아의 자궁 내 성장 지연은 해당 재태 기간에서 출생 체중이 10 백분위수 미만인 경우를 말한다.⁵ 자궁 내 성장

Table 1. The results of eye examinations and demographics in 27 newborns with IUGR

No.	GA	BW (g)	Maternal factor	Obstetric factor	Neonatal factor	RH	Complete resolved period
1	37	1,920	-	C-sec	-	-	
2	34^{+6}	1,540	PIH	VD	Discordant twin	-	
3	39^{+1}	2,075	Oligohydramnios	C-sec	Hyperbilirubin, TTN	-	
4	35	1,720	PIH	VD	-	-	
5	40^{+3}	2,040	-	VD	Hyperbilirubin	-	
6	35^{+2}	1,990	PIH	C-sec	-	-	
7	37^{+2}	2,290	Oligohydramnios	VD	Jaundice	OU	2 weeks
8	33^{+4}	1,200	-	C-sec	Hyperbilirubin	-	
9	36	1,600	-	VD	Hyperbilirubin, anemia	-	
10	38^{+2}	1,640	-	C-sec	-	-	
11	41	2,040	-	VD	Hyperbilirubin, Cephalhematoma	OU	2 weeks
12	36^{+3}	1,930	-	C-sec	Twin	-	
13	38^{+1}	1,940	Oligohydramnios	C-sec	Hyperbilirubin, Anemia, Down syndrome	-	
14	27^{+5}	720	PIH	C-sec	Anemia	-	
15	35^{+0}	1,670	-	C-sec	-	-	
16	38^{+4}	2,140	-	C-sec	-	-	
17	39^{+5}	2,480	Oligohydramnios	C-sec	Anemia	-	
18	35	1,700	-	C-sec	-	-	
19	36^{+6}	1,420	-	VD	Hyperbilirubin	-	
20	37^{+1}	2,420	-	C-sec	-	-	
21	35^{+1}	1,930	-	C-sec	-	OU	2 weeks
22	39^{+3}	2,420	-	C-sec	TTN, Hyperbilirubin	-	
23	36^{+5}	1,690	Oligohydramnios	C-sec	TTN, Hyperbilirubin	-	
24	38^{+2}	2,060	Oligohydramnios	C-sec	-	-	
25	39^{+3}	2,260	-	C-sec	-	-	
26	36^{+1}	1,720	Oligohydramnios	C-sec	-	-	
27	37^{+6}	2,490	PIH	C-sec	-	-	

IUGR = intra-uterine growth retardation; GA = gestational age; BW = birth weight; RH = retinal hemorrhage; PIH = pregnancy-induced hypertension; VD = vaginal delivery; C-sec = caesarean section; TTN = transient tachypnea of the newborn; OU = oculus uterque.

지연은 임신부의 영양 부족인 경우가 많으며, 빈혈, 불충분한 산전 관리, 약물 중독, 산과적인 합병증, 임신부의 다양한 임신 경력의 빈도 등이 관계되는 요인으로 알려져 있다. 거대 세포 바이러스나, 선천성 풍진, 매독 등과 같은 만성 태아 감염이나 세균, 바이러스, 기생충 등에 의해 생길 수 있는 용모 태반염 등에 의해서도 자궁 내 성장 지연이 나타날 수 있다.⁵ 이러한 감염으로 인해 안과적 합병증이 발생할 수 있다고 알려져 있다. 거대 세포 바이러스 감염으로 인해 맥락망막염, 시신경위축, 피질 시력 장애 등이 발생한다고 알려져 있으며,⁶ 망막염은 거대 세포 바이러스뿐만 아니라, 풍진의 감염도 일으킬 수 있다고 한다.⁷ 감염 이외에도 신생아의 발육 지연으로 인해 시신경학적 장애가 발생할 수 있다. 이러한 이유들로 인해 자궁 내 성장 지연 신생아들에게 있어서 안과적 검사가 필요하다. 자궁 내 성장지연이 있는 신생아에서의 망막출혈은 비록 흔한 증상으로 알려져 있으나, 비교적 국내에서의 보고가 드물어 이를 보고하고자 한다.

2015년 1월부터 2016년 5월까지 강동경희대학교병원 신

생아 중환자실에 입원 중인 27명의 자궁 내 성장 지연 환자의 안과적 검사를 정기적으로 시행하였다. 27명의 환자에서 망막염이나 포도막염으로 보이는 소견은 보이지 않았다. 하지만 3명의 환자에서 망막 내 출혈 소견을 확인할 수 있었고, 3명 모두 2주 이내 출혈은 호전되었다. 망막출혈의 소견은 정상적으로 분만된 신생아에서 4명 중에 1명은 볼 수 있는 소견이고, 대부분 10일 이내에 호전되는 것으로 알려져 있다. 이는 분만과정과 관련이 있는 것으로 알려져 있는데, 질식 분만에서 더 흔하게 발생하고, 제왕 절개로 분만하는 경우에는 발생률이 감소한다.¹ 이번 증례의 경우에는 27명의 환자 중 3명(11.11%)에서 발생하였으며, 우리나라에서 보고된 정상 신생아의 망막출혈 27.89%보다 발생률이 낮았다.³ 27명의 산모 중 20명(74.07%)이 제왕 절개를 통해 분만을 하였기 때문에 망막출혈의 발생 가능성이 낮았을 것으로 생각된다. 제왕 절개로 분만된 20명의 신생아 중에서 1명(5%)의 신생아에서 망막출혈이 발생하였고, 상대적으로 질식 분만으로 태어난 7명의 신생아 중에서 2명(28.6%)에서 망막출혈이 발생한 것이 이를 나타내고 있다.

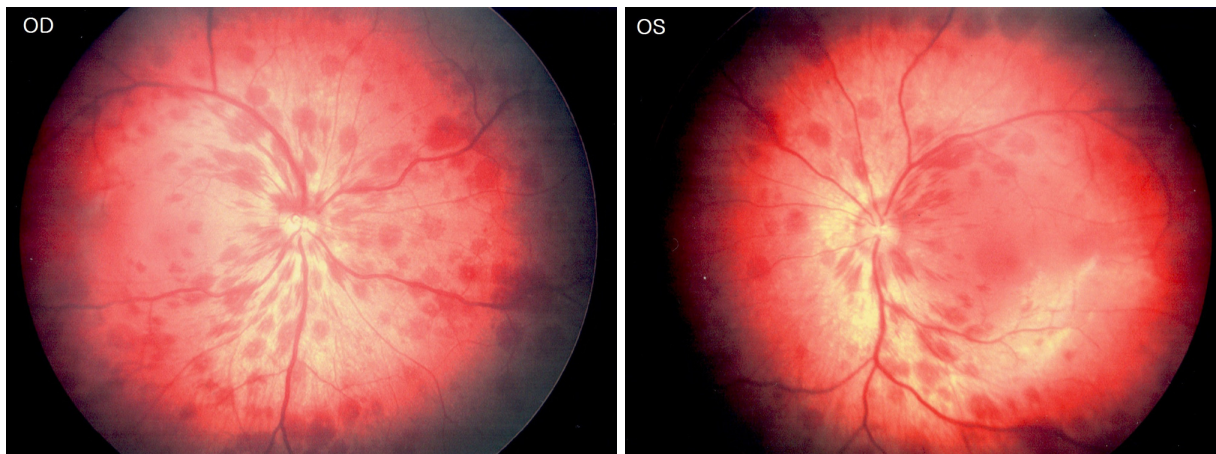


Figure 1. Retinal hemorrhage found on a case 1 (#7) eye examination. Multiple retinal hemorrhage around the optic disc in both eyes (posterior and midperiphery). OD = oculus dexter; OS = oculus sinister.

Table 2. Fundus findings in 3 cases of retinal hemorrhage

	OD	OS
Case 1 (#7)	4 quadrant posterior pole & midperiphery	4 quadrant posterior pole & midperipheral
Case 2 (#11)	Superior & inferior to optic disc, inferior midperiphery	Parafoveal, temporal midperiphery
Case 3 (#21)	4 quadrant posterior pole & midperiphery	4 quadrant posterior pole & midperiphery

Table 3. Comparison of underlying demographic factors for newborn's retinal hemorrhages in intra-uterine growth retardation infants

	Retinal hemorrhage group (n = 3)	No retinal hemorrhage group (n = 24)
Avg. gestational age	37 ⁺⁶ weeks	36 ⁺⁵ weeks
Avg. birth weight	2,086.7 g ± 184.5	1,866.0 g ± 420.8
VD: C-Sec	2:1	5:19

Values are presented as mean ± SD unless otherwise indicated.

Avg. = average; VD = vaginal delivery; C-Sec = caesarean section.

이는 1970년부터 2011년까지 10개의 database를 분석한 Watts et al¹의 연구에서 정상 질식 분만으로 태어난 신생아에서 발생하는 망막출혈 발생률(25.6%)과 중국의 Zhao et al²의 연구에서 1,199명의 정상 신생아 중 294명의 발생률(24.5%)과 비슷한 결과를 보이고 있다. 또한 추가적으로, 망막 출혈이 있는 군과 출혈이 없는 군을 비교해 보면 망막 출혈이 있는 군이 재태 연령과 출생 체중이 더 높게 나타났으며, 질식 분만과 제왕 절개의 비율도 높은 것을 알 수 있다(Table 3).

우리나라의 정상 신생아에 대한 안과적 선별 검사 결과는 비교적 많은 숫자의 신생아에서 실시되어 연구된 결과가 알려져 있다.^{3,4} 하지만 자궁 내 성장 지연 신생아에 대한 연구 결과는 아직 우리나라에서 발표된 바가 없다. 2014년 중국의 Luo et al⁸의 연구에서는 조기출산 및 재태 연령보다 10 백분위 수 미만인 자궁 내 성장지연으로 출산한 779명의 신생아 중 69명의 신생아(8.9%)에서 망막출혈이 발견되었다.

비록 대상 숫자가 적어서 통계적 의의는 없지만 자궁 내 성장지연 신생아에 대한 안과 검사를 시행하였고, 망막출혈 3예를 발견하여 정상 신생아 간의 망막출혈 발생률의 차이가 있는 것을 확인하였다. 정상 신생아의 망막출혈의 경우와 비슷한 점으로 대부분 10일 이내 출혈이 호전되어 큰 문제가 없다고 알려져 있듯이,^{1,2} 자궁 내 성장 지연 신생아의 망막 출혈 3예에서도 2주 이내 호전되어 큰 문제가 되

지 않음을 알 수 있었다. 마지막으로, 자궁 내 성장 지연 신생아에서 발생할 수 있는 안과적 질환과 그에 대한 유병률에 대해 더 많은 자궁 내 성장지연 신생아를 대상으로 추가적인 연구가 필요할 것으로 생각된다.

REFERENCES

- 1) Watts P, Maguire S, Kwok T, et al. Newborn retinal hemorrhages: a systematic review. J AAPOS 2013;17:70-8.
- 2) Zhao Q, Zhang Y, Yang Y, et al. Birth-related retinal hemorrhages in healthy full-term newborns and their relationship to maternal, obstetric, and neonatal risk factors. Graefes Arch Clin Exp Ophthalmol 2015;253:1021-5.
- 3) Kim KH, Rhee MG, Shin TY. Retinal hemorrhages in newborn infants. J Korean Ophthalmol Soc 1980;21:441-4.
- 4) Park SY, Kim SY. Findings of eye screening examinations with wide-field digital imaging system in healthy newborns. J Korean Ophthalmol Soc 2015;56:1617-23.
- 5) Wollmann HA. Intrauterine growth restriction: definition and etiology. Horm Res 1998;49 Suppl 2:1-6.
- 6) Ghekiere S, Allegaert K, Cossey V, et al. Ophthalmological findings in congenital cytomegalovirus infection: when to screen, when to treat? J Pediatr Ophthalmol Strabismus 2012;49:274-82.
- 7) Yoser SL, Forster DJ, Rao NA. Systemic viral infections and their retinal and choroidal manifestations. Surv Ophthalmol 1993; 37:313-52.
- 8) Luo R, Liu J, Hu P, et al. Results of 779 cases of neonatal fundus screening and risk factors for neonatal fundus diseases. Zhongguo Dang Dai Er Ke Za Zhi 2014;16:1197-201.

= 국문초록 =

한국인에서 자궁 내 성장지연 신생아의 망막출혈 빈도

목적: 자궁 내 성장 지연이 있는 신생아 27명 중 망막 출혈이 있는 환자 3예를 보고하고자 한다.

증례요약: 강동경희대학교병원 신생아 중환자실 환자 중에서 자궁 내 성장 지연이 있는 27명의 안과 협진 환자 중 도상검안경검사를 이용하여 망막 출혈 여부를 확인하였다. 3명의 환아가 망막 출혈의 소견을 보였다. 3명 환자의 평균 재태 연령과 출생 체중(g)은 37⁺6 주/2,086.7 g이었으며, 환자 3명 중 한 명의 산모는 양수 과소증이 있었다. 분만 방법은 망막 출혈이 있는 환자 3명 중 2명이 질식 분만을 하였고 나머지 1명은 제왕 절개를 시행하였다. 3명 모두 출산 당시 분만과 관련된 외상은 없었으며 망막 출혈은 첫 안과검사 이후 2주 이내에 호전되었다.

결론: 자궁 내 성장지연 환자에서 망막 출혈 소견을 보인 환자 3예를 관찰하였고, 3예 모두 2주 이내 호전됨을 보고하는 바이다. (대한안과학회지 2017;58(1):113-116)