

## 테리엔각막가장자리변성에서 냉동보존된 잔존각막을 이용한 C형 전부층판각막이식술

### C-type Anterior Lamellar Keratoplasty Using Cryopreserved Leftover Cornea for Terrien's Marginal Degeneration

심규영 · 전종화

Kyu Young Shim, MD, Jong Hwa Jun, MD, PhD

계명대학교 의과대학 안과학교실

Department of Ophthalmology, Keimyung University School of Medicine, Daegu, Korea

**Purpose:** To report a case of Terrien's marginal degeneration treated with C-type anterior lamellar keratoplasty using cryopreserved leftover cornea.

**Case summary:** A 63-year-old female visited our clinic because of left ocular discomfort and visual deterioration over several years. The patient had +2.25 Dsph = -5.00 Dcyl  $\times$  111° of astigmatism, and best corrected visual acuity was 20/20. Microscopic slit lamp examinations revealed an approximately 10.0 mm width semilunar shaped stromal opacity with surrounding stromal lipid deposit, as well as superficial neovascularization with thinning at superior perilimbal cornea. Anterior segment optical coherence tomography confirmed extreme thinning at the opacified cornea. The patient was diagnosed with Terrien's marginal degeneration. To prevent corneal perforation, C-type anterior lamellar keratoplasty using cryopreserved leftover cornea was performed. After 18 months after operation, donor graft was successfully attached via the anterior segment optical coherence tomography and microscopic slit lamp examination and graft rejection was not observed.

**Conclusions:** C-type anterior lamellar keratoplasty using a cryopreserved cornea can be an effective therapeutic strategy for Terrien's marginal degeneration.

J Korean Ophthalmol Soc 2017;58(4):467-472

**Keywords:** Anterior lamellar keratoplasty, Cryopreserved, C-type, Leftover cornea, Terrien's marginal degeneration

테리엔각막가장자리변성(Terrien's marginal degeneration)은 드물게 발견되는 각막 주변부의 변성이며 발생원인은 아직까지 명확하게 알려져 있지 않다.<sup>1</sup> 테리엔각막가장자리변성은 두 가지 형태로 나누어 볼 수 있는데, 40세 이상에서 흔히 볼 수 있으며 천천히 진행하고 염증의 소견이 없

는 형태<sup>1</sup>와 20-30대에서 많이 발견되며 충혈과 같은 염증 소견이 흔히 동반되는 변이형이 있다.<sup>2</sup> 대개 양안성으로 나타나며 주변부각막의 얇아짐과 이와 동반된 혼탁, 신생혈관 형성, 지방질 침착이 특징적인 소견으로 각막의 얇아짐은 주변부에서 동심원의 형태로 각막윤부와 인접하여 넓어진다.<sup>1</sup> 주변부 각막의 얇아짐으로 인하여 각막의 난시가 유발되며 안경으로 교정하기도 하지만 불규칙 난시로 인해 시력질의 저하가 초래된다. 이러한 진행은 환자가 자각하지 못하는 상태로 서서히 일어나는 경우가 많아 자발적 혹은 사소한 외상으로 인하여 테리엔각막가장자리변성 환자의 15%에서 천공이 발생한다.<sup>3</sup> 이러한 합병증을 예방

■ Received: 2016. 12. 22.      ■ Revised: 2017. 2. 8.

■ Accepted: 2017. 3. 24.

■ Address reprint requests to Jong Hwa Jun, MD, PhD

Department of Ophthalmology, Keimyung University Dongsan Medical Center, #56 Dalseong-ro, Jung-gu, Daegu 41931, Korea  
Tel: 82-53-250-7702, Fax: 82-53-250-7705

E-mail: junjonghwa@gmail.com

© 2017 The Korean Ophthalmological Society

This is an Open Access article distributed under the terms of the Creative Commons Attribution Non-Commercial License (<http://creativecommons.org/licenses/by-nc/3.0/>) which permits unrestricted non-commercial use, distribution, and reproduction in any medium, provided the original work is properly cited.

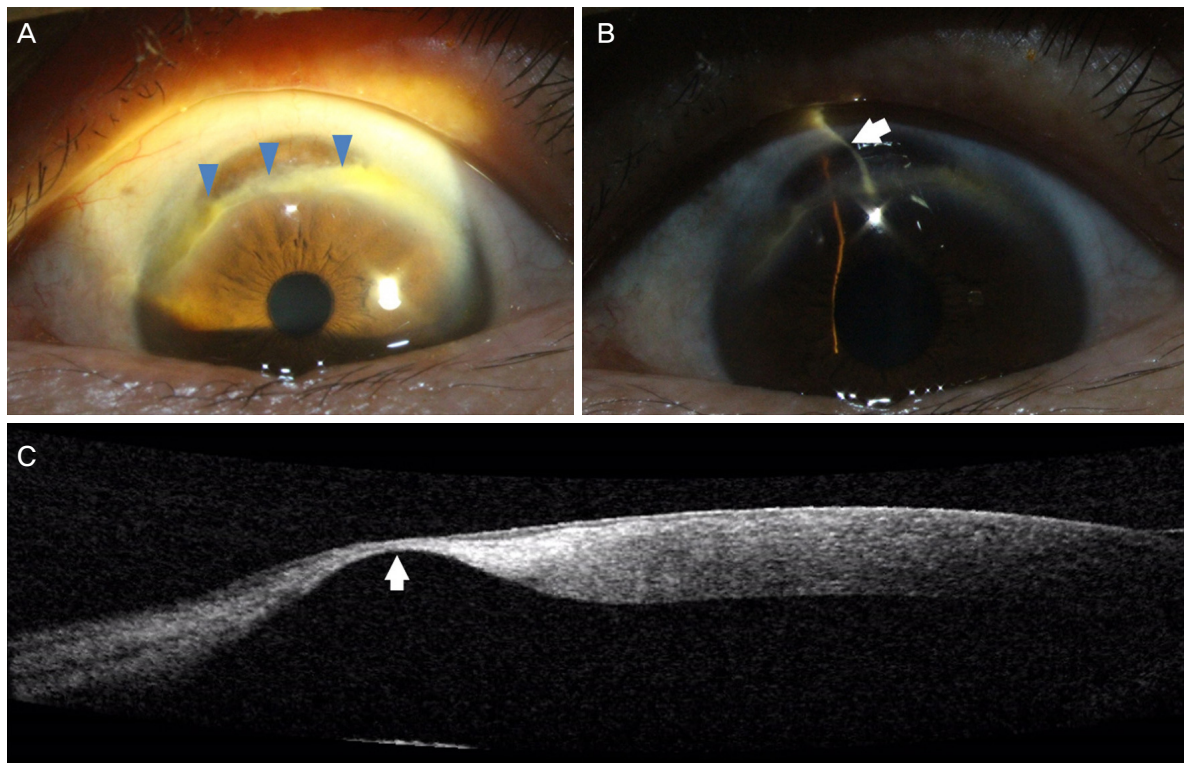
하기 위하여 진행된 테리엔각막가장자리변성의 경우 수술적 치료가 필수적이다.<sup>4</sup> 전층각막이식술(penetrating keratoplasty)<sup>5</sup>, 반달형 전부층판각막이식술(semilunar-shaped anterior lamellar keratoplasty), C형 전부층판각막이식술(C-shaped anterior lamellar keratoplasty)등<sup>6</sup> 다양한 방법이 시도되어 왔으며, 이 중 주변부 층판각막이식술(Lamellar keratoplasty)은 면역거부반응이 적고 술 중 합병증이 일어날 가능성이 상대적으로 낮아 가장 우수한 방법으로 알려졌다.<sup>7</sup> 다만 국내 실정상 기증각막이 매우 부족하며 이러한 테리엔각막가장자리변성 환자에서 각막파열이 일어날 경우 기증각막을 이용한 적기의 수술적 치료가 매우 어렵게 된다.

냉동보존각막은 냉동과정 중 세포의 사멸이 일어나게 되어 동종면역거부반응이 거의 없게 된다.<sup>7</sup> 따라서 각막이식술에 있어 냉동보존각막을 사용하는 경우 거부반응에 의한 수술의 실패율도 줄어들게 되며 전신적 부작용을 일으킬 수 있는 면역억제제의 사용도 줄일 수 있게 된다.<sup>4</sup> 또한, 변형된 형태의 각막이식술을 시행함에 있어서 냉동된 잔존각막을 이용할 수 있다면 기증각막의 활용도를 높이고 응급 상황 시 냉동된 조직을 해동하여 즉각적으로 수술을 진행할 수 있다.<sup>8</sup> 본 증례에서는 전층각막이식술을 시행하고 남

은 냉동보존 잔여 각막을 이용하여 테리엔각막가장자리변성환자에서 C형 전부층판각막이식술을 시행하였고 비교적 장기간 경과 관찰하여 좋은 경과를 보였기에 이에 대한 임상경과를 보고하고자 한다.

## 증례보고

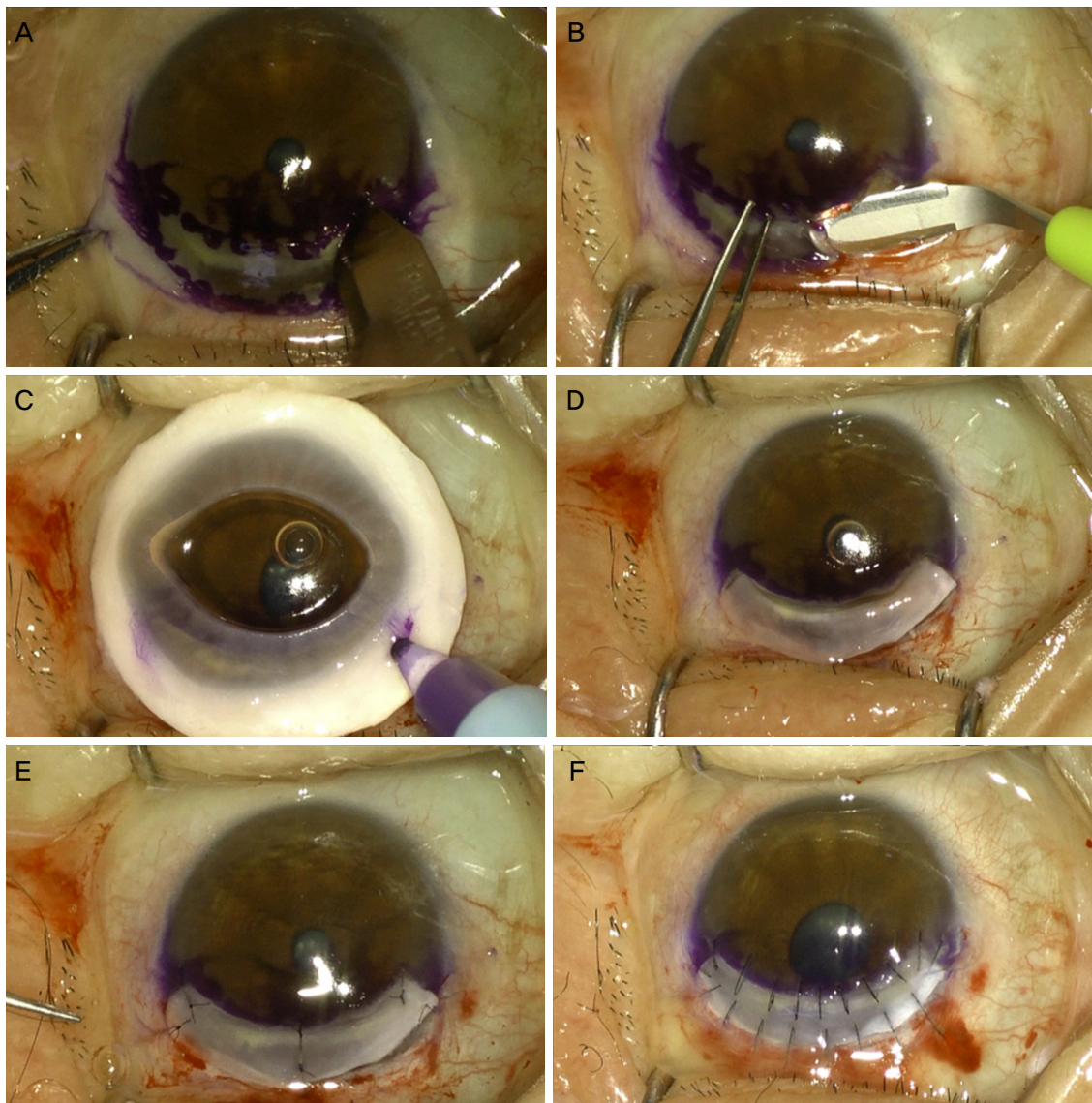
63세 여자 환자가 수년 전부터 서서히 진행되는 좌안의 이물감과 시력저하를 주소로 본원에 내원하였다. 과거력상 환자는 특이 전신 질환은 가지고 있지 않았으며 안과적 과거력에도 특별한 병력은 없었다. 내원 시 세극등현미경검사서 좌안 각막의 상측변연부에 중심부의 얇아진 부위를 동반한 반달모양의 각막실질혼탁이 관찰되었고, 병변의 크기는 혼탁한 부분을 기준으로 하여, 가로 10.0 mm × 최대 수직 2.0 mm였다. 각막 실질 내 신생혈관 형성과 지방질의 침착이 동반되어 있었으며 각막 변연부가 매우 얇아져 있어 상측각막변연부에서 가장 얇은 부분의 두께는 빛간섭단층촬영 상에서 80  $\mu$ m로 확인되었다(Fig. 1). 자동굴절검사상 +2.25 Dsph=-5.00 Dcyl $\times$ 111°의 난시를 가지고 있었으며 최대교정시력은 20/20 (스넬렌 시력표)이었다. 우안 각



**Figure 1.** Preoperative evaluations. (A) Semilunar shaped stromal opacity with lipid depositions and neovascularization at superior perilimbal area was observed on slit lamp examination (arrowheads). The size of opacified lesion is 10.0 mm in width and 2.0 mm in maximum height. (B) Thin angled slit beam revealed severe peripheral corneal thinning at superior perilimbal area (arrow). (C) Anterior segment optical coherence tomography showed extremely thinned cornea tissue. Measurement of the corneal thickness at the thinnest area was 80  $\mu$ m (arrow).

막의 상측각막변연부에도 6.0 mm 넓이의 선형의 각막실질 혼탁이 세극등현미경검사에서 관찰되었으나 얇아진 부분은 관찰되지 않았다. 이에 테리엔각막가장자리변성을 진단하였다. 천공 또는 파열의 위험성이 높을 것으로 판단하여 즉각적인 각막이식술을 계획하였고, 병변이 윤부에 매우 인접해 있어 생체각막의 경우 술 후 이식거부반응이 발생할 가능성이 높을 것으로 생각하여 냉동된 무세포성 각막 조직을 이용하는 것이 적합할 것으로 판단하였다. 또한 병변이 각막 주변부에 국한되어 있고 'C'자 형태를 가지고 있어 전층각막이식술의 공여부 절제 후 냉동보존된 잔존각막 조직으로도 적합한 모양으로 공여각막의 재단 및 이식이

가능할 것으로 판단하여 이를 이용한 C형 전부층판각막이식술을 계획하였다. 각막 상측의 얇아진 병변부가 충분히 포함되도록 병변보다 약 0.5 mm 정도 더 크게 수여부 각막에 표시하였다(Fig. 2A). 각막실질과 상피층을 조심스럽게 박리하였고(Fig. 2B) 공여각막을 해동하여 수여부에 맞게 절제한 후(Fig. 2C, D) 내피층과 기질층 일부를 층판 박리하여 제거하고 공여각막을 위치시킨 후 10-0나일론(Ethilon®, Ethicon, Somerville, NJ, USA)을 사용하여 단속 봉합하였다(Fig. 2E, F). 술 후 0.5% 목시플록사신점안제(Vigamox®, Alcon, Fort Worth, TX, USA) 및 1% 프레드니솔론점안제(Predforte®, Allergan Inc., Irvine, CA, USA)를 2시간마다



**Figure 2.** The serial surgical steps of anterior lamellar keratoplasty using a cryopreserved leftover cornea. (A) Recipient area was marked with surgical marking pen and incised with No 15 blade. Marked edge was 0.5 mm apart from thinned area of cornea. (B) Corneal stroma was carefully dissected with crescent knife not to perforate descemet's membrane. (C, D) Cryopreserved leftover cornea was placed and trimmed in the same size of the dissected area. (E) The trimmed anterior lamellar graft was positioned and sutured at each apex. (F) Multiple interrupted sutures were placed at a lamellar graft and recipient bed using 10-0 nylon.



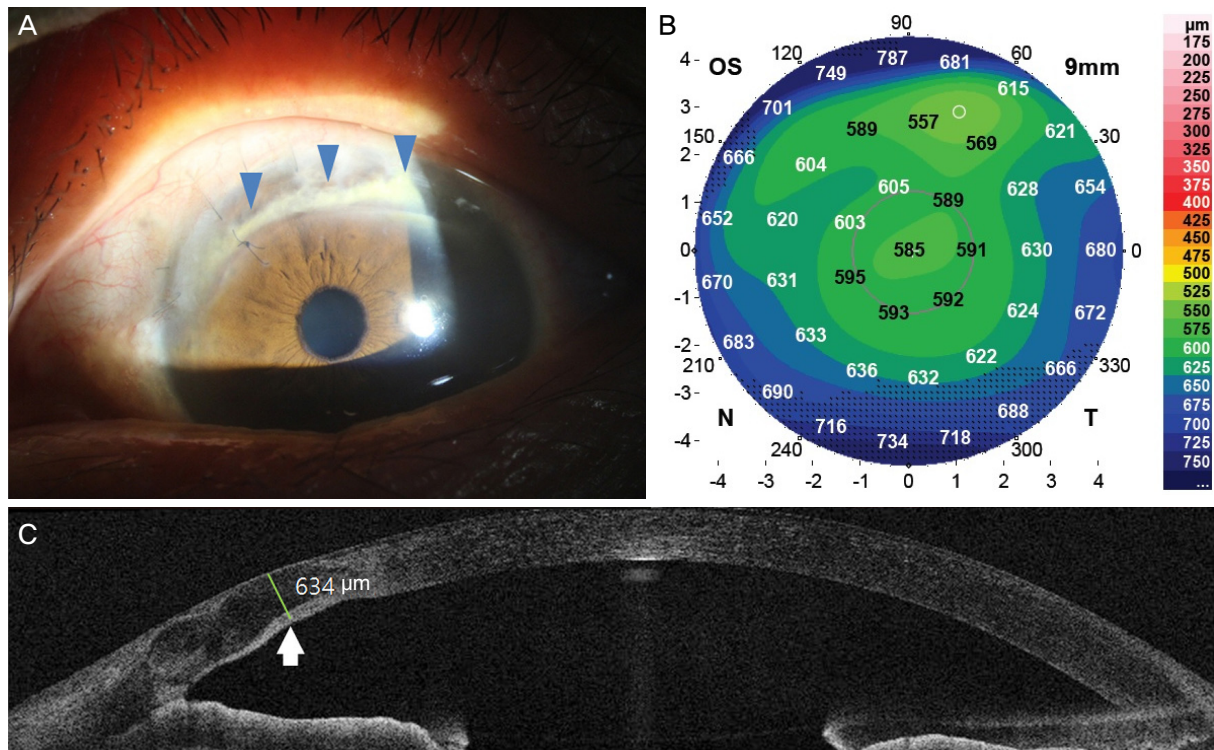
10일간 점안하였고, 이후 하루에 5번으로 줄여 술 후 1개월까지 점안하였다. 전부층판각막이식술 후 7일째에 각막절편은 잘 부착되어 있었으며, 이후 외래에서 경과관찰하며 특별한 합병증 없이 잘 유지되었다. 술 후 1년 6개월까지 경과 관찰하여 나안시력 20/50, 최대교정시력 20/20으로 확인되었고, 굴절검사상 +1.00 Dsph=-3.25 Dcyl×94°의 난시를 보였고, 빛간섭단층촬영(DRI OCT Triton®, Topcon, Tokyo, Japan)과 Scheimpflug Camera (Gallilei G4®, Ziemer Ophthalmic Systems AG, Port, Switzerland) 상에서도 공여 각막은 잘 유지되었으며 각막두께를 정상에 가깝게 잘 회복하였다(Fig. 3).

## 고 찰

테리엔각막가장자리변성의 수술적 치료는 다양한 방법들이 시도되고 있으나 병변이 변연부에 위치하고 있고 그 형태가 매우 다양하여 표준화된 수술법은 확립되어 있지 않다.<sup>5</sup> 양막이식술은 시력의 회복과 상피의 재생에는 효과적이지만, 층판각막이식과 비교하여 각막두께의 회복이 부족하여 외상에 매우 취약하며 상피화가 되지 않는 경우 양

막이 와해되는 단점이 있다.<sup>9</sup> 전층각막이식술과 층판각막이식술은 각막의 전체적인 형태를 유지시키면서도 부작용이 적은 효과적인 방법으로 부각되었다.<sup>5,6</sup> 그러나 변연부 각막질환에서 전층각막이식술을 시행할 경우 환자의 64%에서 동종면역거부반응이 일어났으며, 대부분의 면역 거부반응은 각막내피세포에 의해 일어났다.<sup>5</sup> 각막내피세포에 의한 면역거부반응은 신생혈관의 형성이 많은 곳에서 심하게 일어나게 되는데, 변연부 각막질환에서는 신생혈관의 형성이 흔하게 이루어져 있어 거부반응의 빈도가 높다.<sup>7</sup> 주변부 층판각막이식술은 심한 난시가 있는 경우에도 술 후 굴절력의 회복이 좋고 최종 교정시력이 우수하며, 수여자의 각막내피세포는 보존한 채 상피와 기질만 이식하므로 각막내피세포에 의한 면역거부반응이 없으면서도 적절한 각막두께를 복구해주어 널리 사용되는 방법이다.<sup>6,10</sup>

Brunette et al<sup>11</sup>은 각막을 동결 보존한 뒤 해동하면 데스메막과 내피세포의 유착이 잘 되지 않고, 세포 사이의 간격이 커지게 되어 세포 내 공포가 형성되거나 세포조직성분의 구성이 바뀌게 되며, 각막내피세포의 밀도도 떨어진다 고 하였다. 이와 같은 손상을 방지하기 위해 Kaufman-Cappella 냉동보존법(cryopreservation)이나 저장액의 농도



**Figure 3.** Postoperative evaluations. (A) A slit lamp microscopic photograph at 18 months after the surgery. The corneal graft was well attached (arrowheads). (B) Scheimpflug pachymetric image at 10 months after the surgery showed no recurrence of corneal thinning of the graft. (C) At 18 months after the surgery, anterior optical coherence tomography showed well attached graft and corneal thickness was well maintained after the c-shape graft. Measurement of the corneal thickness was 634  $\mu$ m (arrow). OS = oculus sinister; N = nasal; T = temporal.

를 높임으로써 결정화(crystallization)를 방지하는 vitrification<sup>12</sup>과 같은 방법이 쓰이고 있으며, 이러한 방법들은 각막의 기능을 좀 더 오래 보존하는 데 효과가 있다고 알려져 있다.<sup>11,13</sup> 반면 저자들의 경우 동결에 의한 무세포성 각막을 다양한 형태의 충판이식술에 이용하고자 하였고 기증각막이 이식의 적응이 되지 않거나, 공여각막의 원형질제 후 남은 각공막 고리를 즉각적으로 Optisol-GS® (Bausch & Lomb, Irvine, CA, USA) 용액에 담아 -80℃ 이하의 극저온냉동고에 동결 보관하여 필요시 해동하여 사용하였다. -80℃로 냉동보존되는 과정에서 각막절편 내에는 죽은 각막실질세포(keratocyte)만이 남아있게 되어 항원표출세포가 사라지게 됨으로써 거부반응이 높은 각막 변연부 이식이나 각막염에 대한 치료적 각막이식에서도 이식 성공률을 높일 수 있다.<sup>14</sup> 또한 각막염의 치료적 각막이식술을 시행할 때 술 후에 거부반응을 방지하기 위한 전신적 및 국소적 스테로이드나 면역억제제를 사용할 필요가 없기에 감염의 재활성화를 줄일 수 있고 약제에 의한 전신합병증과 녹내장, 기회감염 등의 가능성을 많은 경우 줄일 수 있을 것이다.<sup>4</sup> 전충각막이식 또는 내피충판각막이식(endothelial keratoplasty)과 같은 생체 공여각막의 사용이 필수적인 경우를 제외하고 전부충판각막이식(anterior lamellar keratoplasty), 구조회복각막이식(tectonic keratoplasty), 각막감염에서 치료적 각막이식(therapeutic keratoplasty)을 시행하는 경우 동결보존각막의 사용은 술 후 부작용을 감소시킨다. 공여각막이 매우 부족한 중국과 일본, 우리나라의 경우 1개의 공여각막을 이용한 다중 각막이식과 같은 기증각막조직 활용의 극대화와 같은 장점을 가질 수 있으며, 천공이 의심되거나 천공이 임박한 각막가장자리변성 환자에게 냉동보존된 각막을 이용하면 적절한 치료시기에 수술을 시행할 수 있다.<sup>8,15</sup> 하지만, 동결보존 각막은 동결 과정에서 각막내피세포의 사멸이 발생하여 전충각막이식이나 내피충판각막이식에 이용할 경우 수포각막병증(bullous keratopathy)이 발생되며 동결보존과정에서 세포의 성분이 바뀌게 되어 투명도가 감소하여 각막 혼탁의 발생가능성이 높아지므로 시력향상을 기대할 수 있는 환자의 중심부 병변에 대한 각막이식에 적합하지 않다. 또한 공여각막을 1차적으로 이용한 후 잔존각막을 다시 동결보존 하는 경우 감염의 가능성이 높아지게 되며, 무균적으로 보존할 수 있도록 주의해야 한다. 본 증례에서는 6개월 동안 Optisol-GS® (Bausch & Lomb)에 동결 보존된 각막을 사용하였고 저자들은 1년 이내로 보존된 각막만을 사용하고 있다. 다만, 이러한 동결보존각막의 보관 가능한 기간에 대해서는 정확히 알려진 바가 없기 때문에 보존 가능한 기간을 알기 위해서는 추가적인 연구가 필요할 것으로 생각된다.

본 증례에서는 테리엔각막가장자리변성의 근치적 치료를 시행하기 위해 전부충판각막이식술을 계획하였다. 또한 병변이 각막의 변연부에 C형으로 국한되어 있어 D형의 중심부를 포함하는 각막이식술보다는 고리형태의 C형 각막이식술이 술 후 봉합사에 의한 난시발생을 최소화할 수 있을 것으로 판단하였다. 따라서 전충각막이식에 사용하고 남은 냉동된 각막을 사용하여도 충분한 크기와 모양의 각막조직을 확보할 수 있을 것으로 판단하였고, 이를 이용하여 C형 전부충판각막이식을 성공적으로 수행할 수 있었다. 국내에서도 Jang and Chang<sup>8</sup>이 냉동각막을 이용하여 천공이 임박한 환자에게 구조적 전방충판각막이식술(Tectonic anterior lamellar keratoplasty)을 시행하여 성공적으로 치료한 증례가 있으나, 본 논문에서는 병변이 주변부에 위치하고 있으며 신생혈관이 많아 면역거부반응이 잘 일어날 수 있는 조건이지만 냉동각막을 사용하여 면역거부반응 같은 합병증 없이 성공적으로 치료하였다. 본 증례와 같이 천공이 임박한 테리엔각막가장자리변성의 경우 냉동보존된, 특히 술 후 잔존각막을 이용한 전부충판각막이식은 공여된 소중한 각막의 활용도를 최대화하며 술 후 다양한 임상적 장점을 가질 수 있기에 본 증례와 함께 그 술기를 보고하고자 한다.

## REFERENCES

- 1) Duke-Elder S. System of Ophthalmology, 1st ed. Vol. 8. London: Kimpton, 1965; 909-14.
- 2) Austin P, Brown SI. Inflammatory Terrien's marginal corneal disease. Am J Ophthalmol 1981;92:189-92.
- 3) Beauchamp GR. Terrien's marginal corneal degeneration. J Pediatr Ophthalmol Strabismus 1982;19:97-9.
- 4) Wang T, Shi W, Ding G, et al. Ring-shaped corneal lamellar keratoplasty guided by high-definition optical coherence tomography and Scheimpflug imaging for severe Terrien's marginal corneal degeneration. Graefes Arch Clin Exp Ophthalmol 2012;250:1795-801.
- 5) Huang D, Qiu WY, Zhang B, et al. Peripheral deep anterior lamellar keratoplasty using a cryopreserved donor cornea for Terrien's marginal degeneration. J Zhejiang Univ Sci B 2014; 15:1055-63.
- 6) Shimmura S, Tsubota K. Deep anterior lamellar keratoplasty. Curr Opin Ophthalmol 2006;17:349-55.
- 7) Panda A, Vanathi M, Kumar A, et al. Corneal graft rejection. Surv Ophthalmol 2007;52:375-96.
- 8) Jang JH, Chang SD. Tectonic deep anterior lamellar keratoplasty in impending corneal perforation using cryopreserved cornea. Korean J Ophthalmol 2011;25:132-5.
- 9) de Farias CC, Allemann N, Gomes JÁ. Randomized trial comparing amniotic membrane transplantation with lamellar corneal graft for the treatment of corneal thinning. Cornea 2016;35:438-44.
- 10) Cheng CL, Theng JT, Tan DT. Compressive C-shaped lamellar ker-

- atoplasty: a surgical alternative for the management of severe astigmatism from peripheral corneal degeneration. *Ophthalmology* 2005;112:425-30.
- 11) Brunette I, Le François M, Tremblay MC, Guertin MC. Corneal transplant tolerance of cryopreservation. *Cornea* 2001;20:590-6.
- 12) Armitage WJ, Hall SC, Routledge C. Recovery of endothelial function after vitrification of cornea at -110 degrees C. *Invest Ophthalmol Vis Sci* 2002;43:2160-4.
- 13) Schultz RO, Matsuda M, Yee RW, et al. Long-term survival of cryopreserved corneal endothelium. *Ophthalmology* 1985;92:1663-7.
- 14) Yao YF, Zhang YM, Zhou P, et al. Therapeutic penetrating keratoplasty in severe fungal keratitis using cryopreserved donor corneas. *Br J Ophthalmol* 2003;87:543-7.
- 15) Han JY, Jun JH. A case of therapeutic keratoplasty using cryo-preserved cornea in candida albicans keratitis. *J Korean Ophthalmol Soc* 2016;57:1170-5.

---

= 국문초록 =

## 테리엔각막가장자리변성에서 냉동보존된 잔존각막을 이용한 C형 전부충판각막이식술

**목적:** 테리엔각막가장자리변성 환자에서 공여각막의 원형절제 후 냉동보존된 잔존각막을 이용한 C형 전부충판각막이식술을 시행한 1예를 보고하고자 한다.

**증례요약:** 63세 여자 환자는 수년 전부터 발생한 좌안의 이물감과 시력저하를 주소로 본원에 내원하였다. 굴절검사상 +2.25 Dsph=-5.00 Dcyl×111°의 직난시가 있었으며 이에 따른 최대교정시력은 20/20 (스넬렌 시력표)이었다. 세극등현미경검사에서 각막의 상윤부에 인접하여 약 10.0 mm 넓이의 실질 내 지방질 침착이 동반된 반달모양의 각막의 혼탁 및 얇아짐이 관찰되었고, 빛간섭단층촬영에서 혼탁부의 각막이 극도로 얇아져 있음을 확인하였다. 이에 테리엔각막가장자리변성을 진단하였고 외상성 각막파열을 방지하기 위하여 공여각막의 원형절제 후 냉동보존된 잔존각막을 이용한 C형 전부충판각막이식술을 시행하였다. 술 후 18개월까지 경과 관찰하여 세극등현미경검사와 빛간섭단층촬영에서 이식된 각막은 잘 부착되어 있었고, 두께는 잘 유지되었으며 이식거부반응의 발생은 없었다.

**결론:** 테리엔각막가장자리변성 환자에서 냉동보존된 잔존각막을 이용한 C형 전부충판각막이식술은 얇아진 각막을 수복할 수 있는 효과적인 치료방법이 될 수 있다.

〈대한안과학회지 2017;58(4):467-472〉

---