

만성중심장액맥락망막병증에서 광역학치료와 국소레이저광응고술의 치료 효과 비교

Photodynamic Therapy and Focal Laser Photocoagulation in Chronic Central Serous Chorioretinopathy

여영도 · 김지현 · 김유철 · 김광수

Young Do Yeo, MD, Jee Hyun Kim, MD, Yu Cheol Kim, MD, PhD, Kwang Soo Kim, MD, PhD

계명대학교 의과대학 안과학교실

Department of Ophthalmology, Keimyung University School of Medicine, Daegu, Korea

Purpose: The aim of this study was to compare the treatment efficacy of photodynamic therapy (PDT) and focal laser photocoagulation in chronic central serous chorio retinopathy (CSC).

Methods: A retrospective study in a clinical practice setting including 40 eyes of 40 patients with chronic CSC which were treated with PDT or focal laser photocoagulation were recruited in this study from March 2011 to December 2013. Mean change in best corrected visual acuity (BCVA), presence or absence of resolution of subretinal fluid (SRF) and pigment epithelial detachment (PED), recurrence rate, and complications were analyzed.

Results: PDT was performed in 23 eyes of 23 patients and focal laser photocoagulation was performed in 17 eyes of 17 patients, and all patients were followed up for more than six months. Location of leakage point and appearance of leakage showed no statistically significant difference between the two groups. Both groups showed significant improvement in BCVA at one month and six months after the treatment; however, there was no statistically significant difference in BCVA improvement between the two groups. In both groups, SRF and PED were partially or completely resolved. Resolution of SRF was better in the PDT group at one month after the treatment; however, no statistically significant difference in the resolution period was observed between the two groups. None of the patients experienced adverse events in the PDT group, but one patient developed choroidal neovascularization after treatment in the focal laser photocoagulation group. Two patients showed recurrence in the PDT group and needed retreatment.

Conclusions: Both treatments are beneficial in patients with chronic CSC. Focal laser photocoagulation can be a good treatment option in terms of cost-effectiveness and convenience.

J Korean Ophthalmol Soc 2016;57(1):56-62

Key Words: Chronic central serous chorioretinopathy, Focal laser photocoagulation, Photodynamic therapy

■ Received: 2015. 6. 12. ■ Revised: 2015. 9. 1.

■ Accepted: 2015. 10. 29.

■ Address reprint requests to Kwang Soo Kim, MD, PhD
Department of Ophthalmology, Keimyung University Dongsan
Medical Center, #56 Dalseong-ro, Jung-gu, Daegu 41931, Korea
Tel: 82-53-250-7706, Fax: 82-53-250-7705
E-mail: kimks@dsmc.or.kr

*This study was presented as a narration at the 111th Annual
Meeting of the Korean Ophthalmological Society 2014.

중심장액맥락망막병증은 다른 안과적 또는 전신적 질환이 없으면서 망막색소상피층의 병적 변화와 이에 동반된 장액망막박리를 특징으로 하는 질병으로,^{1,2} 맥락막혈관의 투과성 증가와 망막색소상피의 기능 저하가 그 병인으로 알려져 있다.³⁻⁵ 대부분의 경우 3개월 이내 자연 호전되고 좋은 시력 예후를 보이지만, 일부 만성으로 진행할 경우 황반부 망막박리가 지속되거나 잦은 재발을 보이면서 망막색

소상피위축, 시세포 외절의 변화, 망막하삼출, 망막하섬유증, 낭포황반변성 및 맥락막신생혈관 등의 합병증으로 시력저하를 가져올 수 있다.⁶⁻¹¹

6개월 이상 감각신경망막박리가 지속 또는 재발하여 증상의 호전이 없을 경우 추가적 합병증을 예방하기 위해 보다 적극적인 치료가 권장된다. 내과적 치료는 병의 경과에 별 영향을 주지 못하는 것으로 여겨지고 있으며, 대신 국소레이저광응고술은 오랜 기간을 통해 많이 연구된 치료방법으로 형광안저조영소견에서 관찰되는 누출점을 응고하여 더 이상의 누출을 막고, 망막하 삼출액의 빠른 흡수를 통해 병의 경과를 단축시킬 수 있다고 알려져 있다.^{12,13} 하지만 누출점이 명확하지 않거나 광범위할 경우 레이저치료의 범위를 결정하기 어렵고, 레이저 치료 후 원치 않은 안검이 발생할 수 있으며, 누출점이 황반중심에 근접해 있을 때는 레이저반흔에 의한 황반 손상의 위험성이 있어 사용하기 어렵다는 한계점이 있다.¹⁴⁻¹⁶ 최근에는 직접 레이저광응고술을 시행하기 어려운 환자들에서 verteporfin을 이용한 광역학치료(photodynamic therapy)가 시도되고 있는데, 이는 맥락막혈관의 투과성 감소 및 구조변화를 일으킴으로써 누출을 막고 감각신경망막의 안정화에 기여하는 것으로 알려져 있다.¹⁶⁻¹⁸ 하지만 상대적으로 비용이 비싸고, 광감작물질의 사용으로 인한 불편감이 따르며, 누출 부위 이외의 망막 및 맥락막에도 영향을 미친다.^{19,20}

국내에서는 아직 만성중심장액맥락망막병증에서 국소레이저광응고술과 광역학치료의 직접적인 비교연구가 미비하다. 이에 본 연구에서는 두 가지 치료의 효과, 합병증 및 재발 여부에 대한 비교연구를 하였다.

대상과 방법

2011년 3월부터 2014년 2월까지 본원에서 만성중심장액맥락망막병증으로 진단 받은 40명 40안을 후향적으로 분석하였다. 중심장액맥락망막병증의 진단은 안저검사에서 황반부의 장액성 융기를 보이고, 형광안저조영소견에서 병변부에 연관된 형광누출을 보이면서 빛간섭단층촬영소견상 감각신경망막박리가 확인되는 경우로 하였다. 중심장액맥락망막병증으로 진단 받은 환자 중 증상이 최소 6개월 이상 지속되고, 형광안저조영상 병변 관련 형광누출과 과형광의 소견을 보이며 안저검사와 빛간섭단층촬영소견에서 황반부의 장액망막박리 혹은 망막색소상피박리와 함께 망막색소상피의 위축이 동반되어 있는 경우를 만성으로 정의하였다.

치료는 두 명의 숙련된 안과전문의에 의해 시행되었으며 국소레이저광응고술, 혹은 낮은 에너지 광역학치료 두 중

류를 사용하였다. 한 시술자는 14안에 대해 모두 국소레이저광응고술을 시행하였고, 다른 시술자는 나머지 26안 중 3안은 국소레이저광응고술을, 23안에서는 광역학치료를 시행하였다. 국소레이저광응고술은 초기 과형광 부위에 아르곤레이저기(LSL 532s; Carl Zeiss Meditec Inc., Dublin, CA, USA)를 이용하여 50-100 μm 크기의 레이저 속을 60-80 ms의 노출시간과 80-150 mW 강도로 연한 회백색의 응고반점이 생길 정도로 시행하였고, 황반 중심부에서 350 μm 이내에는 레이저를 조사하지 않았다. 황반 중심부에서 350 μm 이내에 초기 과형광 부위가 있을 경우는 간접광응고술을 시행하였는데, 황반중심으로부터 350 μm 이상 떨어진, 초기 과형광 부위에서 가장 가깝게 위치한 영역에 동심원 상으로 3-5회 조사하였다(Fig. 1). 광역학치료는 체표단위면적(m^2)당 6 mg의 verteporfin (Visudyne, Novartis AG, Basel, Switzerland)을 정맥주사 후 인도시아닌그린혈관조영상 맥락막혈관확장 소견이 있는 부위에 다이오드 레이저(Visulas 690S; Carl Zeiss Meditec Inc., Dublin, CA, USA)를 이용하여 300-400 mW의 에너지로 83초간 조사하였다.

모든 환자에서 시술 전 최대교정시력(logarithm of the minimum angle of resolution, logMAR)을 측정하였고 세극등현미경검사, 안저검사, 형광안저촬영(FF450 plus IR; Carl Zeiss Meditec Inc., Dublin, CA, USA), 빛간섭단층촬영(spectral optical coherence tomography [OCT]/Scanning Laser Ophthalmoscope [SLO]; OTI, Ophthalmic Technology, Toronto, Canada)을 시행하였다. 이전에 중심장액맥락망막병증으로 경구제제 외에 레이저 치료나 유리체강내 혈관형성억제인 자주입술을 시행한 경우에는 연구에서 제외하여 처음 치료 받는 환자를 대상으로 하였다. 당뇨나 신부전 같은 전신적

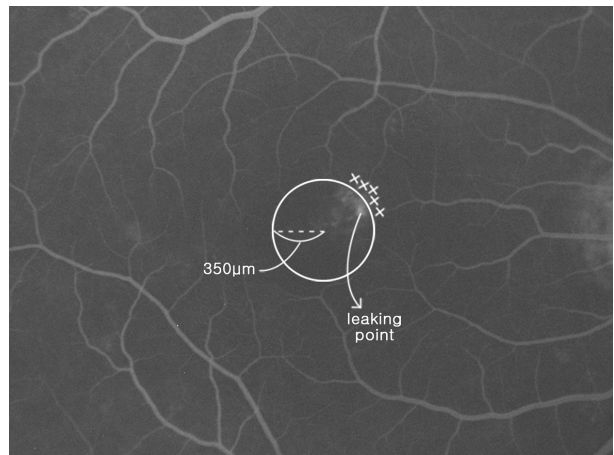


Figure 1. Indirect focal laser photocoagulation. If the leakage point is located within 350 μm of the fovea, focal laser photocoagulation (X) is performed 3 to 5 times at the nearest but outside the 350 μm radius circle (circle) from the fovea.

질환이 있거나 시력에 영향을 줄 수 있는 다른 안과적 질환이 있는 경우, 안과적 수술 및 레이저치료 기왕력이 있는 경우, -6디옵터 이하의 병적근시 및 이전에 유리체강내 주사를 시행한 경우는 연구에서 제외하였다.

치료 효과 판정을 위해 시술 후 1개월, 3개월, 6개월에 최대교정시력을 측정하고 안저검사와 빛간섭단층촬영을 시행하여 장액망막박리와 망막색소상피박리의 호전 여부 및 합병증 발생 여부를 조사하였다. 장액망막박리와 망막색소상피박리는 시술 후 1, 6개월에 빛간섭단층촬영의 여러 단면 중 가장 높은 부위의 높이를 비교하여 그 높이가 20% 이상 감소한 경우에 부분호전이라 하였고, 완전히 사라졌을 경우에는 완전소실이라 정의하였다. 재발은 장액성 망막하액이 완전소실된 후 다시 발생한 경우로 정의하였으며 이 경우에는 광역학치료를 시행하였다.

통계분석은 SPSS (Version 20.0, SPSS Inc., Chicago, IL, USA) 프로그램을 사용하였다. 두 군 간 치료 전후의 시력, 장액망막박리 및 망막색소상피박리의 완전소실까지의 시간 비교는 Mann-Whitney *U*-test를 이용하여 분석하였고, 각 군에서 치료 전후 시력호전의 비교는 Wilcoxon Signed-Rank test를 이용하여 분석하였으며, $p < 0.05$ 인 경우 통계학적으로 유의한 것으로 정의하였다.

결 과

대상 환자는 남자 35명 35안, 여자 5명 5안으로 총 40명 40안이었으며, 모두 단안만 포함되었다. 그중 광역학치료를 시행한 A군은 남자 20명 20안, 여자 3명 3안으로 총 23명 23안이었으며 모두 한 명의 시술자에 의해 시행되었다. 국소레이저광응고술을 시행한 B군은 남자 15명 15안, 여자 2명 2안으로 총 17명 17안이었으며(Table 1), 이 중 누출병소에 직접레이저를 조사한 경우는 13안(76.5%), 간접레이저를 조사한 경우는 4안(23.5%)이었다. A군의 평균나이는 45.3 ± 5.8 세였고 치료 후 경과관찰기간은 평균 7.9개월이었으며, B군의 평균나이는 51.5 ± 9.1 세, 치료 후 경과관찰기간은 평균 8.1개월이었다(Table 1). 시술 전 누출병소의 크기는 $250 \mu\text{m}$ 크기 이하의 국소누출과 $250 \mu\text{m}$ 이상의 분산누출로 나눌 때 A군에서는 각각 18안(78.3%)과 5안(21.7%)에서, B군에서는 각각 15안(88.2%)과 2안(11.8%)에서 관찰되었다(Table 2).

치료 전 최대교정시력(logMAR)은 A군에서 평균 0.53, B군에서 평균 0.54로 두 군 간의 차이는 없었으며, 치료 1개월 후 최대교정시력 또한 A군에서 평균 0.38, B군에서 평균 0.34로 두 군 간의 차이는 없었다. 각 군에서 모두 치료 1개월 후 통계학적으로 유의한 시력호전이 있었고($p=0.017$,

Table 1. Demographic features of the patients

	Number of subjects	Mean age (years)	Gender (male:female)	Duration of symptom (months)	Duration of follow up (months)
Group A*	23	45.3 ± 5.8	20:3	11.21 ± 7.09	7.91 ± 6.16
Group B†	17	51.5 ± 9.1	15:2	9.34 ± 6.12	8.08 ± 7.14
<i>p</i> -value		0.162‡	0.904§	0.093‡	0.500‡

Values are presented as mean \pm SD unless otherwise indicated.

*Photodynamic therapy group; †Focal laser photocoagulation group; ‡By Mann-Whitney *U*-test; §By Pearson chi square test.

Table 2. Location of leakage point and appearance

	Distance of leaking point from macular center			Appearance	
	<350 μm (%)	350-500 μm (%)	>500 μm (%)	Focal (<250 μm , %)	Diffuse (>250 μm , %)
Group A* (n = 23)	34.8	39.1	26.1	78.3	21.7
Group B† (n = 17)	23.5	35.3	41.2	88.2	11.8
<i>p</i> -value‡	0.692			0.412	

*Photodynamic therapy group; †Focal laser photocoagulation group; ‡By Pearson chi square test.

Table 3. Comparison of visual acuity at baseline and 1 month post-treatment

	Baseline BCVA (mean, log MAR)	BCVA of 1 month post-treatment	<i>p</i> -value§	Improvement of BCVA*
Group A*	0.53	0.38	0.017	0.19
Group B†	0.54	0.34	0.003	0.15
<i>p</i> -value‡	0.058	0.423		0.377

BCVA = best corrected visual acuity.

*Photodynamic therapy group; †Focal laser photocoagulation group; ‡By Mann-Whitney *U*-test; §By Wilcoxon Signed-Rank test.

Table 4. Comparison of visual acuity at baseline and 6 months post-treatment

	Baseline BCVA (mean, log MAR)	BCVA of 6 months post-treatment	<i>p</i> -value [§]	Improvement of BCVA
Group 1 [*]	0.53	0.07	<0.001	0.27
Group 2 [†]	0.54	0.21	0.001	0.26
<i>p</i> -value [‡]	0.058	0.130		0.124

BCVA = best collected visual acuity.

^{*}Photodynamic therapy group; [†]Focal laser photocoagulation group; [‡]By Mann-Whitney *U*-test; [§]By Wilcoxon Signed-Rank test.

Table 5. Comparison of subretinal fluid resolution period and outcome of treatment after 1 month

	Subretinal fluid			PED	
	Improvement (%)	Resolution (%)	Resolution period (mean, month)	Improvement (%)	Resolution (%)
Group A [*] (n = 23)	17.4	82.6	1.71	42.9	57.1
Group B [†] (n = 17)	41.2	58.8	1.50	57.1	42.9
<i>p</i> -value	0.015 [§]		1.000 [‡]	0.143 [§]	

PED = pigment epithelium detachment.

^{*}Photodynamic therapy group; [†]Focal laser photocoagulation group; [‡]By Mann-Whitney *U*-test; [§]By Pearson chi square test.

$p=0.003$), 시력호전은 A군에서 0.19, B군에서 0.15로 두 군 간의 시력호전 정도의 차이는 보이지 않았다(Table 3). 치료 6개월 후 최대교정시력(logMAR)은 A군에서 평균 0.07, B군에서 0.21로 두 군 간의 차이는 없었으며, 각 군에서 모두 치료 전과 비교하여 치료 6개월 후 통계학적으로 유의하게 시력호전이 있었고($p=0.000$, $p=0.001$), 시력호전은 A군에서 0.27, B군에서 0.26으로 두 군 간의 시력호전 정도의 차이는 보이지 않았다(Table 4).

치료 후 모든 환자에서 장액망막박리와 망막색소상피박리의 완전소실 또는 부분호전을 관찰할 수 있었다. 치료 1개월 후 장액망막박리가 완전소실되거나 부분호전을 보인 경우는 A군에서 각각 19안(82.6%), 4안이었고, B군에서는 10안(58.8%), 7안으로 장액망막박리의 완전소실률은 통계학적으로 유의하게 A군에서 높았으나($p=0.015$), 완전소실까지의 기간은 A군에서 평균 1.71개월, B군에서 평균 1.55개월로 유의한 차이를 보이지 않았다. 망막색소상피박리는 A군에서 치료 전 7안(30.4%)에서 관찰되었고 치료 1개월 후 4안(57.1%)에서는 완전소실, 3안은 부분호전되었으며, B군에서는 치료 전 7안(41.2%)에서 관찰되었고 치료 1개월 후 3안(42.9%) 및 4안에서 각각 완전소실, 혹은 부분호전되었다. 이는 두 군 간에 통계학적으로 유의한 차이가 없었다(Table 5).

합병증은 A군에서는 나타나지 않았으며, B군 중 1안에서 치료 2개월 후 망막색소상피박리와 망막하액을 동반한 맥락막신생혈관이 관찰되어 유리체강내 베바시주맵(Bevacizumab, Avastin[®]; Genentech Inc., San Francisco, CA, USA) 주입술을 1.25 mg/0.05 mL 1회 시행하였고 치료 후 망막은 안정화되었으며 시력(logMAR)은 0으로 회복되었다(Fig. 2).

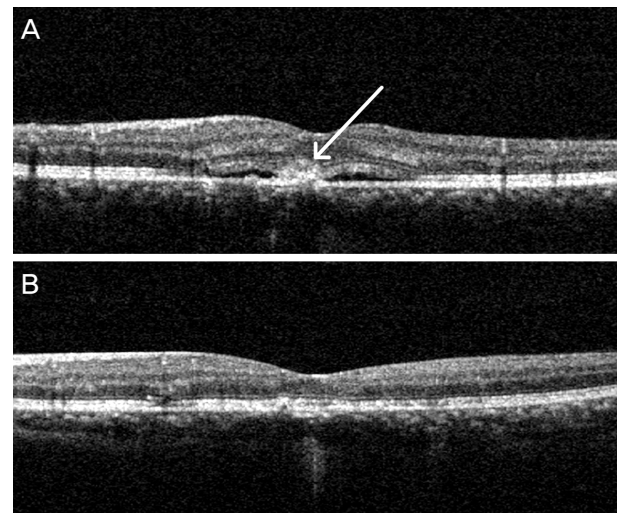


Figure 2. A patient in group B with complications after treatment. (A) One month after the focal laser photocoagulation treatment, choroidal neovascularization (white arrow) developed and subretinal fluid is seen on optical coherence tomography. (B) One month after intravitreal injection of anti-VEGF, complete resolution of subretinal fluid and regression of CNV are observed. VEGF = vascular endothelial growth factor; CNV = choroidal neovascularization.

재발은 B군에서는 나타나지 않았으며, A군 중 2안(8.7%)에서 있었다. 그중 1안은 광역학치료 1개월 후 망막하액의 완전소실은 있었지만 시력호전은 없었고, 치료 3개월 후 장액성망막박리가 재발하여 같은 방법으로 광역학치료 후 망막하액이 완전소실되었으며 이후 재발은 없었다. 나머지 1안은 재발 후 추적관찰하지 못하였다.

고 찰

만성중심장액맥락망막병증에서 국소레이저광응고술의 기전은 명확하지 않으나 누출 부위에 광응고된 망막색소상피가 섬유화되어 국소누출을 막으며 주변부 망막색소상피가 망막하액을 맥락막모세혈관층으로 배출하는 작용에 도움을 준다고 알려져 있다.²¹ 진단 즉시 시행 가능한 편의성과 경제성을 지니고 있어 광역학치료가 도입되기 전까지 만성중심장액맥락망막병증에서 주된 치료로 사용되었다. 하지만 맥락막에 국한된 선택적인 치료가 불가능하며 누출점이 중심소와에 있는 경우에는 직접레이저광응고술을 시행할 수 없고 레이저치료 시는 맥락막신생혈관 발생 및 중심암점 등 비가역적인 손상을 유발할 수 있어 최근에는 누출점이 황반중심에서 충분히 떨어져 있는 경우를 제외하고는 광역학 치료가 더 선호되고 있는 추세이다.²²

광역학치료는 광과민제인 verteporfin을 이용하여 시행하는 광응고술로서 최근 중심장액맥락망막병증의 병인으로 제기되고 있는 맥락막혈관의 과투과성을 줄이고자 만성중심장액맥락망막병증의 치료에도 사용되고 있다. 맥락막모세혈관의 수축을 유발하여 혈관의 투과성을 낮추고, 손상된 망막색소상피를 탈락시키는 대신 정상 망막색소상피를 자라게 함으로써 맥락막 삼출을 줄이고 망막하액 감소를 유도하여 시력호전을 가져오는 것이 그 기전으로 알려져 있다.²³ 최근 만성중심장액맥락망막병증에서 국소레이저광응고술에 비해 맥락막에 더 선택적으로 작용하는 광역학치료의 좋은 결과들이 보고되고 있으나,^{16-18,23,24} 치료 후 망막색소상피층의 위축, 맥락막모세혈관의 허혈, 이차적인 맥락막신생혈관 등의 합병증이 보고되고 있다.^{20,25} 광역학치료는 국소레이저광응고술에 비해 비용이 높아 경제적 측면에서 우월하지 못하고 진단 즉시 시행하기 어렵다. 또한 시술 후 최소 48시간 정도 빛으로부터 격리되어야 하므로 일상생활에 제약이 가해지고 이로 인한 개인적, 사회적 손실 또한 발생하게 된다.

본 연구에서 치료 후 1개월에 망막하액에 대한 치료 효과는 광역학치료에서 더 좋았으나 망막하액의 평균 완전소실 기간은 두 군 간 차이가 없었고, 치료 1개월 후와 치료 6개월 후 각 군 모두 시술 전과 비교하여 유의한 시력호전이 있었으나, 두 군 간의 시력호전 정도에는 차이를 보이지 않았다. 이는 만성중심장액맥락망막병증에서 광역학치료와 국소레이저광응고술을 비교한 Lim et al²⁶의 이전 연구에서 국소레이저광응고술은 황반중심부에서 500 μm 떨어진 누출점에 시행한 점이 본 연구와 달랐지만, 치료 1개월 후 광역학치료를 시행한 군이 국소레이저광응고술을 시행한 군보다 망막하액의 완전소실 빈도가 더 높았으나 시력에는

차이를 보이지 않았고, 3개월 이후에는 해부학적이거나 기능적인 차이가 없었다는 연구 결과와 상응한다. 이와 비슷하게 최근 광역학치료와 국소레이저광응고술을 메타분석한 연구에서도 치료 후 1개월의 망막하액의 소실은 광역학치료군에서 효과가 더 좋았으나, 교정시력과 황반중심의 두께에서 두 군 간 차이는 보이지 않았다.²⁷

국소레이저광응고술은 만성중심장액맥락망막병증의 치료로 아직까지 황반중심부에서 500 μm 이상 떨어진 누출점에 시행하는 것이 일반적이거나, 당뇨황반부종 치료에는 황반중심부에서 300 μm 떨어진 부위까지 시도하고 있다.²⁸ 본 연구에서는 이전 연구들에 비하여 직접레이저광응고술의 적용을 황반중심으로부터 350 μm 까지로 확대하였는데, 이는 광역학치료 대신 레이저광응고술이 시행 가능한 대상을 늘리는 효과가 있었다. 비록 황반중심에 더 가까이 시술을 시행하였지만 시술 후 6개월의 경과관찰기간 동안 맥락막신생혈관이 발생한 1안을 제외하고 중심부 암점 등의 시야장애를 호소하는 환자는 없었다. 하지만 시술 후 시야검사를 시행하지 않아 실제적인 시야장애를 판별하지 못하였고 짧은 경과 관찰로 인하여 안전성을 판단하기에는 부족하기에 추가적인 연구가 필요할 것으로 생각된다.

맥락막신생혈관은 국소레이저광응고술 후 가장 높은 빈도로 발생 가능한 부작용으로 알려져 있으며 망막색소상피의 기저막인 부르크막의 기계적 손상으로 발생하고 1-5% 정도의 빈도로 보고되고 있다.^{29,30} 황반중심 부근에서 맥락막신생혈관이 발생 시 중심시력저하를 유발할 수 있지만 대부분의 경우 1-2회의 유리체강내 베바시주맙 주입술 주사로 치료가 되며 치료 후 시력예후도 좋은 것으로 알려져 있다.³¹ 본 연구에서도 국소레이저광응고술을 시행한 1안에서 맥락막신생혈관이 발생하여 유리체강내 베바시주맙 주입술을 1회 시행하였으며, 치료 후 시력은 원상태로 회복되었고 이후 맥락막신생혈관은 활동성을 보이지 않았다.

광역학치료군의 2안에서 재발을 경험하였는데 이는 치료반의 크기가 과투과성을 보이는 부위를 충분히 포함하지 못하여 치료되지 않은 주위 맥락막의 투과성이 지속된 결과로 생각된다. 재광역학치료로 망막하액 완전소실은 확인되었지만 시력호전을 볼 수 없었는데 이는 2안의 증상호소기간이 18개월과 24개월로 길어 치료 전 이미 병의 진행과정 중 발생한 망막색소상피의 위축 및 시세포의 손상으로 인한 것일 수도 있으며, 두 차례의 광역학치료로 인한 맥락막의 허혈과 이차적인 망막색소상피위축도 한 원인이 될 수 있을 것으로 사료된다.

이 연구는 후향적 연구로서 경과 관찰기간이 짧아 두 치료의 안전성을 판단하기에는 부족하고 장기적인 시력예후 비교가 불가능하다는 한계점이 있으며, 환자 수가 적어 통

계적인 측면에서 다소 미흡할 수 있다. 두 군의 증상호소 기간의 차이는 없으나 각 대상 간의 발병 시점이 명확하지 않고 치료 시점이 서로 달라 이환 기간에 따른 치료 효과에 차이가 발생할 수 있으며, 광역학치료보다 국소레이저광응고술에서 치료의 범위와 위치가 치료 효과에 미치는 영향력이 크고 시술자에 따른 치료 효과에 차이가 발생할 수 있으므로 치료 표준화가 어려울 수 있다. 따라서 치료 선택에 있어 치료군을 나눌 때 누출점의 범위와 위치에 따른 선택 편위(selection bias)가 발생할 수 있으나, 본 연구에서는 레이저적응범위를 넓혀 한 연구자는 국소레이저광응고술만을 시행하고 다른 한 연구자는 대부분 광역학치료를 시행하였으므로 각 군 대상 간의 선택편의가 적을 것이라 생각된다.

간접레이저광응고술은 이전 연구에서 누출점에 직접 치료한 대조군에 비해 치료 효과가 충분히 입증되지 않아 현재 일반적으로는 사용되지 않고 있지만,^{14,22} 광역학치료가 도입되기 전에는 황반중심 근처에 누출병소가 있을 경우 다른 대안이 없어 일부 치료자들에 의해 시도되었고 어느 정도의 치료 효과가 있음을 보고하였다.^{32,33} 본 연구에서도 황반중심 부근에 누출이 있는 4예에서 간접레이저광응고술을 시도하였으며 다행히 치료한 모든 예에서 망막하액이 완전 혹은 부분 소실되었고 경과관찰 기간 내 악화된 소견을 보이지 않았다. 그 치료기전은 잘 모르나, 아마도 레이저조사로 자극 받은 정상 망막색소상피에서 유래한 인자(pigment epithelial growth factor, PEGF) 등이 병적인 망막색소상피의 재생에 관여했을 것으로 여겨진다. 대상안 수가 적어 누출점의 위치와 양상에 따른 치료방법 간의 비교를 세분화하지 못하였으며, 향후 더 많은 수의 환자를 대상으로 하는 연구가 필요할 것으로 보인다.

결론적으로 만성중심장액맥락망막병증에서 광역학치료와 국소레이저광응고술은 모두 시력호전에 도움이 되었으며 장액망막하액과 망막색소상피박리의 치료에 효과적이었다. 비록 6개월간의 단기적인 경과관찰을 통한 연구이었지만 광역학치료와 비교하여 국소레이저광응고술은 비용 및 편의성 측면에서 이득이 있으므로 중심와를 침범하지 않은 경우에는 광역학치료를 시행하기 전 국소레이저광응고술을 먼저 고려해 보는 것이 좋을 듯하다.

REFERENCES

- 1) Gass JD. Stereoscopic Atlas of Macular Diseases: Diagnosis and Treatment, 4th ed. St. Louis: Mosby, 1997;52-70.
- 2) Gass JD. Pathogenesis of disciform detachment of the neuroepithelium. *Am J Ophthalmol* 1967;63 Suppl:1-139.
- 3) Eandi CM, Ober M, Iranmanesh R, et al. Acute central serous chorioretinopathy and fundus autofluorescence. *Retina* 2005;25:989-

- 93.
- 4) Prunte C, Flammer J. Choroidal capillary and venous congestion in central serous chorioretinopathy. *Am J Ophthalmol* 1996;121:26-34.
- 5) Spaide RF, Hall L, Haas A, et al. Indocyanine green videoangiography of older patients with central serous chorioretinopathy. *Retina* 1996;16:203-13.
- 6) Ie D, Yannuzzi LA, Spaide RF, et al. Subretinal exudative deposits in central serous chorioretinopathy. *Br J Ophthalmol* 1993;77:349-53.
- 7) Iida T, Yannuzzi LA, Spaide RF, et al. Cystoid macular degeneration in chronic central serous chorioretinopathy. *Retina* 2003;23:1-7; quiz 137-8.
- 8) Yap EY, Robertson DM. The long-term outcome of central serous chorioretinopathy. *Arch Ophthalmol* 1996;114:689-92.
- 9) Wang MS, Sander B, Larsen M. Retinal atrophy in idiopathic central serous chorioretinopathy. *Am J Ophthalmol* 2002;133:787-93.
- 10) Loo RH, Scott IU, Flynn HW Jr, et al. Factors associated with reduced visual acuity during long-term follow-up of patients with idiopathic central serous chorioretinopathy. *Retina* 2002;22:19-24.
- 11) Matsumoto H, Kishi S, Otani T, Sato T. Elongation of photoreceptor outer segment in central serous chorioretinopathy. *Am J Ophthalmol* 2008;145:162-8.
- 12) Ciardella AP, Guyer DR, Spitznas M, Yannuzzi LA. *Retina*, 3rd ed. St Louis: Mosby, 2001;1153-81.
- 13) Ahn DG, Kang SW. The clinical evaluation of atypical idiopathic central serous chorioretinopathy. *J Korean Ophthalmol Soc* 2000;41:691-700.
- 14) Robertson DM, Ilstrup D. Direct, indirect and sham laser photocoagulation in the management of central serous chorioretinopathy. *Am J Ophthalmol* 1983;95:457-66.
- 15) Verma L, Sinha R, Venkatesh P, Tewari HK. Comparative evaluation of diode laser versus argon laser photocoagulation in patients with central serous retinopathy: a pilot, randomized controlled trial [ISRCTN84128484]. *BMC Ophthalmol* 2004;4:15.
- 16) Battaglia Parodi M, Da Pozzo S, Ravalico G. Photodynamic therapy in chronic central serous chorioretinopathy. *Retina* 2003;23:235-7.
- 17) Cardillo Piccolino F, Eandi CM, Ventre L, et al. Photodynamic therapy for chronic central serous chorioretinopathy. *Retina* 2003;23:752-63.
- 18) Chan WM, Lam DS, Lai TY, et al. Choroidal vascular remodelling in central serous chorioretinopathy after indocyanine green guided photodynamic therapy with verteporfin: a novel treatment at the primary disease level. *Br J Ophthalmol* 2003;87:1453-8.
- 19) Lai TY, Chan WM, Lam DS. Transient reduction in retinal function revealed by multifocal electroretinogram after photodynamic therapy. *Am J Ophthalmol* 2004;137:826-33.
- 20) Tzekov R, Lin T, Zhang KM, et al. Ocular changes after photodynamic therapy. *Invest Ophthalmol Vis Sci* 2006;47:377-85.
- 21) Ficker L, Vafidis G, While A, Leaver P. Long-term follow-up of a prospective trial of argon laser photocoagulation in the treatment of central serous retinopathy. *Br J Ophthalmol* 1988;72:829-34.
- 22) Watzke RC, Burton TC, Woolson RF. Direct and indirect laser photocoagulation of central serous choroidopathy. *Am J Ophthalmol* 1979;88:914-8.
- 23) Yannuzzi LA, Slakter JS, Gross NE, et al. Indocyanine green angiography-guided photodynamic therapy for treatment of chronic central serous chorioretinopathy: a pilot study. *Retina* 2003;23:288-98.
- 24) Costa RA, Scapucin L, Moraes NS, et al. Indocyanine green-medi-

- ated photothrombosis as a new technique of treatment for persistent central serous chorioretinopathy. Curr Eye Res 2002;25:287-97.
- 25) Colucciello M. Choroidal neovascularization complicating photodynamic therapy for central serous retinopathy. Retina 2006;26:239-42.
- 26) Lim JW, Kang SW, Kim YT, et al. Comparative study of patients with central serous chorioretinopathy undergoing focal laser photocoagulation or photodynamic therapy. Br J Ophthalmol 2011; 95:514-7.
- 27) Ma J, Meng N, Xu X, et al. System review and meta-analysis on photodynamic therapy in central serous chorioretinopathy. Acta Ophthalmol 2014;92:e594-601.
- 28) Photocoagulation for diabetic macular edema, Early Treatment Diabetic Retinopathy Study report number 1. Early Treatment Diabetic Retinopathy Study research group. Arch Ophthalmol 1985;103:1796-806.
- 29) Matsunaga H, Nangoh K, Uyama M, et al. Occurrence of choroidal neovascularization following photocoagulation treatment for central serous retinopathy. Nihon Ganka Gakkai Zasshi 1995;99:460-8.
- 30) Ha TW, Ham DI, Kang SW. Management of choroidal neovascularization following laser photocoagulation for central serous chorioretinopathy. Korean J Ophthalmol 2002;16:88-92.
- 31) Pikkil J, Rumelt S. Intravitreal bevacizumab for choroidal neovascularization secondary to laser photocoagulation for central serous chorioretinopathy. Eur J Ophthalmol 2012;22:488-91.
- 32) Wessing A. Central serous retinopathy and related lesions. Mod Probl Ophthalmol 1971;9:148-51.
- 33) Berrocal JA. Current worldwide management of central serous choroidopathy. Mod Probl Ophthalmol 1974;12:239.

= 국문초록 =

만성중심장액맥락망막병증에서 광역학치료와 국소레이저광응고술의 치료 효과 비교

목적: 만성중심장액맥락망막병증에서 광역학치료와 국소레이저광응고술의 치료 효과를 비교하고자 하였다.

대상과 방법: 만성중심장액맥락망막병증으로 진단 받아 광역학치료 또는 국소레이저광응고술을 시행한 40명 40안을 대상으로 치료 전후의 시력, 망막하액과 망막색소상피박리의 호전 여부 및 합병증 발생 여부를 비교 분석하였다.

결과: 광역학치료군이 23안, 국소레이저광응고술 치료군이 17안이었다. 두 군 모두에서 치료 1개월과 6개월 후 시력이 유의하게 호전되었고, 두 군 간의 치료 전후 시력 및 시력호전의 정도는 차이가 없었다. 망막하액 및 망막색소박리는 모든 군에서 완전소실 또는 부분호전되었고, 치료 1개월 후 광역학치료군에서 망막하액에 대한 치료 효과가 더 좋았으나 완전소실까지의 기간은 두 군 간에 차이가 없었다. 광역학 치료군에서는 합병증이 없었지만 2안에서 재발하여 1안에서 재치료를 시행하였고, 국소레이저광응고술 치료군 1명에서 맥락막신생혈관이 발생하였다.

결론: 만성중심장액맥락망막병증에서 광역학치료와 국소레이저광응고술은 모두 치료에 효과적이었지만, 비용 및 편의성 측면에서 본다면 국소레이저광응고술을 광역학치료 전에 먼저 고려해 볼 수 있겠다.

〈대한안과학회지 2016;57(1):56-62〉
