

목시플록사신만으로 치료된 푸사륨 진균 각막염 1예

이동철¹ · 이종원² · 장성동¹

계명대학교 의과대학 안과학교실¹, 죽전 안과의원²

목적: Fusarium 진균 각막염이 다른 항진균제 사용 없이 목시플록사신 안점안제만으로 치료된 1예를 보고하고자 한다.

증례요약: 건강한 37세 남자 환자가 7일 전 곡식을 옮기던 중 우안에 이물감을 느꼈고, 이후 발생한 우안의 통증 및 시력저하가 지속되어 내원하였다. 세극등 검사상 2.7×4.3 mm 크기의 상피 결손 및 미세한 깃털모양의 침윤이 관찰되었고 각막 표면은 건조하고 거친 느낌의 양상을 보였다. 도말 및 배양 검사를 시행하였고, 우선 목시플록사신 안점안제와 인공누액을 사용하며 경과를 관찰하였다. KOH 도말검사는 음성하였고, 경과 3일째부터 증상 및 소견 모두 호전되었다. 병변은 항진균제 추가 없이 치료되었고 배양검사 7일째 Fusarium이 동정되었다.

결론: Fusarium 진균각막염에서 항진균제의 사용이 일차선택이지만, 환자의 임상양상이 호전된다면 이후 배양 결과상 균사가 동정되더라도 목시플록사신 안점안제를 Fusarium 진균 각막염의 치료제로 고려할 수 있다.

(대한안과학회지 2012;53(2):338-341)

진균각막염의 발병은 전 세계적으로 실명에 이를 수 있는 중요한 원인 인자 중 하나로 외상과 각막궤양에 의해 매년 1.5에서 2백만 명이 실명에 이르며,¹ 최근 40여 년간에 걸쳐 서서히 증가하고 있는 이유는 점안용 광범위 항생제와 부신피질 호르몬제, 면역억제제의 사용증가에 더불어 향상된 검사실 진단 기술 때문이다.

전안부를 침범한 진균 각막염은 진단 및 치료가 쉽지 않은 것으로 알려져 있다. 일반적 세균 각막염과는 달리 초기 증상이 심하지 않고 상피의 결손 없이도 침입이 가능하며, 진단이 배양을 통해 이루어져 시간이 오래 걸리기 때문이다.

진단 후에도 효과적인 항진균제가 제한되어 있고,² 또한 데스메막을 통과하면서 전방내로 침투하여 전방 축농을 형성하는 경우가 많으며, 전방과 홍채, 수정체 등 진균이 도달하는 구조물은 혈관이 없어 진균에 대한 효과적인 숙주 면역반응이 이루어 지지 못한다.³ 특히 치료용 스테로이드 용액 사용 시 숙주 면역이 떨어져 더욱 진균이 자라기 좋은 환경이 되어,^{4,5} 항진균제의 치료에도 불구하고 진균의 성장이 지속되는 경우가 흔하다.

저자들은 진단과 치료가 쉽지 않은 진균각막염 중 Fusarium 진균각막염이 다른 항진균제 사용 없이 목시플록사신 안점안제만으로 치료된 1예가 있어 보고하고자 한다.

증례보고

건강한 37세 남자환자가 7일 전 곡식을 옮기던 중 우안에 이물감을 느꼈고, 이후 갑자기 진행되는 시력장애 및 충혈과 동반된 안통을 주소로 내원하였다. 내원 당시 시력은 우안 FC30 cm, 좌안 1.0이었으며, 세극등 검사상 우안 각막에 2.7×4.3 mm 크기의 각막상피 결손이 보였고, 주위로 건조하고 거친 느낌의 각막 표면과 깃털 모양의 각막기질 침윤 소견을 보였다(Fig. 1). 앞방에는 경한 염증반응이 있었고, 이외에 특이한 소견이 보이지 않았다. 세균 및 감수성 검사를 하였으며, KOH 도말검사에는 음성이었다. 이후 목시플록사신 안점안제와 benzalkonium chloride (BAK)을 포함하지 않은 인공누액을 2시간마다 사용하기 시작했다.

3일 뒤 우안 시력은 0.2였고, 세극등 검사상 각막상피 결손의 크기는 1.7×2.7 mm로 줄었고, 기질 침윤의 정도도 줄어들었으며(Fig. 2), 앞방에 염증반응은 없었고, 안구통증도 호전을 보여 안약을 그대로 사용하였다. 7일 뒤 배양 검사상 Fusarium이 동정되었다. 하지만 이후에도 계속 증상 호전 및 안정된 상태가 유지되어 추가적인 항진균제 사용 없이 목시플록사신 안점안제와 인공누액을 하루 5번으로 횟수를 줄여 계속해서 사용했다.

한 달 뒤 우안 시력은 1.0으로 호전되었고, 각막상피 결

■ 접수 일: 2011년 6월 8일 ■ 심사통과일: 2011년 8월 30일
 ■ 게재허가일: 2011년 11월 23일

■ 책임저자: 장 성 동

대구시 중구 달성로 56
 계명대학교 동산의료원 안과
 Tel: 053-250-7708, 7707, Fax: 053-250-7705
 E-mail: sdchang@dsmc.or.kr

* 본 논문의 요지는 2009년 대한안과학회 제102회 학술대회에서 포스터로 발표되었음.

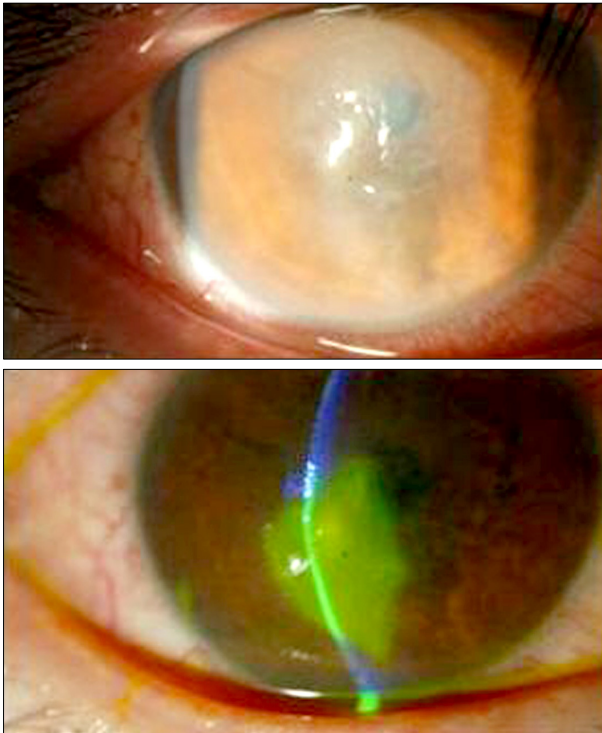


Figure 1. Pretherapeutic photographs.

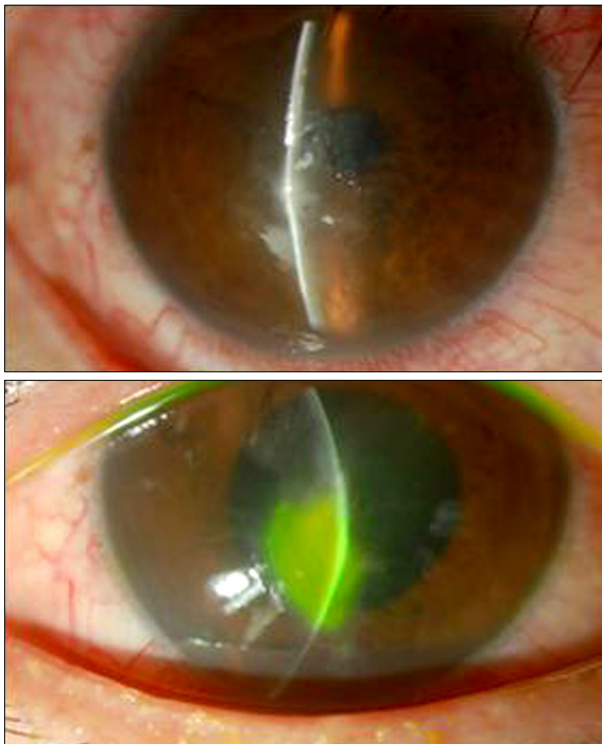

Figure 2. Post-therapeutic photographs (3 days).

손 및 기질 침윤이 보이지 않았으며 안정된 상태가 유지되었다(Fig. 3). 앞방에 염증반응 및 출혈과 동반된 안구통증도 없었다.

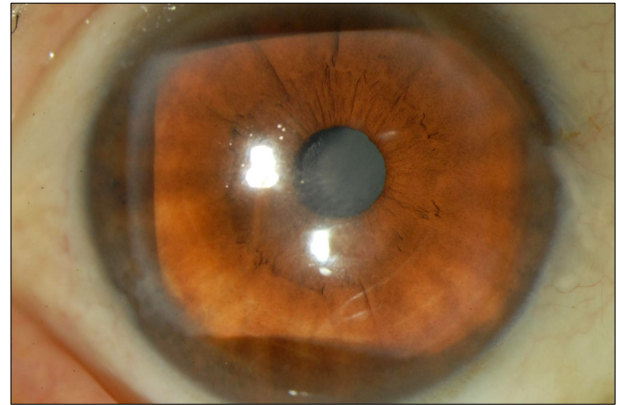


Figure 3. Post-therapeutic photographs (1 month).

고 찰

진균각막염은 외상과 각막궤양에 의해 발생하는 실명에 이를 수 있는 중요한 원인인자 중 하나로 감염성 각막염에 6-20%를 차지하며,^{6,7} 전통적으로 Natamycin, Amphotericin B, Voriconazole 등 항진균제를 사용하여 치료한다. 세균성 각막궤양이나 헤르페스 각막염과 유사한 경우가 있어 다른 치료를 받다가 상당히 진행된 후 치료를 할 경우가 많다. 전안부 감염을 일으키는 진균은 크게 효모와 사상 진균 그리고 이상성 사상균으로 구분되며, 가장 흔한 원인균 중 효모균으로는 *Candida* 균이 있고, 사상균으로는 *Fusarium*, *Aspergillus*, *Alternaria* 등이 있으며, 이상성 사상균으로는 *Curvularia* 등이 있다. 이 진균들 중 특히 *Fusarium*이 동정되면 Natamycin 점안이 우선시 되고, 심부각막염이나 Natamycin에 반응하지 않는 각막염시에는 Miconazole을 사용한다고 알려져 있다.² 그러나 진균각막염에서는 효과적인 항진균제가 제한되어 있을 뿐 아니라 항진균제의 각막 투과성이 불량하고 점안약제에 의한 독성이 발생할 수 있어 치료가 쉽지 않은 실정이다.^{8,9} 따라서 항진균제로 치료가 힘들 때에는 각막이식이 외과적으로 시행되어 왔다.

최근 연구에 따르면 사상균이면서 세계적으로 가장 흔한 *Fusarium* 및 *Aspergillus*에 한해서는 항진균제 사용 없이 항생제 단독으로도 치료효과가 있다는 보고가 있었다. Day et al¹⁰에 의하면, *Fusarium*은 Tobramycin, Moxifloxacin, Chloramphenicol과 benzalkonium chloride에 감수성이 있었고, *Aspergillus*는 Chloramphenicol과 benzalkonium chloride에 감수성이 있다고 하였다. Dalhoff and Shalit¹¹에 따르면 Fluoroquinolone의 역할은 type II topoisomerase, DNA gyrase & topoisomerase IV를 억제시키는 역할을 하는데, DNA topoisomerase I, II의 존재가 yeast cell에 증명되었다.¹² Munir et al¹³에 따르면 연성 콘택트렌즈와 관련된 진균각막염에서 항생제 단독치료의 효과가 innate

immune에 의한 것이라고 기술하기도 하였다.

본원에 내원한 건강한 37세 남자환자는 곡식을 옮기다가 안구를 다친 후 각막염이 발생하였다. 대표적인 진균감염의 위험인자로는 외상, 콘택트렌즈의 착용, 항생제 안약의 지속적인 점안, 스테로이드 안약을 지속적으로 사용, 각막 부위 수술력, 만성적 각막질환, 면역 억제제의 복용 등으로 알려져 있는데,^{14,15} 환자의 병력에 따르면 진균 각막염을 의심할 수 있다. 하지만 배양 결과가 나올 때까지는 항진균제를 사용할 수 없고, 전방에 염증세포 소견이 보였지만 스테로이드 점안제 역시 사용하기 힘들었다. 광범위 항생제의 사용이 다른 진균 각막염을 더욱 악화시킬 수 있지만, 목시플록사신 안점안제를 사용하며 매일 외래에서 경과 관찰하였다. 이런 경험은 많은 각막을 담당하는 의사들에게 흔히 발생하여 고민하게 만드는 부분일 것으로 생각되며 진균 각막염 시 치료의 지연을 조장할 수도 있다. 하지만 본원에서 진료한 37세 남자환자의 병변은 목시플록사신 안점안제를 사용한 후 3일 후 호전 양상을 보여, 임상양상은 진균각막염이나 추가적 항진균제 사용 없이 항생제 사용을 지속하였다. 하지만 7일 뒤 배양 시 *Fusarium*이 동정되어 안약의 교체를 놓고 고심하였지만, 안통이 사라지고 시력이 1.0으로 호전되었다. 이후 약 1달 간 교체 없이 목시플록사신 안점안제를 사용하여 상피 결손 및 기질침윤이 소실되고, 전방염증 감소 및 충혈된 안통의 증상 호전이 있었다. 7일 후 배양검사상 진균각막염으로 진단된 후 전신적 항진균제를 사용하는 것이 원칙이나 처음 각막염의 각막 상피 결손이나 침윤의 크기와 정도가 크지 않았고, 발생 후 빠른 시일 내에 내원하여 단독 항생제를 사용함으로써 증상이 많은 호전을 보인 후였기 때문에 사용하지 않았다.

저자들은 앞서 보았던 Day et al¹⁰, Dalhoff and Shalit¹¹에 따른 진균각막염에 대한 항생제의 효과를 알아보았으나 아직 항생제 단독의 치료 기전이 정확히 밝혀지진 않았지만, *Fusarium* 역시 fluoroquinolone 억제 역할의 감수성이 높은 receptor가 있다는 가정을 할 수 있었고, 또는 환자의 나이가 37세의 건강한 남자이고, 비교적 빠른 시기에 내원한 점등을 미루어 innate immunity가 치료에 도움을 주었을 것이라고 추측할 수 있었다.

진균각막염이 각막염증 중에 가장 심한 휴유증을 남기며 치료가 어렵기 때문에, 진균각막염의 임상 양상이 진행되고 배양결과가 양성이라면 적극적인 전신적 항진균제 처방 및 항진균 안점안제의 치료가 필요하다고 생각된다. 하지만 본

증례처럼 젊고 증상이 발생한 후 빠른 시간 내에 방문한 환자의 배양상 균사가 동정된 진균각막염에서 이전에 이미 사용하던 목시플록사신 안점안제에 효과가 있다면 항진균제로 교체 없이 그대로 항생제를 단독으로 사용할 수 있는 1예를 경험하였기에 보고하는 바이며, 향후 각막염 소견이 보일 시 많이 사용되고 있는 목시플록사신 안점안제에 대한 진균각막염의 치료기전에 대한 연구가 더 필요할 것으로 생각된다.

참고문헌

- 1) Srinivasan M. Fungal keratitis. *Curr Opin Ophthalmol* 2004;15:321-7.
- 2) O'Day DM. Selection of appropriate antifungal therapy. *Cornea* 1987;6:238-45.
- 3) Kim YS, Song YS, Kim JC. Fungal keratitis caused by chromomycetes. *J Korean Ophthalmol Soc* 2003;44:755-9.
- 4) O'Day DM, Ray WA, Robinson RD, Head WS. Efficacy of antifungal agents in the cornea. II. Influence of corticosteroids. *Invest Ophthalmol Vis Sci* 1984;25:331-5.
- 5) O'Day DM, Ray WA, Head WS, et al. Influence of corticosteroid on experimentally induced keratomycosis. *Arch Ophthalmol* 1991;109:1601-4.
- 6) Whitcher JP, Srinivasan M, Upadhyay MP. Corneal blindness: a global perspective. *Bull World Health Organ* 2001;79:214-21.
- 7) Thomas PA. Mycotic keratitis--an underestimated mycosis. *J Med Vet Mycol* 1994;32:235-56.
- 8) Wong TY, Ng TP, Fong KS, Tan DT. Risk factors and clinical outcomes between fungal and bacterial keratitis: a comparative study. *CLAO J* 1997;23:275-81.
- 9) Lee KH, Chae HJ, Yoon KC. Analysis of risk factors for treatment failure in fungal keratitis. *J Korean Ophthalmol Soc* 2008;49:737-42.
- 10) Day S, Lalitha P, Haug S, et al. Activity of antibiotics against *Fusarium* and *Aspergillus*. *Br J Ophthalmol* 2009;93:116-9.
- 11) Dalhoff A, Shalit I. Immunomodulatory effects of quinolones. *Lancet Infect Dis* 2003;3:359-71.
- 12) Nitiss JL. Investigating the biological functions of DNA topoisomerases in eukaryotic cells. *Biochim Biophys Acta* 1998;1400:63-81.
- 13) Munir WM, Rosenfeld SI, Udell I, et al. Clinical response of contact lens-associated fungal keratitis to topical fluoroquinolone therapy. *Cornea* 2007;26:621-4.
- 14) Jay HK, Mark JM, Edward JH. *Cornea and External Disease: Clinical Diagnosis and Management*. St. Louis: CV Mosby, 1997; 1253-65.
- 15) Verma S, Tuft SJ. *Fusarium solani* keratitis following LASIK for myopia. *Br J Ophthalmol* 2002;86:1190-1.

=ABSTRACT=

A Case of Fusarium Keratitis Treated with Moxifloxacin 0.5% Ophthalmic Solution

Dong Cheol Lee, MD¹, Jung Won Lee, MD², Sung Dong Chang, MD¹

*Department of Ophthalmology, Keimyung University School of Medicine¹, Daegu, Korea
Eye Clinic of Jukjeon², Daegu, Korea*

Purpose: To report a case of fusarium keratitis treated with only moxifloxacin 0.5% ophthalmic solution (Vigamox[®], Alcon Laboratories, Inc., Ft Worth, TX, USA).

Case summary: A 37-year-old healthy male patient experienced a right eye injury due to grain 7 days prior to presentation at our hospital with visual disturbance and ocular pain. A 2.7 × 4.3 mm sized corneal epithelial defect with irregular feather-like midstromal infiltration was observed, and slit lamp examination revealed a dry, rough texture. Thus a smear and culture were performed. Moxifloxacin 0.5% ophthalmic solution (Vigamox[®]) and lubricant were applied for treatment. Three days after using the eye solution, all clinical features improved. Seven days later, Fusarium species was identified in culture.

Conclusions: As standard treatment for Fusarium, the authors of the present study used an antifungal agent. Although hyphae were detected in culture, the use of only moxifloxacin 0.5% ophthalmic solution (Vigamox[®]) result in a satisfactory result and improvement in clinical features.

J Korean Ophthalmol Soc 2012;53(2):338-341

Key Words: Fusarium keratitis, Moxifloxacin

Address reprint requests to **Sung Dong Chang, MD**

Department of Ophthalmology, Dongsan Medical Center, Keimyung University School of Medicine

#56 Dalseong-ro, Jung-gu, Daegu 700-712, Korea

Tel: 82-53-250-7708, 7707, Fax: 82-53-250-7705, E-mail: sdchang@dsmc.or.kr