

한국인에서 시신경유두주위 망막혈관분포와 망막신경섬유층의 형태학적 분석

임현성¹ · 백두진² · 김형찬¹

건국대학교 의과대학 안과학교실¹, 한양대학교 의과대학 해부세포생물학교실²

목적 : 정상 한국인의 망막혈관 분포와 시신경유두의 형태를 알아보고자 하였다.

대상과 방법 : 안과적 질환이 없는 정상안 남자 107명, 여자 97명을 대상으로 망막중심동맥의 혈관분포 및 시신경유두의 형태를 조사하였다.

혈관분포를 알아보기 위해 안저촬영기(TRC50IX)로 시신경의 모양과 시신경 유두부위에서 망막혈관이 나오는 형태를 10가지 양상으로 분류하였으며, 빛간섭단층촬영기(OCT)로 이용하여 망막신경섬유층의 두께를 구하였다.

결과 : 시신경 유두의 형태를 4개의 군으로 구분하여 관찰한 결과 수직 타원형이 54%로 가장 많았다. 시신경유두부위에서 망막중심동맥이 나오는 위치를 7개의 군으로 나누어 관찰한 결과 중심부에서 나오는 경우가 252안으로 가장 많았다. 망막신경섬유층의 두께를 4등분으로 나누었을 경우 위쪽의 평균값이 $127.68 \pm 16.16 \mu\text{m}$, 귀 쪽이 $79.60 \pm 16.50 \mu\text{m}$, 아래쪽이 $127.79 \pm 15.42 \mu\text{m}$ 이었다.

결론 : 안저사진 판독과 빛간섭단층촬영으로 측정한 한국정상인의 시신경유두는 수직타원형이며, 망막중심동맥은 중심부에서 나왔고, 위쪽과 아래쪽 망막신경섬유가 모두 $127 \mu\text{m}$ 이었다

〈한안지 48(10):1369-1378, 2007〉

망막의 혈관은 우리 인체에서 눈으로 관찰할 수 있는 유일한 혈관으로 고혈압을 비롯한 심장혈관계통의 질환 및 당뇨병 등에 동반되는 변화를 직접 관찰할 수 있는 특징이 있다. 사람마다 지문이나 얼굴형태가 다른 것과 같이 망막혈관의 분포상태도 다르게 나타난다. 망막중심동맥은 눈동맥에서 뻗어 나와 시각신경의 경질막집(dura mata) 속을 지나서 시신경유두로 나온다. 정상인에서 망막혈관의 형태는 개인에 따라 많은 차이를 나타내므로 정상과 비정상을 구분하는데 큰 어려움이 있다.

Wood¹는 정상인의 망막중심동맥분지 분포를 10가지 양상으로 분류하였고, Ford and Sarwar², Syndacker³ 그리고 Kim et al⁴은 정상인의 시신경유두와 혈관분

포와의 관계를 알아 보았으며, Lee and Fark,⁵ Kim and Yun,⁶ Carpel et al⁷은 정상인의 시신경유두함몰/시신경유두직경(C/D) 비율을 구하였고, Chang⁸은 직상검안경을 이용하여 망막혈관과 시신경유두의 관계를 조사하여 보고하였다. Ford and Sarwar²은 시신경유두의 크기와 망막신경섬유층의 두께는 개인의 차이가 있고 인종 간에도 차이가 있다고 하였다. 그러나 시신경유두를 평가하기 위해서 일반적으로 사용되었던 검안경법과 입체사진분석법은 검사자의 주관에 개입될 수 있으며 재현성과 정확도가 떨어진다는 한계성을 지니고 있다. 따라서 좀 더 객관적으로 정확하게 시신경유두와 주위조직을 평가하기 위해서는 빛간섭단층촬영(Optical Coherence Tomograph, OCT) 같은 정밀한 장비가 필요하다.

Quigley et al⁹는 시신경유두 및 망막신경섬유층 검사에 의해서 관찰된 신경절세포와 시신경 축삭의 손상 정도가 녹내장을 일으키는 병리 기전이라고 하면서 망막 신경섬유층에 대한 검사가 녹내장의 진단 및 경과 관찰에 중요하다고 하였다. 녹내장을 진단하는 기본적인 검사로 안압 측정, 시신경유두 및 망막 신경섬유층 검사, 시야검사 등이 시행되고 있다.¹⁰ 안압 측정만으로는 정상적인 안압을 가지고 있는 녹내장 환자를 진단하

〈접수일 : 2006년 12월 8일, 심사통과일 : 2007년 6월 27일〉

통신저자 : 김 형 찬

서울시 광진구 화양동 4-12

건국대학교병원 안과

Tel: 02-2030-5270, Fax: 02-2030-5273

E-mail: eyekim@kuh.ac.kr

* 본 논문의 요지는 2006년 대한안과학회 제96회 추계학술대회에서 구연으로 발표 되었음.

는데 어려움이 있으며, 시신경기능을 기본적으로 판단할 수 있는 시야검사는 신경절세포와 시신경 축삭의 손상이 30~50% 이상 진행된 후에야 시야결손이 나타나므로 녹내장의 조기 진단에 있어 한계점을 갖고 있다.^{11,12}

빛간섭단층촬영을 이용한 국내 연구에는 녹내장환자를 대상으로 시신경유두 분석기와의 결과를 비교하여 초기 녹내장환자의 유용성을 비교한 연구결과가 있다.¹³ 빛간섭단층촬영의 정상인을 대상으로 한 기준값에 포함된 각 인종간의 비율을 보면 Caucasian이 63%로 가장 많고 Hispanic이 27%, Asian이 불과 3%밖에 되지 않아 동양인에서 정상인의 데이터 값을 구하는 것은 반드시 필요하며 초기녹내장 진단 시에도 많은 도움이 될 수 있으리라 사료되며, 망막신경섬유층의 분석에 관한 연구는 많이 이루어졌으나^{14,15}, 빛간섭단층촬영으로 관찰한 경우 기준이 되는 정상값은 서구인을 기준으로 제공되고 있다. 이에 동양인을 대상으로 한 정상값과 특히 한국인에 대한 정상값의 기준과 범위에 관한 연구가 절실하다.

본 연구는 보다 정확한 관찰과 측정이 가능한 안저촬영기를 이용하여 한국인의 정상적인 망막 혈관분포를 분석과 시신경유두의 형태를 조사하고, 빛간섭단층촬영을 이용하여 정상 망막신경섬유층 두께와 시신경주위 면적을 조사하여 해부학적 기초 자료를 작성하는데 있다.

대상과 방법

2005년 9월부터 2006년 4월까지 20대 남자 58명, 여자 43명 등 202안, 40대 남자 49명, 여자 53명 등

204안 등 총 406안을 대상으로 정상인의 성별에 따른 변화와 연령대비 변화를 알아보고자 하였다. 20대와 40대를 대상으로 선정한 이유는 연령별 집단간의 통계적 유용성을 보기에 검사조건에 따른 변수가 적고 검사에 관한 이해와 협조가 좋은 이유로 대상을 삼았다. 전신질환 및 안질환, 안외상과 녹내장의 가족력이 없으며, 안압측정결과 10~20 mmHg 범위이며, 안저검사에서 녹내장 소견이 없고 안과수술의 경험이 없는 교정시력 1.0이상의 정상인을 대상으로 하였다(Table 1).

대상자들의 안광학적 특성을 알아보기 위해 알아보기 위해 굴절검사, 안압측정, 및 안축장 길이를 측정하였고, 각각의 3회 이상 반복 측정 후 그 평균값을 구하였다(Table 1).

산동을 한 후 안저검사와 빛간섭단층촬영을 이용하여 망막혈관 및 시신경유두 주위와 망막신경섬유층을 구하였다. 안저촬영은 디지털카메라(D70s, Nikon, JAPAN)가 장착된 안저카메라(TRC50IX, TOPCON, JAPAN)로 시행하였으며, 얼굴이 돌아가지 않도록 얼굴이 정중선을 향하게 하고 이 안면을 수평으로 하여 측정에 따른 오차를 최소화하였다.

빛간섭단층촬영(OCT)을 할 때 주시용 불빛을 이용하여 환자의 시선을 황반부에 고정시킴으로서 안구의 운동을 억제시켰다. 빛간섭단층촬영에 의한 망막신경섬유층의 측정은 유두연 동심원(1.5배 유두 크기)에 따라 이루어졌다. 한 시간 간격으로 등분된 12시간의 각 시간대별 데이터를 구했으며, 좌안은 우안의 거울상(mirror image)으로 데이터를 기록하였는데, 예를 들면 1시에서 5시 사이는 대상안의 코 쪽 시간대를 나타내고 7시에서 11시 사이에는 대상안의 귀 쪽 시간대를 나타내었다.

Table 1. Distribution of normal eyes in each age group

	20-29 years	40-49 years	Total
	202	204	406
Age			
(mean±SD)	23.95±2.37	45.41±2.38	34.73±11.00
(min-max)	(20-29)	(42-49)	(20-49)
Sex (Male/Female)	(58 / 43)	(49 / 53)	(107 / 96)
Refractive average (Diopter)	-3.08±2.57	-1.36±2.06	-2.21±2.48
(min-max)	(-9.50 - +5.50)	(-7.25 - +1.00)	(-9.50 - +5.50)
Axial length (mm)			
(mean±SD)	24.62±1.29	23.68±1.08	24.15±1.28
(min-max)	(22.02-27.25)	(21.98-26.58)	(21.98-27.25)
IOP (mmHg)			
(mean±SD)	15.61±2.32	15.17±2.88	15.38±2.62
(min-max)	(10-20)	(10-20)	(10-20)

시신경유두에서 망막중심동맥이 나오는 위치는 Wood (1948)가 분석한 방법을 인용하여 10가지 양상으로 분류하였는데 위쪽과 코 쪽으로 뺀 가지를 순서대로 하여 1번 그림부터 나열하여 혈관분포 양상을 그림으로 표현하였으며(Fig. 1), 그 외의 잔가지는 7등분으로 나누어 분석하였다(Fig. 2).

시신경유두에서 망막중심동맥이 나오는 위치는 시신경유두주위의 원을 그려서 7군데로 나누어 위치를 분석하였는데 그린 원과 겹치는 형태를 원형으로, 원에서 벗어나거나 들어있는 형태를 타원으로 분류하였다

(Fig. 2).

망막신경섬유층(Retinal nerve fiber layer, 이하 RNFL)은 시신경 주위를 3.4 mm의 원으로 3회 돌려서 스캔고 그 평균값으로 두께를 구하였으며, 시신경유두 주위분석은 시신경주위를 6방향으로 잘라서 스캔하고 시신경유두 주위의 면적과 시신경유두/시신경면적(Cup/Disc, 이하 C/D)비율 등을 구하였다.

분석된 자료들은 검정통계량 분석에 따라 student's t-test를 사용하여 통계처리를 하였고, 남녀별 측정치의 유의성을 검증하였다.

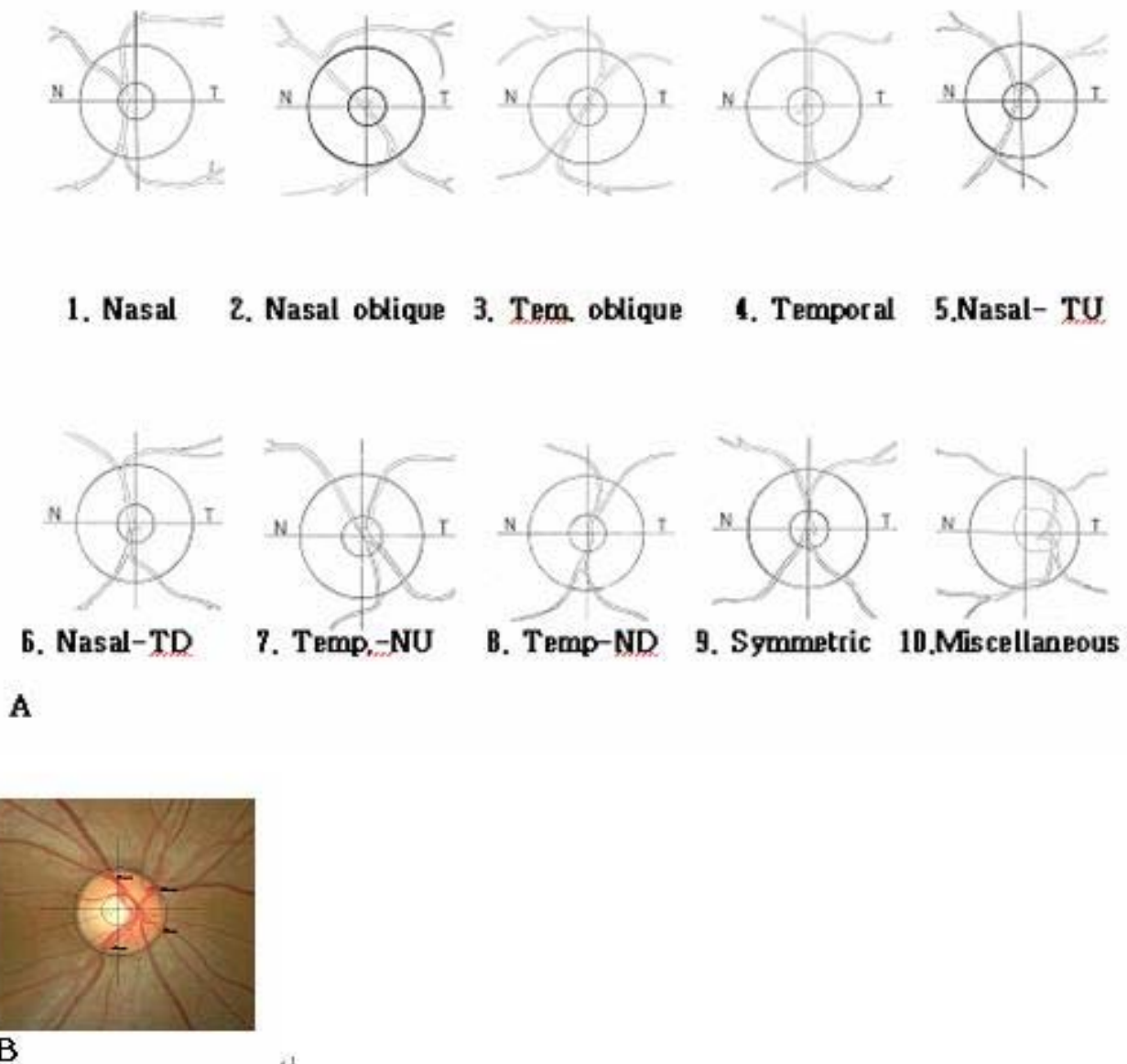


Figure 1. Normal optic nerve head showing ten types of distribution of the central retinal artery (CRA) origin in the optic disc by Wood's classification. (A) 1. Nasal; 2. Nasal oblique; 3. Temporal oblique; 4. Temporal; 5. Nasal-temporal up; 6. Nasal-temporal down; 7. Temporal-nasal up; 8. Temporal-nasal down; 9. Symmetric; 10. Miscellaneous. (B) Topographic measurement of the central retinal artery (CRA) in the optic disc by fundus camera (TRC50XI).

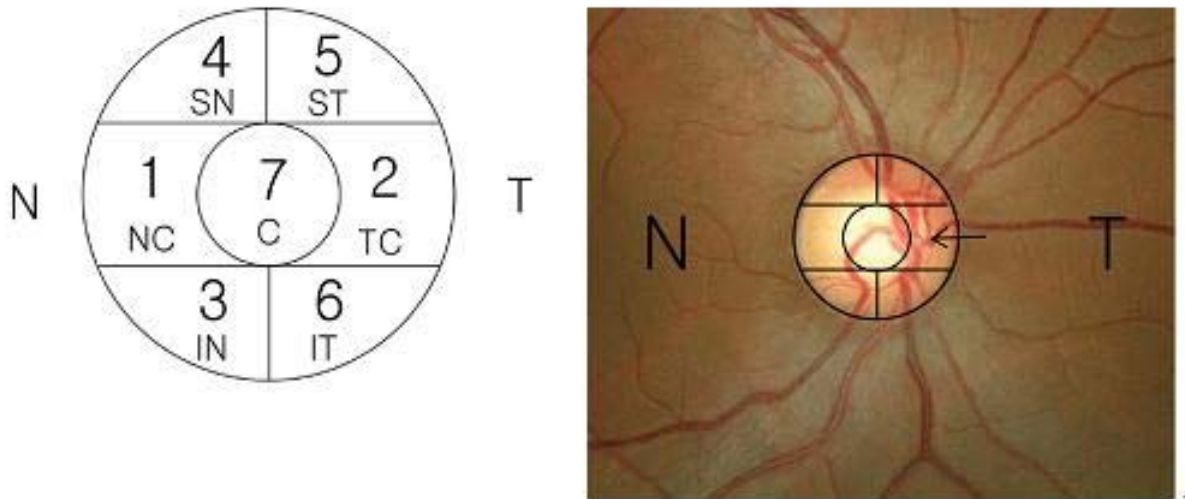


Figure 2. Distribution of the central retinal artery origin in the optic disc (A) 1. NC : Nasal center; 2. TC : Temporal center; 3. IN : Inferior nasal; 4. SN : Superior nasal; 5. ST : Superior temporal; 6. IT : Inferior temporal; 7. C : Center; (B) Topographic measurement of the central retinal artery in the optic disc by fundus camera (TRC50XI).

결 과

정상 406안을 연령별 두 그룹으로 나누어 혈관분포와 망막신경섬유층을 분석 하였다.

연령별분포는 20대가 23.9 ± 2.4 세이었고, 40대는 45.4 ± 2.4 세이었다(Table 1). 안저카메라로 측정된 시신경유두의 형태를 4가지 유형으로 나누어 분석한 결과 수직타원형이 남자 56%, 여자 52%로 가장 많았고, 원형이 남자에서 35%, 여자에서 41%로 두 번째로 많았다(Table 2). 망막혈관 분포양상을 10가지 양상으로 나누어 분석한 결과(Fig. 1) 대칭인 경우가 남자 39%, 여자 36%로 가장 많았으며, 귀 쪽에서 나오는 경우는 관찰되지 않았다(Table 3, Fig. 4). 시신경유두 주위에서 망막중심동맥이 나오는 위치를 7가지 양상으로 나누어 분석한 결과(Fig. 2) 가운데서 나오는 경우가 남자에서 59%, 여자에서 64%로 가장 많았으며, 1번의 유형인 코 쪽 가운데서 나오는 경우가 두 번째로 많이 관찰되었다(Table 4). 망막중심동맥이 시신경 유

두에서 나오는 양상을 성별에 따라 나누어 분석한 결과 가운데서 나오는 경우가 가장 많았으며, 1번의 유형인 코 쪽 가운데서 나오는 경우가 두 번째로 많았다(Fig. 4).

망막중심동맥에서 나오는 혈관의 잔가지분포를 7군데 영역으로 나누어 분석한 결과(Fig. 2) 1번 영역인 코 쪽에 분포하는 경우가 1.41 ± 0.73 개로 가장 많았으며 그 다음으로 5번 영역인 귀 위쪽이 1.31 ± 0.58 개, 6번 영역인 귀 아래쪽이 1.04 ± 0.87 개의 순으로 관찰되었다(Table 5). 망막신경섬유층을 4등분하여 두께를 분석한 결과 위쪽이 남자가 $147.66 \pm 15.22 \mu\text{m}$, 여자가 $148.29 \pm 16.09 \mu\text{m}$ 로 가장 두껍게 나타났으며, 귀 쪽이 남자가 $100.63 \pm 13.08 \mu\text{m}$, 여자가 $103.40 \pm 15.20 \mu\text{m}$ 이었으며, 아래쪽이 남자 $141.02 \pm 15.15 \mu\text{m}$, 여자 $144.67 \pm 15.32 \mu\text{m}$, 코 쪽이 남자 $94.69 \pm 12.70 \mu\text{m}$, 여자 $97.85 \pm 16.11 \mu\text{m}$ 로 나타났다(Table 6). 각각의 부위는 연령에 따라서 감소하는 양상을 보였지만 통계학적으로 유의한 차이는 없었다.

Table 2. Classification of optic disc types by TRC50IX

Optic disc type	20-29 years		40-49 years		Total (%)	
	Male	Female	Male	Female	Male	Female
1. Vertical oval	71	52	50	49	121 (56)	101 (52)
2. Horizontal oval	3	0	6	1	9 (4)	1 (3)
3. Circular	38	29	37	51	75 (35)	80 (41)
4. Irregular	4	5	5	5	9 (5)	10 (4)
Total	116	86	98	106	214 (100)	192 (100)

Table 3. Classification of the optic disc by the distribution of arterial branches

Classification	20-29 years		40-49 years		Total (%)	
	Male	Female	Male	Female	Male	Female
1. Nasal	43	25	31	26	74 (34)	51 (26)
2. Nasal oblique	0	0	0	4	0 (0)	4 (6)
3. Temporal oblique	1	0	0	0	1 (1)	0 (0)
4. Temporal	0	0	0	0	0 (0)	0 (0)
5. Nasal-temporal up	17	23	17	16	34 (16)	39 (19)
6. Nasal-temporaldown	8	12	2	11	10 (5)	23 (10)
7. Temporal-nasal up	2	0	2	4	4 (3)	4 (2)
8. Temporal-nasaldown	3	0	0	2	3 (1)	2 (1)
9. Symmetric	42	26	43	42	85 (39)	68 (36)
10. Miscellaneous	0	0	3	0	3 (1)	0 (0)
Total	116	86	98	106	214 (100)	192 (100)

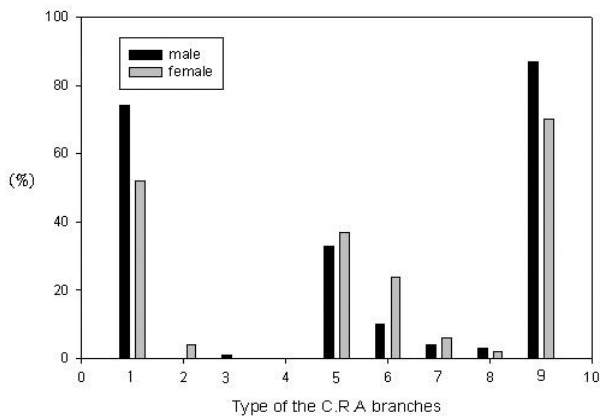


Figure 3. The distribution of the central retinal artery branches in the optic disc. 1. Nasal; 2. Nasal oblique; 3. Temporal oblique; 4. Temporal; 5. Nasal-temporal up; 6. Nasal-temporal down; 7. Temporal-nasal up; 8. Temporal-nasal down; 9. Symmetric; 10. Miscellaneous.

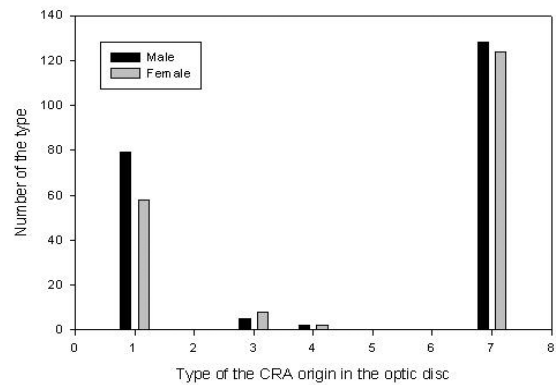


Figure 4. Distribution of the origin of the CRA in the optic disc.

Table 4. Distribution of the CRA origin in the optic disc

*CRA origin	20-29 years		40-49 years		Total (%)	
	Male	Female	Male	Female	Male	Female
1. Nasal-central	43	22	36	36	79 (37)	58 (29)
2. Temporal-central	0	0	0	0	0 (0)	0 (0)
3. Nasal down	3	8	2	0	5 (3)	8 (6)
4. Nasal up	2	2	0	0	2 (1)	2 (1)
5. Temporal up	0	0	0	0	0 (0)	0 (0)
6. Temporal down	0	0	0	0	0 (0)	0 (0)
7. Central	68	54	60	70	128 (59)	124 (64)
Total	116	86	98	106	214 (100)	196 (100)

*CRA : Central retinal artery.

Table 5. Classification of twigs by the distribution of retinal arterial branches

	Male	Female	Total
1 (min-max)	1.39±0.71 (1-3)	1.44±0.76 (0-3)	1.41±0.73 (0-3)
2 (min-max)	0.52±0.50 (1-1)	0.42±0.49 (0-1)	0.47±0.50 (0-1)
3 (min-max)	0.71±0.87 (1-3)	1.02±0.96 (0-3)	0.84±0.92 (0-3)
4 (min-max)	0.48±0.81 (0-3)	0.52±0.62 (0-2)	0.50±0.73 (0-3)
5 (min-max)	1.34±0.56 (1-2)	1.27±0.60 (1-2)	1.31±0.58 (0-2)
6 (min-max)	1.16±0.83 (0-2)	0.89±0.90 (0-2)	1.04±0.87 (0-2)

Table 6. RNFL thickness for all parameter by OCT

Measurement	20-29 years		40-49 years		Total	
*RNFL quadrants	Male	Female	Male	Female	Male	Female
Superior (mean±SD)	148.93±14.66	149.06±17.95	146.14±15.81	147.67±14.50	147.66±15.22	148.29±16.09
(min-max)	(121-193)	(100-208)	(123-186)	(120-182)	(121-193)	(100-208)
Temporal (mean±SD)	100.56±13.71	107.05±17.97	100.71±12.35	100.49±11.88	100.63 ±13.08	103.40±15.20
(min-max)	(76-170)	(85-172)	(80-148)	(80-137)	(76-170)	(80-172)
Inferior (mean±SD)	142.24±4.05	144.80±13.43	139.26±16.25	144.56±16.74	141.02 ±15.15	144.67±15.32
(min-max)	(77-176)	(115-188)	(100-176)	(111-193)	(77-176)	(111-193)
Nasal (mean±SD)	95.34±13.28	98.84±18.34	93.91±11.99	97.06±14.12	94.69 ±12.70	97.85±16.11
(min-max)	(68-153)	(58-158)	(71-132)	(65-135)	(68-153)	(58-158)

* RNFL: Retinal nerve fibers layer.

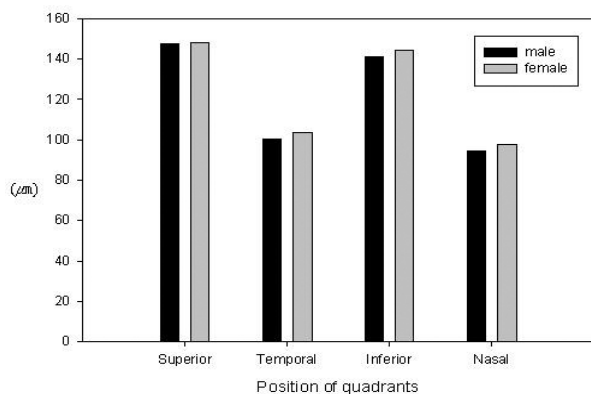


Figure 5. Distribution of RNFL thickness according to sexes.

망막신경섬유층을 시간단위(clock hour) 방향으로 분석한 결과 12시 방향(위쪽)이 남자 150.00±22.59 μm , 여자 150.19±25.39 μm 로 가장 두껍게 나타났으며, 3시 방향(코 쪽)이 남자 82.72±20.11 μm , 여자 85.10±17.93 μm 로 가장 얇았다.

망막신경섬유층의 두께를 4등분으로 나누어 성별에

따라 분석 해 보았다(Fig. 5). 안축장길이에 따라서 망막신경섬유층의 두께를 분석한 결과 위쪽이 25 mm미만에서 148.37±16.20 μm , 25 mm 이상에서 146.97±14.17 μm 로 가장 두껍게 나타났으며, 귀 쪽이 25 mm미만에서 100.96±13.39 μm , 25 mm이상에서 104.35±15.75 μm 이었으며, 아래쪽이 25 mm미만에서 143.19±16.38 μm , 25 mm이상에서 142.05±12.40 μm , 코 쪽이 25 mm미만에서 96.36±13.62 μm , 25 mm이상에서 95.82±16.49 μm 로 나타났으며, 안축장 길이에 따른 망막신경섬유층 두께의 차이는 보이지 않았다(Table 8). 망막신경섬유층의 두께를 시간단위(clock hour) 방향으로 나누어 성별에 따라 분석한 결과 성별에 따른 차이를 보이지 않았다(Fig. 5).

고 찰

망막은 이중 혈액공급(dual blood supply)을 받는다. 즉, 망막의 안쪽 2/3는 망막중심동맥에서, 바깥쪽 1/3는 맥락막의 모세혈관에서 혈액을 공급받는다. 망막의 안쪽 2/3를 담당하는 망막혈관계는 망막중심동맥

Table 7. RNFL thickness for all parameter by OCT

	20-29 years		40-49 years		Total	
	Male	Female	Male	Female	Male	Female
12 (superior)	150.67±22.67	149.83±27.47	149.40 ±20.59	150.47±3.74	150.00±22.59	150.19±25.39
(min-max)	(96-228)	(96-242)	(99-206)	(113-207)	(96-228)	(96-242)
11	161.6±22.10	162.01±19.96	154.40±20.59	154.00±21.37	158.35±21.68	157.55±21.08
(min-max)	(111-232)	(111-215)	(99-206)	(113-202)	(99-232)	(111-215)
10	121.69±21.49	128.08±23.60	113.09±22.77	115.17±19.55	117.80±22.44	120.89±22.33
(min-max)	(44-183)	(85-188)	(51-182)	(66-189)	(54-183)	(66-189)
9 (temporal)	84.87±21.06	88.39±25.26	89.67±30.00	85.18±18.57	87.05±25.55	86.60±21.79
(min-max)	(50-169)	(55-190)	(50-190)	(52-143)	(50-190)	(52-190)
8	107.40±18.45	105.95±25.49	101.17±20.70	112.94±23.27	104.58±19.70	109.84±24.47
(min-max)	(67-187)	(57-191)	(45-164)	(63-176)	(55-187)	(57-191)
7	141.69±21.49	148.08±23.60	151.17±20.70	162.75±22.94	145.99±21.61	156.24±24.30
(min-max)	(64-203)	(105-208)	(95-214)	(113-226)	(64-214)	(105-226)
6 (inferior)	155.83±22.44	151.90±31.93	152.92±24.62	151.74±22.76	154.51±23.44	151.81±27.14
(min-max)	(66-215)	(63-201)	(87-201)	(88-195)	(66-215)	(63-201)
5	134.79±20.05	133.12±25.89	112.33±23.28	115.17±19.55	124±24.27	123.13±24.23
(min-max)	(96-185)	(65-194)	(51-182)	(66-189)	(51-185)	(65-194)
4	92.43±15.40	97.12±21.86	94.56±5.99	93.24±19.77	93.40±20.84	94.96±20.76
(min-max)	(56-142)	(63-182)	(55-182)	(57-163)	(55-182)	(57-182)
3 (nasal)	80.30±11.49	87.52±16.90	85.65±26.89	83.18±18.57	82.72±20.11	85.10±17.93
(min-max)	(55-114)	(57-189)	(48-188)	(50-141)	(48-188)	(50-153)
2	115.00±19.17	113.02±23.72	113.71±23.29	115.17±19.55	114.42±21.09	114.22±21.47
(min-max)	(66-182)	(51-189)	(51-182)	(66-189)	(51-182)	(51-189)
1	145.00±19.17	143.02±23.72	131.94±24.12	135.35±21.57	139.09±22.47	138.75±22.81
(min-max)	(96-212)	(81-219)	(65-194)	(94-188)	(65-212)	(81-219)

Table 8. Relations between AL* and RNFL thickness for all parameters

	20-29 years		40-49 years		Total	
	*AL ≤ 25mm	*AL > 25mm	*AL ≤ 25mm	*AL > 25mm	*AL ≤ 25mm	*AL > 25mm
Superior	151.75±17.21	145.48±13.89	146.18±15.15	151.40±14.30	148.37±16.20	146.97±14.17
(min-max)	(120-208)	(100-176)	(120-186)	(122-178)	(120-208)	(100-178)
Temporal	101.94±15.66	105.08±16.23	100.32±11.69	102.16±14.23	100.96±13.39	104.35±15.75
(min-max)	(79-172)	(76-172)	(80-137)	(80-137)	(79-172)	(76-172)
Inferior	144.26±15.12	142±11.93	142.49±17.15	139.60±13.62	143.19±16.38	142.05±12.40
(min-max)	(77-188)	(119-170)	(100-193)	(111-162)	(77-193)	(111-170)
Nasal	97.45±14.04	96.05±17.62	95.66±13.33	95.13±12.79	96.36±13.62	95.82±16.49
(min-max)	(72-153)	(58-158)	(65-135)	(77-124)	(65-153)	(58-158)

* AL : Axial length (mm).

RNFL: Retinal nerve fibers layer.

이 분지를 내면서 망막의 주변부까지 혈액을 공급하며 동맥계, 모세혈관, 정맥계로 이루어져 있다. 망막중심동맥은 내경동맥에서 기원한 눈동맥의 첫 분지로서 직경이 0.3 mm이며 안구의 1.2 cm 후방이며 시신경의 하내측 지점에서 경막(dura mata)과 지주막(arachnoid)을 뚫고 지주막하강(subarachnoid space)을 관통하여 시신경내 혹은 유두부위에서 상하분지를 내고 곧바로 위 귀 쪽, 위 코 쪽, 아래 귀 쪽, 아래 코 쪽으로 분지를 내어 망막의 사분면을 공급하게 된다.¹⁵

Kim and Yun⁶은 시신경유두의 형태가 수직타원형에서 가장 많은 유형을 보였으며, Chang and Choi⁸은 원형에서 가장 많은 유형을 나타내었다. 본 연구에서는 수직타원형의 형태가 가장 많았다.

망막중심동맥이 분포하는 양상에 대하여 Kestenbaum¹⁶은 비대칭의 형태와 코 쪽에서 분지가 형성되는 유형이 가장 많았으며, Wood¹는 코 귀 쪽 위에서 나오는 다섯 번째 유형이 가장 많았고, Chang and Choi⁸과 본 연구에서는 9번 유형인 대칭의 형태로 망막중심동맥이 분포하는 양상이 가장 많았다.

망막중심동맥이 시신경유두에서 나오는 위치를 7군데로 나누어 분석한 결과 Jeong et al¹⁷은 1번 유형인 코 중앙에서 나오는 유형이 81%로 월등히 많았으며, Jung et al¹⁸과 Chang et al⁸도 각각 54%와 51%로 가장 많았으나 본 연구에서는 1번 유형인 코 쪽 중앙이 33%인 반면, 그리고 7번 유형인 가운데서 나오는 경우가 62%로 더 많았다. 이는 개인간의 차이도 있을 수 있겠으나 안저를 검안경으로 직접 관찰 했을 경우와 사진계측의 정확도에서 차이를 보이는 것이라 생각된다.

이상의 망막혈관 분포에 대한 관찰결과들을 종합하면 수직타원형이 54%, 대칭인 제 9군이 37%로 가장 많았으며, 그 다음이 제 1군인 코 쪽에서 나오는 경우가 125안(30%)이었으며 성별에 따른 차이는 관찰되지 않았다.

시신경유두 부위에서 망막중심동맥이 나오는 위치를 7개의 군으로 나누어 관찰한 결과 중심부에서 나오는 경우가 252안(62%)으로 가장 많았으며, 그 다음이 코 쪽 중앙부위에서 나오는 것으로 137안(33%)이었고, 귀 쪽에서 나오는 경우는 관찰되지 않았다.

망막의 신경섬유층은 망막의 부위에 따라서 심한 차이가 있다. 궁상신경섬유(arcuate fiber)가 들어가는 시신경유두의 위, 아래쪽은 두께가 0.2 mm에 달하지만, 주변부 망막에서는 두께가 약 0.01 mm이고 중심와에서는 식별이 잘 되지 않는다.¹⁹

Sears²⁰는 망막신경섬유층의 소견에 대해서 시신경유두와 시야검사상에서 나타나는 검사소견이 정상인 경우 초기 녹내장성 변화를 발견하고 기타 다른 방법으로

발견되기 전의 미세한 신경섬유층의 결함을 알아보는 데 중요한 요소로 여겨진다고 하였다.

Verma et al²¹은 빛간섭단층촬영을 이용하여 정상 라틴아메리칸의 망막신경섬유층의 두께를 구한 결과 위쪽 영역의 평균값이 $157.7 \pm 17.8 \mu\text{m}$, 아래쪽이 $159.8 \pm 18.9 \mu\text{m}$, 코 쪽이 $109.3 \pm 19.1 \mu\text{m}$ 그리고 귀 쪽 영역이 $102.5 \pm 19.0 \mu\text{m}$ 로 보고하였으며 본 연구에서도 위 쪽 $147.96 \pm 15.63 \mu\text{m}$, 아래 쪽이 $142.85 \pm 15.31 \mu\text{m}$, 코 쪽이 $96.20 \pm 14.50 \mu\text{m}$ 그리고 귀 쪽 영역이 $101.95 \pm 14.18 \mu\text{m}$ 로 유사한 결과를 나타내었다.

Lee et al²²은 OCT로 측정한 정상인의 망막신경섬유층 두께를 구한 연구에서 남자 14명과 여자 66명을 대상으로 4등분하여 나눈 전체 평균값이 $110.79 \pm 14.46 \mu\text{m}$ 와 $108.54 \pm 16.09 \mu\text{m}$ 이었으며, 남자 위쪽의 평균값이 $140.29 \pm 14.76 \mu\text{m}$, 아래쪽이 $126.36 \pm 20.48 \mu\text{m}$, 코 쪽이 $69.50 \pm 13.84 \mu\text{m}$, 귀쪽이 $91.29 \pm 9.22 \mu\text{m}$ 이었으며, 여자는 위쪽의 평균값이 $134.25 \pm 24.30 \mu\text{m}$, 아래쪽이 $134.77 \pm 19.94 \mu\text{m}$, 코 쪽이 $74.08 \pm 29.42 \mu\text{m}$, 귀 쪽이 $89.27 \pm 15.85 \mu\text{m}$ 로 여자가 남자보다 두껍게 나온 결과는 같았지만 전체적인 부위별 두께는 본 연구에서 더 두껍게 나타났다.

Savini et al²³은 연령이 30대인 유럽인 54명을 대상으로 한 연구에서 전체 평균값은 $101.52 \pm 11.09 \mu\text{m}$ 이었으며, 위쪽이 $124.29 \pm 16.59 \mu\text{m}$, 아래쪽이 $129.83 \pm 19.26 \mu\text{m}$, 코 쪽이 $81.24 \pm 17.95 \mu\text{m}$, 귀 쪽이 $69.94 \pm 13.17 \mu\text{m}$ 로 Lee et al²²의 연구와 본 연구에서 보다 시신경유두주위의 망막신경섬유층의 두께 및 부위별 두께가 더 얇게 측정되었다.

Schuman et al²⁴은 정상인 시신경섬유층의 평균 두께가 $95.9 \pm 11.4 \mu\text{m}$, 초기 녹내장환자의 두께가 $80.3 \pm 18.4 \mu\text{m}$, 진행성 녹내장환자의 두께는 $50.7 \pm 13.6 \mu\text{m}$ 으로 나타나 녹내장으로 진행될수록 시신경섬유층 주위의 망막신경섬유층의 두께는 얇아진다고 하였다.

Tuulonen et al²⁵은 시신경유두의 모양과 시야가 정상임에도 불구하고 망막신경섬유층 결손의 위치와 중심부근 시야결손이 일치해서 녹내장이 아니라고 판단할 수 없는 이유에 대하여 보고하였다. 따라서 OCT로 망막신경섬유층을 검사하여 시야결손, 시신경유두의 함몰, 신경섬유층 결손 등의 전통적인 증후가 나타나기 전에 녹내장의 조기진단과 녹내장성진행의 조기발견이 가능하며 이러한 질환에 대한 비교 값으로 연령에 따른 정상 데이터 값이 더 필요한 것이다.

Ha and Rho²⁶은 정상인에서 시신경유두의 수평비가 수직비보다 크지만 나이가 증가함에 따라서 특히 수

평비가 커지게 되므로 녹내장성 시신경유두의 변화중 시신경유두의 수직비의 상승이 녹내장의 진단에 특징적 소견임을 확인하였다. 또한, 정상인의 시신경유두의 형태를 각 연령별로 측정하여 분석한 결과 유두함몰 면적 비율(disk area)은 0.28 ± 0.16 이었으며, 또한 수평함몰 유두비와 수직함몰 유두비가 각각 0.55 ± 0.16 과 0.48 ± 0.15 로 둘 간에는 통계학적으로 유의한 차이를 보였으며 본 연구에서도 동일한 결과를 나타내었다.

Medeiros et al²⁷은 정상인과 녹내장환자를 대상으로 망막신경섬유층의 두께를 조사한 결과 정상인의 평균두께는 $96.5 \pm 9.90 \mu\text{m}$ 이고 녹내장환자는 $74.2 \pm 13.3 \mu\text{m}$ 로 차이를 보였으며, 수직과 수평 C/D 비율이 정상인에서 0.45 ± 0.16 과 0.50 ± 0.19 이었고, 녹내장환자에서는 0.70 ± 0.14 와 0.76 ± 0.16 으로 본 연구의 정상인의 측정치와 유사한 결과 값을 나타내었다.

망막신경섬유층의 두께에 영향을 줄 수 있는 인자들은 연령, 굴절이상, 시신경위축 등을 들 수 있고 굴절이상에는 영향을 받지 않는다고 하였으며, 평균 망막신경섬유층의 두께는 연령이 증가함에 따라 감소하는 경향을 보인다고 하였다.²⁸ 본 연구에서는 정상 한국인을 대상으로 했을 때 연령이 증가함에 따라 감소하는 양상을 보였으나 통계학적인 의미는 보이지 않았다.

본 연구에서 분석된 망막혈관 분포와 시신경주위 조직의 망막신경섬유층의 두께를 여러 연구자들의 분석결과와 비교 해 볼 수 있었으며, 정상인의 시신경유두 비율과 망막신경섬유층의 두께 차이를 조사할 수 있었다. 또한, 정상인의 망막혈관을 분석하였으며, 빛간섭단층촬영으로 측정된 정상값을 제공하였다. 이러한 자료들은 녹내장 진단하는데 도움이 될 것으로 생각된다.

참고문헌

- Wood EH. The normal optic nerve. Classification of the optic disc based on branching of the central retinal artery. Arch Ophthalmol 1948;39:305-12.
- Ford M, Sarwar M. Features of a clinically normal optic disc. Br J Ophthalmol 1963;47:50-8.
- Syndacker D. The normal optic disc, ophthalmoscopic and photographic studies. Am J Ophthalmol 1964;58:958-65.
- Kim SD, Choi O, Lee JH. Classification of the optic disc. J Korean Ophthalmol Soc 1976;17:177-86.
- Lee SH, Pak BK. On the Ratio to the Physiologic Cupping and Optic Disc. J Korean Ophthalmol Soc 1971;12:145-7.
- Kim JW, Yun DH. C/D Ratio of Korean. J Korean Ophthalmol Soc 1981;22:181-91.
- Carpel EF, Engstrom PE. The normal cup-disk ratio. Am J Ophthalmol 1981;91:588-95.
- Chang HR, Choi O. Relationship Between the Optic Disk and Retinal Vessel. J Korean Ophthalmol Soc 1982;23:115-25.
- Quigley Ha, Dunkelberger GR, Green W. Retinal ganglion cell atrophy correlated with automated perimetry in human eyes with glaucoma. Am J Ophthalmol 1989;107:453-64.
- Chauhan DS, Marshall J. The interpretation of optical coherence tomography images of the retina. Invest Ophthalmol Vis Sci 1999;40:2332-42.
- Schuman JS, Tamar PK, Hertzmark E, et al. Reproducibility of nerve fiber layer thickness measurements using optical coherence tomography. Arch Ophthalmol 1996;103:1889-98.
- Poinosawmy D, Fontana L, Wu JX. Variation of nerve fiber layer thickness measurements with age and ethnicity by scanning laser polarimetry Br J Ophthalmol 1997;81:350-4.
- Park HJ, Choi JH, Choi KY, Hong C. Relationship between Optic Disc Parameters and Myopic Refractive Errors in Myopia. J Korean Ophthalmol Soc 1999;40:1084-9.
- Quigley HA, Dunkelberger GR, Green WR. Chronic human glaucoma causing selectively greater loss of larger optic nerve fibers. Ophthalmology 1998;95:357-63.
- Kim JM, Park KH, Kim TW, Kim DM. Comparison of the Results between Heidelberg Retina Tomography 2 and Stratus Optical Coherence Tomography in Glaucoma. J Korean Ophthalmol Soc 2006;47:556-62.
- Kestenbaum A. Red shadows on the retina. Klin Monatsblätter Augenheilkd Augenarztl Fortbild 1954;125:663-6.
- Jeong TM, Lee JH, Kim SD, Choi O. Classification of the Optic Disk based on branching of the central retinal artery. J Korean Ophthalmol Soc 1975;16:205-8.
- Jung JH, Kim HW, Kim SD, Choi O. Classification of the Optic Disk Based on Branching of the Central Retinal Artery. J Korean Ophthalmol Soc 1976;17:275-9.
- Ogden TE. Nerve fiber layer of the primate retina: Morphometric analysis. Invest Ophthalmol Vis Sci 1984;25:19-29.
- Sears ML. Clinical and scientific basis for the management of open-angle glaucoma. Arch Ophthalmol 1986;104:191-5.
- Verma R, Bazzaz S, Lai M. Optical tomography-measured retinal nerve fiber layer thickness in normal Latinos. Invest Ophthalmol Vis Sci 2003;44:3369-73.
- Lee JH, Ahn JS, Lee DY. Quantification of Retinal Nerve Fiber Layer Thickness in the Normal Subjects Using Optical Coherence Tomography. J Korean Ophthalmol Soc 1999;40:2804-15.
- Savini G, Zanini M, Carelli V, et al. Ross-Cisneros FN, Barboni P. Correlation between retinal nerve fiber layer thickness and optic nerve head size: an optical coherence tomography. Br J Ophthalmol 2005;89:489-92.
- Schuman JS, Wollstein G, Farra T, et al. Hertzmark E, Aydin A, Fujimoto JG, Paunescu LA. Comparison of optic nerve head measurements obtained by optical coherence tomography and confocal scanning laser ophthalmoscopy. Am J Ophthalmol 2003;135:504-12.

- 25) Tuulonen A, Lehtola J, Airaksinen PJ. Nerve fiber layer defects with normal visual fields. *Ophthalmology* 1993;100: 587-98.
- 26) Ha SW, Rho SH. Age-Related Differences of Optical Coherence Tomography Data in Korean. *J Korean Ophthalmol Soc* 2005;46:2037-44.
- 27) Medeiros FA, Zangwill LM, Bowd C, et al. Evaluation of retinal nerve fiber layer, Optic nerve head, and macular thickness measurements for glaucoma detection using Optical Coherence Tomography. *Am J Ophthalmol* 2005;139:44-55.
- 28) Kanamori A, Escano MF, Eno A, et al. Evaluation of the effect of the aging on retinal nerve fiber layer thickness measured by optical coherence tomography. *Ophthalmologica* 2003;217:273-8.

=ABSTRACT=

Morphological Analysis of Papillary Retinal Vessels and Retinal Nerve Fiber Layer in Koreans

Hyun Sung Leem, M.D.¹, Doo Jin Paik, M.D.², Hyung Chan Kim, M.D.¹

Department of Ophthalmology, College of Medicine, Konkuk University¹, Seoul, Korea

Department of anatomy and cell biology, College of Medicine, Hanyang University², Seoul, Korea

Purpose: The study present the central retina arterial supply, optic disc shape, RNFL (retinal nerve fiber layers) thickness and optic disc rim area.

Methods: To evaluate the relationship between central retina artery pattern, optic disk shape, and RNFL thickness was measured using optical coherence tomography (OCT3000) and pattern of the central retinal artery were investigated by TRC50IX. Healthy Koreans (107 males, 97 females) were enrolled in this study. The classification is made by dividing surface of the nerve head into ten sector.

Results: As a result of the shape of the optic disc divided into four group, vertically oval were 54%. The results showed the central retinal artery, in 252 eyes, had its origin in the center. None of the eyes had their origin on temporal side. RNFL thickness according to OCT parameter was superior, 127.68±16.16 μm; temporal quadrants, 79.60±16.05 μm; inferior quadrants.

Conclusions: In summary, this study indicates that in healthy Koreans the shape of the optic disc is vertically oval and the origin of their central retinal artery is at the center. The RFNL thickness of both the superior and inferior quadrants was 127 μm according to OCT.

J Korean Ophthalmol Soc 48(10):1369-1378, 2007

Key Words: Morphology, Retinal vessels, OCT, Optic disk

Address reprint request to **Hyung Chan Kim, M.D**

Department of Ophthalmology, School of Medicine, Konkuk University

#4-12, Hwayang-dong, Gwangjin-gu, Seoul 143-729, Korea

Tel: 82-2-2030-5270, Fax: 82-2-2030-5273, E-mail: eyekim@kuh.ac.kr