

상완 신경총의 절전부 전마비 손상에서 다발성 신경 이접술

원광대학교 의과대학 정형외과학교실

김상수 · 김학선 · 김영진

— Abstract —

Multiple neurotization in Preganglionic Whole Arm Type of Brachial plexus injury

Sang-Soo Kim, M.D., Hak-Sun Kim, M.D. and Yeong-Jin Kim, M.D.

*Department of Orthopaedic Surgery, College of Medicine Wonkwang University,
I-Ri City, Korea*

In the whole arm type of brachial plexus injury, the nerve grafting method give the best result. As it is impossible, however to operate the preganglionic whole arm type by interfascicular nerve graft, the treatment of this type of injury is difficult. In this lesion, neurotization may be the only useful method. To evaluate it's efficacy, 38 cases of multiple neurotization have been reviewed. The follow up period was on average 45 months(24 months to 76 months). The results are as follows :

1. Motor or sensory improvement of good or better results was observed in 27 nerves(29%) and that of better-than-fair results in 54 nerves(57%).
2. The best results were obtained in patients less than thirty year old and in the patients where the operation was performed within the first six months after injury(19 cases, 42%).
3. The use of spinal accessory, phrenic, intercostal and supraclavicular nerves, as a source of neurotization produced similar results. Phrenic nerve neurotization was performed without any significant respiratory difficulty.
4. The results of neurotization were analysed by Kim's method. Functional recovery of the upper extremity showed relatively poor results.

※ 통신저자 : 김 학 선
전라북도 이리시 신흥동
원광대학병원 정형외과학교실

※ 본 논문의 요지는 1995년 제62차 미국정형외과학회(American Academy of Orthopaedic Surgeon)에 발표 예정
입니다.

5. Out of the 25 patients who had developed a painful syndrome before neurotization, 19 cases(60%) showed improvement of the symptom.

Multiple neurotization in preganglionic whole arm type of brachial plexus injury is of a little value in improving upper extremity function. Nerve neurotization can not always make a paralysed upper limb useful, because it is impossible to control the digits and intrinsic muscles in the hand and to restore fine sensation by it. Nevertheless, functional recovery of the paralyzed upper limb, compared with no previous muscle contraction, encourages patients who have suffered serious brachial plexus injuries to start an active their life again.

Key Words : Brachial plexus injury, Multiple neurotization

서 론

상완 신경총 손상은 복잡한 해부학적 구조로 진단과 치료가 매우 어렵고 치료 결과 또한 매우 불량하다^{1,10,11)}. 자연 치유의 가능성은 아주 드물고, 거의 기대하기 어렵다⁸⁾. 수술적 치료 방법중 신경 탐색술과 신경 박리술은 현재까지도 큰 효과가 없고^{24,29)} 근육 이식술도 저자에 따라 비교적 좋은 결과를 보고하나³¹⁾, 신경 이식술의 결과가 가장 좋고 다음이 신경 이전술, 근육 이식술이다²⁵⁾. 신경 이식술과 신경 이전술도 초기에는 다른 방법과 결과가 비슷하다가 미세 수술 방법의 발달로 수술 성적이 점차 개선되었고, Millesi와 Berger²⁶⁾가 신경 이식술을 사용하여 종전과 비교가 안될 정도로 좋은 결과를 보고하여 상완 신경총 손상의 수술적 치료에 획기적인 계기를 마련하였다. 이후 신경 이식 기술의 발달로 다른 여러 저자들도 좋은 결과를 보고 하였다^{4,8,16)}. 그러나 이러한 신경총간 신경 이식술(plexoplexus nerve graft)는 경추 신경근이 보존되어 있어야 하므로, 절전부전마비에서는 신경 이전술만이 가능하게 된다.

최근의 신경 이전술은 Seddon³³⁾이 늑간 신경을 가지고 근피 신경의 원위부에 연결함으로써 시작되었으며, 이후 여러 저자들이 유용한 결과를 보고 하였다^{7,8,29)}. Kotani 등²¹⁾은 부척수 신경을 사용하여 좋은 결과를 발표 하였으며 이후 여러 저자들에 의해서 유용성이 증명되고 있다^{5,29)}. 또 다른 운동 신경원으로서 횡격막 신경을 이용하여 신경이전을 시행하는 방법을 Lurje²³⁾가 처음 제안하였으며, Gu 등¹⁴⁾이 처음으로 임상 결과를 발표하면서 실제 이용할 수 있는 가능성을 제시 하였다. 감각 신경의 운

동원으로는 상쇄골 신경의 이용이 보고되고 있다³²⁾. 이렇게 여러 종류의 신경원을 사용하는 여러 방법의 신경 이전술이 사용되고 있으나 여러 종류의 상완 신경총 손상에 적용하므로 그 결과의 평가와 비교를 객관화 하는 것이 어려웠다.

따라서 저자는 최근 8년간 원광대학교 의과대학 정형외과학 교실에서 수술적 치험한 상완 신경총 손상중 절전부 전마비의 경우에서 다발성 신경 전이술로 치료한 경우의 치료 성적을 비교 분석하여 실제 얼마나 환자에게 도움이 되는 지와 아울러 각각의 신경원의 유용성과 장단점을 알아 보고자 한다.

대상 및 방법

1984년 3월부터 1992년 2월까지 8년간에 원광대학교 의과대학 정형외과학 교실에서 수술적 치험한 상완 신경총 손상 환자 146명중, 상완 신경총 절전부 전마비이고 다발성 신경 이전술을 시행한 경우는 48명 이었다. 이중 최소 2년 이상 추시가 가능하고, 의료 기록에서 수상 당시와 수상후 1개월에 완전한 이학적 검사가 되어 있고, 경추 척수강 조영술을 실시한 38명을 대상으로 하였다. 이 38명에서 공여 신경은 2-4개를 사용하여 총 94개의 공여 신경이 이용되었다. 진단은 이학적 검사, 경추 척수강 조영술, 근전도 검사 및 신경 전도 검사, 전산화 단층 촬영 및 자기 공명 영상 검사로 하였다⁶⁾. 이학적 검사는 Narakas²⁹⁾가 만든 도표를 기준으로 하였으며 의료 기록의 열람 및 고찰에 의하여 처음 수상 당시 이표에서 검사할 수 있는 모든 근육이 마비 상태이며 수상 후 1개월의 의료 기록에서도 운동력 및 감각의 회복이 전혀 되지 않는 예를 선택하였다. 술후 마지막 근력및 감각력은 전례에서 저자가 면담 및 이학

적 신경학적 검사를 통하여 평가 하였다. 경추 척수강 조영술의 판독은 연구 시작시 38명 전례의 경추 척수강 조영술 사진을 임상적 결과를 모르는 일인의 방사선과 전문의가 Kawai 등²⁰⁾이 정한 기준에 의해 판정하여 신경근 낭의 폐쇄 이상의 소견이 보이는 경우를 비정상적으로 판정 하였다. 임상 증상은 전마비를 보이거나 척수강 조영술에서 이상 소견이 미미하거나 없는 경우는 근전도 검사에서 상완 신경총 절전부 전마비의 소견과 일치하는 경우만을 연구 대상으로 하였다. 원격 추시 기간은 평균 3년 9개월(24-76개월) 이었다.

1. 수술방법

모든 환자는 수술전 상완 신경총 손상을 받은 측의 횡격막 신경 손상 유무를 확인하기 위해 엑스선 형광경하에 동측 횡격막의 호흡에 따른 상하 운동의 존재 유무를 확인하였다. 절개는 쇄골의 약 12cm 위 부분부터 흉쇄 유두근의 외연을 따라 내려와 쇄골을 지난 후 여기에 평행하게 달리고 쇄골 바깥 쪽에서 삼각근의 전연을 따라 아래쪽으로 내려오는 절개를 행한다. 쇄골의 상부에서 연부 조직과 활경근을 통하여 절개를 깊게 하고 외경정맥을 만나면 결찰을 시행한다. 심부 근육을 절개하고 흉쇄 유두근의 쇄골부를 절개하면 전근각근의 전연부가 노출되게 된다. 이 전근각근의 전면에 횡격막 신경이 있고 근의 뒷면에 신경근이 보이는데 가장 위부터 제 5, 6, 7 경추 신경근이 있고 제 8 경추 신경근과 제 1 흉추 신경근은 이보다 심부에 위치한다. 신경간 및 원위부의 신경을 위해서는 쇄골 밑으로 터널모양으로 박리하고 액와부의 노출을 위하여서는 소흉근을 부착부에서 가깝게 절단하여 가슴쪽으로 반전시킨다. 여기서 부척수 신경과 상쇄골 신경을 찾고 횡격막 신경의 마비가 없는 경우 횡격막 신경을, 마비가 있는 경우 제 3, 4, 5, 6 늑간 신경중에 가능한 2개 이상의 늑간 신경을 박리하여 공여 신경으로 이용한 다.

다발성 신경 이식술의 상완 신경총 손상시에 목표는 주관절의 굴곡 회복, 견관절의 안전성 회복, 수부 및 전완부의 보호 감각 회복 및 완관절이나 수지부 신전을 목표로 3개의 공여 신경을 이용하고 수술사정에 따라 2, 4개의 공여 신경도 이용하였다. 수술시 목표한 신경의 이전 형태 및 이전 순위는 1)

횡격막 신경을 근피 신경으로, 2) 늑간 신경을 요골신경으로, 3) 부척수 신경을 상견갑 신경으로, 4) 상쇄골 신경을 정중 신경으로, 이전술을 시행하였다 (Fig. 1).

Fig. 1. A form of the surgical treatment in preganglionic whole arm type of brachial plexus injury : the spinal accessory nerve transferred to the suprascapular nerve, the phrenic nerve to the musculocutaneous nerve, the supraclavicular nerve to the median nerve and the 3rd, 4th and 5th intercostal nerve to the radial nerve.

2. 수술후 처치

수술후 신경 이식부의 파열을 막기 위해 2주간 미네르바식 체간 석고 고정을 실시하고 절대 침상 안정을 실시 하였다.

3. 평가방법

감각 및 운동기능의 회복은 British Research

Table 1. The table evaluating the motor and sensory function in 4 main surgical goals.

Function	Excellent	good	fair	poor
Restoration of elbow flexion	3	2	1	0
Restoration wrist flexion and sensation to the medial border of forearm and hand	3	2	1	0
Restoration of shoulder abduction	3	2	1	0
Restoration of wrist and finger extension	3	2	1	0

Council System의 기준¹⁷⁾에 의거 운동력이 거의 정상인 경우 우수, 기능적으로 유용한 운동력 3(+) 이상시 양호, 운동력 2 이상으로 약간의 기능 회복은 보이나 유용하지 못한 경우 보통, 운동력 1과 그 이하시 불량으로 평가하였다. 감각의 신경 회복 정도는 감각 등급 3 이상은 우수, 감각 등급 2는 양호, 감각 등급 1은 보통, 그 이하는 불량으로 평가하였다. 통증은 종류에 관계없이 6등급으로 나누고 3등급 이상 좋아지면 우수, 1-2 등급이 좋아지면 양호, 변함이 없거나 나빠지는 경우 불량으로 평가하였다²⁹⁾. 이러한 평가는 각각 공여 신경 단위로 실제 신경 이전술 후 얼마나 운동력과 감각의 향상이 얼마 있었는가를 평가 하였다. 각각 공여 신경별 평가시 각 환자의 총괄된 기능의 개선 향상 여부를 알 수 없으므로 수술시 목표한 4가지의 기능을 중심으로 운동 및 감각 능력의 향상을 점수로 환산하여 평가표를 작성하였다(Table 1). 저자는 수술시 대부분에서 3개의 공여 신경을 사용 하였으므로 이 평가표에서 술 후 점수 합산이 9점 이상을 우수, 6점 이상을 양호, 3점 이상을 보통, 2점 이하를 불량으로 하여 환자 단위로 평가하였다. 각 군 사이의 성적의 차이는 분할표를 이용한 독립성 검정(X^2 -검정)으로 독립성 검정 통계량과 독립성 분포표에서 찾은 기각치를 비교하여서 유의성을 검증하였다.

통계학적으로 유의성 검증시 우수, 양호, 보통, 불량의 4군으로 나누면 우수의 모집단의 수가 적어 검증이 불가하여 우수 및 양호군, 보통군, 불량군등 3군으로 나누어서 검증하였다.

결 과

1. 연령 및 성별 분포

연령은 20대 및 30대의 활동기의 연령에서 각각 18례(47.4%), 12례(31.6%)를 차지하였으며 총 38

례중 남자가 34례 여자가 4례로 남자에서 월등히 많았다.

2. 손상 원인 및 동반 손상

손상의 원인으로는 오토바이 및 자동차에 의한 교통사고가 각각 20례(52.6%), 6례(15.8%) 이었다. 동반 손상으로는 쇄골, 늑골 골절이 각각 6례, 상완골 골절, 혈기흉이 각각 5례, 견갑골 경부 골절이 4례, 대퇴골 골절, 경골 골절이 각각 3례등 총 25명의 환자(65.5%)에서 44례의 동반 손상이 있었다.

3. 진단 검사법

수술전에 38례 전부에서 경추 척수강 조영술을 실시 하였으며 실시 시기는 최소 수상 후 4주, 최고 수상 후 1년 1개월 이었으며 평균 수상 후 12.5주에 실시 하였다. 경추 척수강 조영술에서 신경 지근이 보이면서 신경낭이 폐쇄된 경우 이상을 비정상적으로 분류하면 제5경추부 23례(60.5%), 제6경추부 29례(76.3%), 제7경추부 33례(86.8%), 제8경추부 33례(86.8%), 제1흉추부 27례(71.1%)의 비정상 소견을 보였으며 가성 낭종 형성은 제7경추부와 제8경추부에서 많았다. 근전도 검사는 21례에서 실시하여 전례에서 신경근 부위의 손상 판정을 받았다. 최근 자기 공명 영상술이 도입되어 7명의 환자에서 선택적으로 활용되었으며 경추 추간판 탈출증이 2례, 신경근 전열이 3례(8신경근), 뇌척수액 누출이 1례였다.

4. 치료성적

가) 손상 후 수술까지 소요된 시간에 따른 결과
총 94 신경 중 우수 및 양호한 결과가 27개의 공여 신경(28.7%) 이었으며 소요된 시간별 결과를 살펴 보면 6개월 이내에 수술을 시행한 경우가 6개월 이후에 수술적 치료를 한 경우와 통계학적으로 유의한 차이가 있었다(Table 2).

Table 2. Results of neurotization according to the lapsed time after injury.

Time interval(month)	Excellent	good	fair	poor	No. of doner
- 3	3	3	8	2	16(17.0)
3 - 6	6	7	7	9	29(30.9)
7 - 12	1	6	10	21	38(40.4)
12 -		1	2	8	11(11.7)

Table 3. Results in the age of patients.

Age(year)	Results				Total(%)
	Excellent	Good	Fair	Poor	
- 20	2	3	6	4	15(15.9)
21 - 30	5	10	12	16	43(45.7)
31 - 40	3	3	8	14	28(29.9)
40 -		1	1	6	8(8.5)
Total(%)	10(10.4)	17(18.1)	27(28.7)	40(42.6)	94(100.0)

나) 환자의 연령별 결과

활동기에 많은 환자가 있었으며 20세 미만에서는 우수 및 양호군이 5개 신경원(33.3%), 20-30세 군에서는 15개 신경원(37.5%), 31-40세 군에서는 6개 신경원(20.7%), 41세 이상 군에서는 1개의 신경원(14.3%)으로 감소하고 있다. 20세 미만시 및 21-30세 사이의 결과가 31세 이상의 환자군의 결과 사이에 통계학적으로 유의한 차이가 있었다(Table 3).

다) 공여 신경별 결과

1) 부척수 신경을 공여한 경우

대부분인 21례(80.7%)를 상전갑 신경에 이전을 실시했으며 이 경우 우수 및 양호가 9례(34.6%)이며 신경학적인 반응이 있는 보통까지 포함하면 19례(73%)에서 수술후 운동력의 변화가 있었다(Table 4-1).

2) 늑간 신경을 공여한 경우

대부분인 14례(77.7%)를 근피 신경에 이전을 실시했으며 우수 및 양호가 4례(22.2%)이었다. 늑간 신경을 정중신경에 이전한 2례에서 보통의 결과를 보였다(Table 4-2).

3) 횡격막 신경을 공여한 경우

대부분인 11례(55.0%)를 근피 신경에 이전 하였으며 우수 및 양호가 6례(35.0%)의 결과를 보였다. 운동력 2인 보통군까지 포함하면 11례(55.0%)에서

운동력의 향상이 있었다(Table 4-3). 상전갑 신경과 근피 신경에 이전한 경우 특히 우수가 각각 2례씩 있었다.

4) 상쇄골 신경을 공여한 경우

전완부의 감각을 위해서 사용되었으며 우수 및 양호가 8례(26.7%)의 결과를 보였다. 감각 등급 2인 보통군까지 포함하면 15례(50.0%)에서 감각의 회복을 볼 수 있었다(Table 4-4).

이상과 같은 결과를 각각의 공여 신경 별로 결과를 비교하여 보면 Fig. 2에서와 같다. 이들 각각 공여 신경에 따른 결과의 통계학적으로 유의한 차이는 없었다. 즉 공여 신경 사이의 결과의 차이는 없었다.

라) 환자단위로 평가시 결과

수술시 목표로 한 4가지의 기능을 중심으로 운동 및 감각능력의 향상을 점수로 환산하여 평가표를 작성하여 각 환자 별로 성적을 보면 우수가 2례(5.2%), 양호가 6례(15.8%), 보통이 11례(30.0%)이었고 불량이 19례(50.0%)로 가장 많았다. 전체 환자의 평균 점수는 2.4로 불량에 해당 하였다.

마) 신경 이전시 이식한 신경 길이별 결과

일부인 13례의 공여 신경(13.8%)을 제외하고는 대부분의 경우에서 신경 이식술이 필요 하였으며 직접 문합을 하였거나 신경 이식 길이가 10cm 미만의 군과 10cm 이상의 군 사이의 결과가 통계학적으로

유의한 차이를 보였다(Table 5).

바) 수술 후 통증의 소실 여부

25례의 환자에서 통증증후군이 존재 하였으며 이 중 3례에서 0등급의 매우 심한 통증이 있었고, 9례

에서 1, 2 등급의 심한 통증이, 13례에서는 3, 4 등급의 통증이 존재 하였다. 수술후 3례 (11.5%)에서 우수, 16례 (64%)에서 양호, 6례 (24%)에서 불량, 1례 (4%)에서 극악의 결과를 보였으며, 특히 참기 어려운 통증인 0 등급의 3례의 환자에서 1례에서는 우수, 2례에서 양

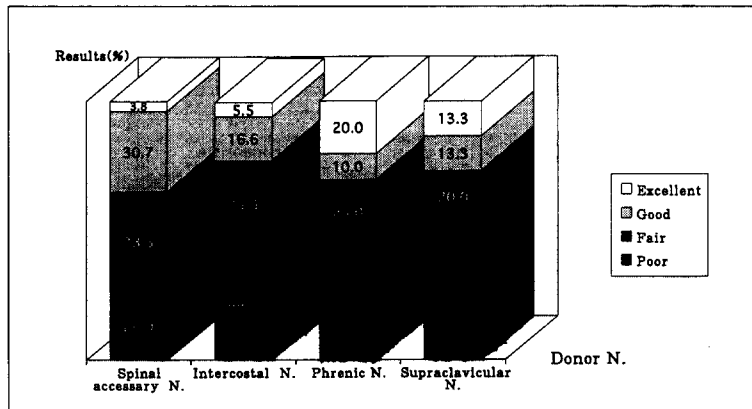


Fig. 2. Results of neurotization on each nerve. Best results are obtained in case of using the spinal accessory nerve, excellent, good, and fair cases of motor strength(73%). The case of the suprascapular nerve showed the lowest results(53.2%). But, 4 individual donor nerves made no difference in excellent or good cases.

Table 4-1. Results of using a spinal accessory nerve as source of nerve

Source of N.	Transferred N.	Results				Total(%)
		Excellent	Good	Fair	Poor	
S.A.N.	Suprascapular N.	1	5	8	7	21(80.7)
	Musculocutaneous N.		1			1(3.8)
	Axillary N.		1			1(3.8)
	Intercostal N.		1	1		2(7.7)
	5th N. root			1		1(3.8)
Total(%)		1(3.8)	8(30.7)	10(38.5)	7(26.9)	26(100.0)

Table 4-2. Results of using an intercostal nerve as source of nerve

Source of N.	Transferred N.	Results				Total(%)
		Excellent	Good	Fair	Poor	
I.C.N.	Suprascapular N.		1			1(5.5)
	Musculocutaneous N.	1	1	4	8	14(77.7)
	Radial N..	1				1(5.5)
	Median N..			2		2(11.0)
Total(%)		1(5.5)	3(16.6)	6(33.3)	8(44.4)	16(100.0)

Table 4-3. Results of using a phrenic nerve as source of nerve

Source of N.	Transferred N.	Results				Total(%)
		Excellent	Good	Fair	Poor	
Phrenic N.	Suprascapular N.	2	1			3(15.0)
	Musculocutaneous N.	2	1	3	5	11(55.0)
	Upper trunk.			2	3	5(25.0)
	Median N..				1	1(5.0)
Total(%)		4(20.0)	2(10.0)	5(25.0)	9(45.0)	20(100.0)

Table 4-4. Results of using supraclavicular nerve as source of nerve

Source of N.	Transferred N.	Results				Total(%)
		Excellent	Good	Fair	Poor	
S.C.N.	Median N.	4	3	2	12	21(70.0)
	Middle trunk				1	1(3.3)
	Upper trunk.		1	4	2	7(23.3)
	5th N. root				1	1(3.3)
Total(%)		4(13.3)	4(13.3)	6(20.0)	16(53.3)	30(100.0)

Table5. Results on the length of graft

Lenth of graft(cm)	Excellent	good	fair	poor	No. of doner(%)
Direct repair	4	2	1	6	13(13.8)
- 5	4	8	9	12	33(35.1)
5 - 10	2	6	11	8	27(28.7)
- 11		1	6	14	21(22.3)
Total(%)	10(10.6)	17(18.1)	27(28.7)	40(42.6)	94(100.0)

호한 결과를 보였다.

사) 횡격막 신경 사용후 폐기능 검사상의 변화

횡격막 신경을 이용한 20례에서 전례에서 수술 직후 1-2년간의 횡격막 거상이 있었으나, 폐기능 검사상 3례(15%)에서만 술전에 비해서 기능적 폐용적이 정도(0.5L)의 감소가 있었다. 그 외에서는 술전과 술후 폐기능 검사상 차이가 없었다. 임상적으로는 1례에서만 운동시 약간의 호흡 곤란을 호소 하였다.

고 찰

상완 신경총 손상중 절전부 전마비는 치료하기가 가장 어려운 손상이라고 할 수 있겠다.

이러한 절전부 전손상의 비율은 저자들에 따라 95

례중 27례(28.4%), 59례중 21례(35.6%)로 보고하고 있다^{3,12)}. 이에 비해 본 연구에서도 148례중 48례(32.4%)로 비슷한 결과를 보였다. 상완 신경총 손상의 원인으로 여러가지가 있으나 특히 오토바이 사고로 인한 경우가 절전부 손상이 많다 하였다²²⁾. 저자의 연구에서도 교통사고가 31례(81.6%)이고, 이중에 오토바이에 의한 사고가 20례로 대부분을 차지하여 다른 저자와 원인 및 분포에서 큰 차이가 없음을 알 수 있다.

동반 손상의 유무도 진단 및 치료 방침 결정에 중요하다. 동반 손상이 없이 신전력에 의해서 생긴 상완 신경총의 손상은 항상 정도가 경미하여 자연회복이 되기 때문에 예후가 좋다고 하였다^{16,33)}. 본 연구에서는 25명의 환자(62.5%)에서 동반손상이 있었

는데 다른 저자의 50% 보다 높다. 이는 연구 대상을 절전부 전마비에 국한 시킴에 따른 결과가 아닌가 추측한다³⁾.

따라서 병소의 정확한 부위의 진단이 치료에 매우 중요하며 이를 위해 여러 검사가 쓰이고 있으며 이들 검사와 수술중 육안 소견과 차이가 있을 수 있으며, 이때는 육안 소견에만 의존하지 말고 체성 유발 전위 검사로 확인을 해보아야 한다¹⁹⁾. 신경근의 견열(avulsion) 여부를 진단하는 중요한 도구인 경추 척수강 조영술에서 가성 낭종은 주로 하부 신경근에서 발견 된다고 하였고, 불량한 예후와 관계가 있다고 하였다^{28,37)}. Kawai 등²⁰⁾은 경추 척수강 조영술 소견을 6가지로 분류 하였으며 척수안에 전극을 넣은 유발 검사와 비교시 조영술상 신경낭의 폐쇄가 보이는 경우, 85% 이상에서 실제 신경근 파열과 일치함을 보고 하였다³⁵⁾. 이로 보아 이학적 검사상 절전부 전마비이고 근전도 검사상 신경근 이상이어도 전례에서 신경근 견열 파열은 아님을 추측할 수 있다. 저자의 경우 가성 낭종은 제7경추 21례(55.3%), 제8경추 25례(65.8%)로 많았으며, 위의 기준에 의하면 145 신경근(76.3%)에서 이상 소견을 보였다. 이렇게 위의 기준에 의해서 분류하는 것이 종래의 가성 낭종이 있는 지와 신경근이 보이는지의 여부만으로 평가하는 것보다 신경근 견열 손상을 진단하는데 도움이 되었다. 자기 공명 촬영을 실시한 7명 환자(42신경근)중 오직 8신경근(19%)만이 신경근 견열의 소견을 나타나 저자가 연구한 당시 자기 공명 촬영이 경추 척수강 촬영보다 진단에서 양성율이 낮으며 수술에 도움이 되는 추가 정보가 없었다. 하나 최근에는 고밀도 화상의 개발과 더 많은 연구가 진행 되어서 더 정확한 정보를 얻을 수 있다고 한다³⁵⁾.

치료 결과의 판정에는 저자들에 따라 차이가 있다. Narakas^{29,30,31)}는 우수는 양손을 거의 같이 쓸 수 있는 경우, 양호는 반대편의 50% 정도 쓸 수 있는 경우, 불량은 그 이하로 보았다. 이에 비해 Solonen³⁴⁾은 한개 이상의 근육이라도 운동력 3 이상의 결과를 보이면 양호로 판정하였다. Allieu와 Cenac⁸⁾은 운동력 3+ 이상이 우수 운동력 3이 보통, 운동력 3 미만을 불량으로 평가 하였다. Hideo 등¹⁶⁾도 운동력 3+를 기준으로 우수와 양호로 구분하였다. 절전부 전마비 손상에서는 수술을 아무리 잘하

여도 손상 받은 상지를 정상 측과 비슷하게 쓸 수는 없다. 따라서 Narakas²⁹⁾의 기준으로 평가하기가 어렵고 근력 3+를 기준으로 평가한 Hideo 등¹⁶⁾의 평가 기준이 유용하며 이때 이전한 신경별로 평가 하는 것이 정확한 평가가 될 수 있을 것으로 사료된다.

수술의 시기에 대해서는 저자들에 따라 8-12주, 3-6개월 사이를 주장한다^{2,4,13)}. 본 연구에서 수술시기에 따른 결과를 비교하면, 6개월 이내에 수술을 시행한 결과가 우수 및 양호가 19 신경근(44.1%) 6개월 이후에 수술을 시행한 결과가 우수 및 양호가 8 신경근(8.5%)로 6개월 이내에 수술을 시행한 경우가 통계학적 의미 있는 좋은 결과를 보였다. 이는 상완 신경총 손상이 수술의 적응증이 된다면 되도록 빨리 수술을 시행하는 것이 좋은 결과를 얻을 수 있다는 것을 제시하고 있다.

젊고 활동기에 많은 환자들이 있으며 20세 미만시와 21-30세 군에서는 우수 및 양호의 결과와 31세 이상 군의 결과 사이에 통계학적으로 유의한 차이를 보여 주었다. 이는 수술시 연령이 적을수록 결과가 좋다는 것을 보여 준다.

신경 이전술은 Harris와 Low¹⁵⁾에 의해 3례에서 시행 하였으나 결과는 보고되지 않았고 Tuttle³⁶⁾은 부척수 신경을 이용 하였으나 결과를 발표하지는 않았다. 근래에는 늑간 신경으로 이전술을 시행후 여러 저자에 의해서 여러 결과들이 발표되고 있다^{29,32)}. 부척수 신경은 완전마비에서 손상 받은 쪽의 견관절이 삼각근의 당김에 의해 항상 위로 거상 및 내전되므로, 이 경우 부척수 신경을 일부 이전 시키므로써 오히려 미관상 더 좋아진다³²⁾. 이렇게 얻은 부척수 신경을 이전 시킬 수 있는 신경은 상견갑 신경, 액와 신경, 장흉 신경등이 있다. 환자가 견갑 흉부 관절의 조절이 가능하다면 상견갑 신경에 이전하는 것이 좋다. 왜냐면 이때에는 극상근의 단독으로도 견관절을 일부 거상 시킬수 있기 때문이다. 이렇게 부척수 신경을 상견갑 신경에 이전하여 저자에 따라 22례중 8례(36.4%)에서 우수한 결과, 2례중 2례에서 불량한 결과를 보고 하였다^{9,32)}. 본 연구에서는 26개의 부척수 신경을 사용하여 9례(34.6%)에서 기능적으로 유용한 결과를 얻었으며 부척수 신경의 탈신경으로 인한 삼각근의 부작용은 없어 부척수 신경이 다발성 신경 이전술시 하나의 중요한 신경원이

될 수 있음을 다시 한번 확인하였다.

늑간 신경을 사용하여 근피 신경에 이전한 경우 지금까지 문헌에 보고된 10명의 저자에 의하면 총 236례에서 시행하여 134례(56.8%)에서 양호 이상의 결과를 보고하고 있다²⁶⁾. 이에 비해 다른 5명의 저자에 의해 보고된 근피 신경의 다른 곳에 신경이전을 실시한 성적은 총 95례 중 20례(21%)에서만 양호 이상의 결과를 보고하고 있다³²⁾. 본 연구에서는 근피 신경에 연결한 경우 14례 중 6례(42.9%)에서 양호 이상의 결과를 얻어 늑간 신경을 근피 신경에 이전술을 실시하면 약 반수 정도에서는 양호한 결과를 얻을 수 있음을 알 수 있었다. 하나 늑간 신경을 공여 신경으로 사용시 1) 늑간 신경 채취시 시간이 많이 걸리고 출혈이 많고, 2) 상완 신경총은 각 체간이 약 10,000개 이상의 운동 축색을 가지며 이에 비해 제 3-6늑간 신경은 600-800개 정도로 무척 부족하고, 3) 여성의 경우 유선부의 감각을 담당하므로 사용하는데 제한이 따른다 할 수 있겠다.

횡격막 신경은 호흡에 중요한 역할을 하는 것으로 알려져 왔으므로 대부분의 의사들이 사용을 하지 못하였다²³⁾. Gu 등¹⁴⁾이 횡격막 신경을 사용하여 총 65례 중 44례(67.6%)에서 양호 이상의 경이적인 결과를 발표하였으나, 이후 다른 저자의 뒷받침은 없는 상태이다. 본 연구에서는 이 횡격막 신경을 사용하여 총 20례에서 이전술을 실시하여 우수 4례(20%), 양호 2례(10%)의 결과를 얻었다. 시행한 전례에서 횡격막 신경을 수확한 쪽 횡격막의 2늑간 상송을 보였으나 폐기능 검사상 3례에서만 경도의 폐활량 감소를 보이고 1례에서만 환자가 운동이나 빠른 보행시 경도의 호흡 곤란을 호소 하였다. 특히 우수 4례는 저자의 전체 이식한 94례의 신경 중 운동력의 우수를 보인 결과가 6례에 불과함을 고려하면 매우 고무적인 결과이며 횡격막 신경도 다발성 전이술시 하나의 공여 신경으로 쓸 수 있음을 나타낸다. 횡격막 신경은 늑간 신경보다 훨씬 많은 운동 축색이 있으며 이때문에 우수한 결과를 얻을 수 있는 것으로 추측된다²⁷⁾. 공여 신경원으로서 횡격막 신경을 사용 하면 동일 수술 시야에서 횡격막 신경을 획득할 수 있으므로 수술 시간 및 출혈을 줄일 수 있는 다른 장점도 있다.

상쇄골 신경을 정중 신경에 이전시키는 방법도 제시되고 있으나, 이에 대한 결과는 아직 보고된 바가

없다³²⁾. 저자는 30례에서 실시하여 8례(26.7%)에서 고유감각 영역에 약간의 촉각과 통각의 회복 느낄 수 있는 감각 2등급 이상을 얻을 수 있었다. 상쇄골 신경을 공여원으로 사용하면 비교적 좋은 결과를 얻을 수 있지만 상쇄골 신경은 운동 축색이 없으므로 완관절의 굴곡이나 제 2, 3 심부굴곡근의 운동력 회복은 기대할 수 없으므로 사용에 제한이 있다. 이 신경은 절전부 전마비에서 사용 가능한 다른 공여 신경과 함께 사용할 수 있는 하나의 신경이 될 수 있겠다.

또 절전부 전마비 환자를 매우 괴롭히는 것 중 하나는 탈신경 구심성 통증 증후군이다. 이 통증은 신경근 손상이 많을수록 빈도가 높다 하며 통증의 원인이 중추신경계에 있으며 시간이 경과함에 따라 호전된다 한다⁸⁾. 하나 손상 후기에 존재하는 여러 종류의 통증은 손상된 신경을 재 지배를 함으로써만 호전될 수 있다. Bruxell 등¹²⁾은 상완 신경총 절전부 전마비의 81%에서 통증 증후군이 있으며 신경수술후 근력의 회복이 있는 경우 63%에서 통증이 감소하고, 12%에서 통증이 악화 된다고 하였다. 따라서 후기의 격심한 통증은 신경 이전술의 하나의 적응증이 되며 저자등의 경우 25례(66%)에서 통증 증후군이 존재하였고 다발성 신경 이전술로 이중 3례(15%)에서 통증의 우수, 16례(64%)에 양호, 6례(24%)에서 불량이었다. 또한 일상 생활에서 환자를 매우 괴롭히는 0등급의 통증에서 모두 통증의 경감이 있어 손상 받은 상지의 운동 기능의 회복은 적어도 실제 환자의 일상 생활에는 많은 도움을 주었다. 이로 보아 동통의 감소가 다발성 신경 이전술의 큰 장점이 될 수 있다고 사료된다.

이상과 같이 각각의 공여 신경 별로 결과를 평가하는 것도 의의가 있지만 치료의 최종 목표는 손상된 상지의 기능 회복이다. 따라서 환자 단위로 수술 후 기능의 평가가 필요하며 절전부 전마비에서 수술을 시행하여 환자가 얻는 최상의 상지의 기능은 몸통과 손상된 상지 사이에 어떤 물체를 끼안을 수 있는 정도이다. 저자의 평가 방법에 의해서 점수화 했을 때 수술한 38례 중 2례에서만 실제 이 목표에 도달할 수 있었다. 또한 전체 평균이 2.4로 4가지 목표 중 하나도 달성 못한 셈이 되어서 실제 상완이 전마비된 경우에 수술로써 얻을 수 있는 상지의 기능은 적다. 하나 다발성 신경 이식술이 운동과 감각이

전무 했던 환자에게 일부이나마 전관절과 주관절의 운동이 가능하고, 전완부의 감각이 회복되므로 신체 상에 많은 도움을 주고 희망을 준다.

결 론

상완 신경총 절전부 전마비 환자에서 다발성 신경 이전술의 효과를 객관적으로 평가하고 치료의 유용성을 알기 위해 2년 이상 추시가 가능한 38명의 환자를 분석하여 보니 수상후 6개월 이내에 수술한 경우와 환자의 연령이 30세 미만인 경우가 좋은 결과를 나타냈고, 사용한 공여 신경에 따른 결과의 차이도 없었고, 횡격막 신경 이전에 따른 부작용도 없었다. 상해골 신경도 감각 신경 운동원으로 다른 공여 신경과 차이가 없었다. 또한 다발성 신경 이전술은 통증의 정도를 경감 시키고 호전 시키었으나 손상된 상지에 실제 기능적인 도움을 많이 주지는 못하였다.

이로 보아 절전부 전마비의 치료에 있어서 가능한 한 많은 공여 신경이 필요한바 횡격막 신경과 상해골 신경도 지금까지 흔히 사용하는 상견갑 신경과 늑간 신경에 추가하여 사용할 수 있는 유용한 신경원이 될 수 있었다. 다발성 신경 이전술은 각 공여 신경 별로 운동력 및 감각력의 향상은 있었지만 이 결과가 실제 환자의 일상 생활에 도움을 줄 수 있는 환자 단위로 평가시 큰 도움을 주지 못하였다. 하나 통증 증후군에 대해서 효과가 있으므로 이상을 종합하여 보면 상완 신경총 절전부 전마비에서 다발성 신경 이식술은 권할 수 있는 하나의 수술 방법으로 사료된다.

상완 신경총 절전부 전마비시 신경 이전술이 상지의 기능에 실질적인 도움을 주기 위해서는 많은 축색을 가진 신경원이 필요할 것으로 사료되며 이를 위해서는 많은 축색을 가진 경추 신경근을 정확히 진단하고 이를 이용할 수 있는 방법이 연구 되어야 하겠다.

REFERENCES

- 1) 김삼수 : 상완 신경총 및 말초 신경 손상의 합병증과 그 대책. *대한의학협회지*, 10:1080-1084, 1990.
- 2) 김삼수, 한기수 : 상완 신경총 환자의 임상적 고찰. *대한정형외과학회지*, 19:881-898, 1984.

- 3) 이춘기, 정문삼, 김희중, 여봉구, 장봉순 : 상완 신경총 손상의 임상적 고찰. *대한정형외과학회지*, 25:231-241, 1990.
- 4) 유명철, 강신현, 김영권, 한정수 : 볼크만 구축 및 상박 신경총의 마비에 대한 박근의 유리 이식술. *대한정형외과학회지*, 18:371-380, 1983.
- 5) 유명철, 정덕환, 한정수, 이건영 : 상완 신경총 손상의 수술적 치료. *대한정형외과학회지*, 23:1165-1173, 1988.
- 6) 한태륜, 김진호, 이은용, 신희석 : 상완 신경총 병변의 근전도 검사에 대한 고찰. *대한재활의학회지*, 13:214-220, 1989.
- 7) Allende BT and Manna YE : Transferencia de nervious intercostales a plexo brachial. *Rev Orthoped Latino-Am*, 16:79, 1977.
- 8) Allieu Y and Cenac P : Neurotization via the spinal accessory nerve in complete paralysis due to multiple avulsion injuries of the brachial plexus. *Clin Orthop*, 237:67-74, 1988.
- 9) Allieu Y, Privat JM and Bonnel F : Paralysis in root avulsion of the brachial plexus : Neurotization by the spinal accessory nerve. *Clin Plast Surg*, 11:133-145, 1984.
- 10) Barns R : Traction injuries of the brachial plexus in adult. *J Bone and Joint Surg*, 31-B : 10-16, 1949.
- 11) Bonney G : Prognosis in traction lesions of the brachial plexus. *J Bone and Joint Surg*, 41-B:4-35, 1959.
- 12) Bruxelle J, Travers V and Thiebaut JB : Occurrence and treatment of pain after brachial plexus injury. *Clin Orthop*, 237:85-95, 1988.
- 13) Crenshaw AH : Compbell's operative orthopaedics. 8th ed. Missouri, C.V. Mosby, 1992, pp 2243-2251.
- 14) Gum YD, Wu MM, Zhen YL, Zhao JA, Zhang GM, Chem DS, Yan JG and Cheng XM : Phrenic nerve transfer for brachial plexus motor neurotization. *Microsurgery*, 10:287-289, 1989.
- 15) Harris W and Low VW : On the importance of accurate muscular analysis in the lesions of the brachial plexus and the treatment of Erb's palsy and infantile paralysis of the upper extremity by cross union of nerve roots. *Br J Ind Med*, 2:1035, 1903.
- 16) Hideo K, Hidhiko K, Kazuhiro M, Keiro O, Koji Y, Yuchi T and Koichi T : Nerve repairs for traumatic brachial plexus palsy with root avulsion. *Clin Orthop*, 237:75-86, 1988.
- 17) Hight WB : Grading of motor and sensory recovery in nerve injuries. In Seddon HJ, ed. *Peripheral*

- nerve injuries. *Medical Research Council Report Series No 282* London Her Majesty's Stationery Office 1954, pp 356-357.
- 18) **Jackson L and Keats AS** : Mechanism of brachial plexus palsy following anesthesia. *Anesthesiology*, 26:190-194, 1965.
 - 19) **Jamieson AM and Bonney G** : Analysis of the operative findings in brachial plexus traction lesions treated between 1956 and 1978. *J Bone and Joint Surg*, 61-B:516-516, 1979.
 - 20) **Kawai H, Tsuyuguchi Y and Masaka K** : Identification of the lesion in brachial plexus injuries with root avulsion : A comprehensive assessment by means of preoperative findings, myelography, surgical exploration and intraoperative electrodiagnosis. *Neuro-orthopaedics*, 7:15-23, 1989.
 - 21) **Kotani PT, Matsuda H and Suzuki T** : Trial surgical procedures of nerve transfers to avulsion injuries of the plexus brachialis. In Delchec D ed. *Orthopaedic Surgery and Traumatology, Proceedings of the 12th Congress of the International Society of Orthopaedic Surgery and Traumatology*, 1972 Tel Aviv, Israel, Oct. 9-12, pp 348.
 - 22) **Leffert RD** : Instructional Course Lecture, Lesions of the brachial plexus revisited. XXXVth. St Louis, CV Mosby, 1989, pp 245-253.
 - 23) **Lurje A** : Concerning surgical treatment of traumatic injury upper division of the Brachial plexus(Erb's type). *Ann Surg*, 127:317-326, 1948.
 - 24) **Luskin R and Campbell JB** : Post-traumatic lesions of the brachial plexus : Treatment by transclavicular exploration and neurolysis or autograft reconstruction. *J Bone and Joint Surg*, 55-A:1159-1176, 1973.
 - 25) **Millesi H** : Brachial plexus injuries (nerve grafting). *Clin Orthop*, 237:36-42, 1988.
 - 26) **Millesi H and Berger A** : The interfascicular nerve grafting of median nerve and ulnar nerve. *J Bone and Joint Surg*, 54-A:727-750, 1972.
 - 27) **Mira JC** : Effects of repeated experimental localized freezing in the distal stump of peripheral nerve. *Clin Plast Surg*, 11:17-26, 1984.
 - 28) **Murphy F, Hartung W and Kirklin JW** : Myelographic demonstration of avulsing injury of the brachial plexus. *Am J Roentgenol*, 58:102-105, 1947.
 - 29) **Narakas AO** : Surgical treatment of traction injuries of the brachial plexus. *Clin Orthop*, 133:71-90, 1978.
 - 30) **Narakas AP** : Brachial plexus surgery. *Orthop Clin of North Am* 12:303-323, 1981.
 - 31) **Narakas AO** : Les neurotizations ou transfers nerveux dans le traitement des lesions traumatique du plexus brachial. In Tubiana R ed. *Traite de Chirurgie de la Main, tome 3*. Paris, Masson, 1986, pp 542-565.
 - 32) **Narakas AO and Hentz VR** : Neurotization in brachial plexus injuries(indication and results). *Clin Orthop*, 237:43-56, 1988.
 - 33) **Seddon HJ** : Nerve grafting. *J Bone and Joint Surg*, 45-B:447-461, 1963.
 - 34) **Solonen KA** : Surgery of brachial plexus. *Acta Orthop Scan*, 55:436-440, 1984.
 - 35) **Tsuyoshi M, Hideo K, Takashi M, Hideo K and Kerio O** : Evoked spinal cord potentials for diagnosis during brachial plexus surgery. *J Bone and Joint Surg*, 75-B:775-781, 1993.
 - 36) **Tuttle H** : Exposure of the brachial plexus with nerve transplantation. *JAMA* 61:15, 1913.
 - 37) **Yeoman PM** : Cervical myelography and traction injuries of the brachial plexus. *J Bone and Joint Surg*, 50-B:253-260, 1968.