

성인 대퇴골두 무혈성 괴사 조기진단에 골수압 측정의 의의

경희대학교 의과대학 정형외과학교실

유명철 · 김기택 · 김경훈 · 박승면

=Abstract=

Bone Marrow Pressure Study in Osteonecrosis of the Femoral Head

Myung Chul Yoo, M.D., Ki Taek Kim, M.D., Kyung Hoon Kim, M.D. and Seung Myeon Park, M.D.

Department of Orthopedic Surgery, School of Medicine, Kyung Hee University, Seoul, Korea

Authors measured the bone marrow pressure(B.M.P.) of 59 femoral heads in cases of either suspicious or diagnosed osteonecrosis and obtained the significant relationship between increased B.M.P. and the osteonecrosis. Increased bone marrow pressure provided both predictive and early diagnostic importance in even the preclinical stage of evolution of the disease, which subsequently had core biopsy proved osteonecrosis of femoral head.

The results obtained were as follows;

1. Roentgenographically apperent osteonecrosis showed abnormal B.M.P. pattern, which were proved by the core biopsy.
2. In 21 cases of preclinical osteonecrosis, which did not show roentgenographic changes of osteonecrosis, measured B.M.P. parterns indicated as early stage of osteonecrosis in core biopsy at all.
3. The incidence of abnormal pressure pattern I was 51% and that of pattern II was 30%.
4. Enneking radiological staging did not correlate with the results of B.M.P.
5. The measurement of B.M.P. is relatively easy and simple method without any remarkable risk.

The results of this study had great meaning in emphasizing the contribution of the bone marrow pressure measurement dianosing the preclinical stage of osteonecrosis, which had no roentgenographical changes and diagnostic symptoms.

Key Words: Osteonecrosis, Femoral head, Bone marrow pressure.

서 론

대퇴골두 무혈성괴사증의 임상증상이나 방사선소견이 대부분의 경우 골두의 병변이 상당히 진행된 후에 나타나기 때문에 조기진단에 많은 어려움이 있다. 또한 진단이 늦게 내려지기 때문에 골두파괴가 상당히 진행된 예에서는 인공관절전치술만이 유일한 치료법이 된다. 그러나 조기에 발견하여 drill, bone graft, 생골이식등의 치료를 시행하면 골두를 복원, 재생시킬 수 있으며 이러한 결과는 인공관절전치술에 비교할 수 없을 만큼 많은 이점이 있다. 그러나 여러 저자들의 연구노력에도 불구하고 아직

확실하고 결정적인 조기진단방법에 대해서는 논란의 여지가 많다. 그 중 대퇴골두에 병변이 있을 때 골두내의 압력에 변화가 온다는 사실이 보고되면서^{1,2,3} 골괴사증의 원인을 intraosseous extravascular pressure의 증가에 연관시키는 가설이 대두되었다. 그러나 골수압의 증가가 일차적 원인인지 또는 이차적으로 골괴사에 나타나는 현상인지에 대해서는 확실치는 않으나 질병의 초기에 나타나는 현상으로 받아들인다면 골수압 측정이 골괴사증의 진단방법으로 의의가 있다고 하겠다^{4,5,6}.

저자들은 대퇴골두 무혈성괴사증의 많은 증례를 시험하던 중 대퇴골두 근위부의 압력이 증가되어 있는 현상을 경험하고, 골수압 측정이 무혈성 골괴사

Table 1. Summary of total cases

Case	Sex/Age	Casue	Side	Stage		B.M.P.				Tx.	
				Rt.	Lt.	Rt.	Lt.	Rt.	Lt.	Rt.	Lt.
						BL	ST	BL	ST		
1	F 49	Idio.	Both	V	VI	P	N	P	N	T.H.R.	T.H.R.
2	F 22	Preg.	Both	IV	IV	P	P	N	P	T.H.R.	T.H.R.
3	M 42	Idio.	Both	IV	V	N	P	P	P	T.H.R.	T.H.R.
4	M 48	Alco.	Both	IV	II	N	P	N	P	T.H.R.	B.E.
5	M 48	Alco.	Both	III	IV	N	P	N	P	T.H.R.	T.H.R.
6	M 33	Idio.	Both	IV	IV	P	P	P	P	T.H.R.	T.H.R.
7	F 20	Ster.	Both	IV	III	P	P	N	P	V.F.G.	V.F.G.
8	M 25	Idio.	Both	IV	IV	P	P	N	P	T.H.R.	T.H.R.
9	M 40	Alco.	Both	II	III	P	P	N	P	V.F.G.	T.H.R.
10	M 33	Alco.	Both	III	IV	N	P	N	P	T.H.R.	T.H.R.
11	M 27	Idio.	Both	II	II	P	P	P	P	M.D.	V.F.G.
12	M 40	Alco.	Both	II	I	P	P	P	P	V.F.G.	Decom.
13	M 41	Alco.	Both	II	I	P	P	N	N	V.F.G.	
14	F 49	Idio.	Both	III	I	P	P	N	N	T.H.R.	
15	M 47	Idio.	Both	I	IV	P	P	N	P	V.F.G.	T.H.R.
16	M 36	Idio.	Both	I	IV	N	P	N	P	T.H.R.	T.H.R.
17	M 40	Idio.	Both	IV	I	P	P	P	P	T.H.R.	T.H.R.
18	M 38	Alco.	Both	IV	I	P	P	N	P	T.H.R.	V.F.G.
19	M 45	Alco.	Both	I	IV	N	P	N	P	V.F.G.	T.H.R.
20	M 43	Alco.	Both	I	IV	P	P	N	P	V.F.G.	T.H.R.
21	M 35	Idio.	Both	IV	I	N	P	N	P	V.F.G.	V.F.G.
22	M 10	Ster.	Both	I	II	N	P	N	P	V.F.G.	V.F.G.
23	M 54	Alco.	Both	I	II	N	P	N	P	M.D.	
24	M 27	Idio.	Both	I	I	P	P	N	P		
25	F 27	Idio.	Both	I	I	N	P	N	P	Decom.	Decom.
26	M 35	Alco.	Both	I	I	P	P	N	P		
27	M 60	Alco.			I			P	P		V.F.G.
28	M 39	Disl.	Lt.		I			N	P		V.F.G.
29	F 20	Disl.	Rt.	I		N	N				
30	M 36	Disl.	Lt.		I			N	P		
31	F 37	Disl.	Rt.	I		P	N				
32	F 46	Disl.	Lt.		I			N	N		
33	M 24	Disl.	Lt.		I			N	P		

P: Positive N: Negative Idio.: Idiopathic Disl.: Dislocation V.F.G.: Vascularized Fibular Graft T.H.R.: Total Hip Replacement Decom.: Decompression M.D.: Multiple Drilling B.E.: Bipolar Endoprosthesis B.L.: Baseline Pressure S.T.: Stress Test Pressure B.M.P.: Bone Marrow Pressure.

증의 조기진단에 차지하는 의의를 규명하기 위하여 무혈성 골괴사증으로 의심내지는 진단된 33명의 59 대퇴골두의 골수압을 측정하고 골두의 조직생검에 의한 확진을 통해 골수압 측정의 조기진단 의의에 대한 결과를 보고하는 바이다.

연구대상 및 연구방법

대퇴골두 무혈성괴사증으로 진단되거나, 골괴사증의 발병가능성이 매우 높은 33명의 59 대퇴골두를 대상으로 하였다(Table 1).

33명 중 남자는 26명, 여자는 7명이었으며 연령

Table 2. Cases of group I

No.	Name	Sex/Age	Cause	Side	B.M.P.	Sx.	X-ray	Bone scan	Biopsy
1	PJG	M / 27	I	R	Ab.	+	-	Inc.	
2	PJG	M / 27	I	L	Ab.	-	-	Inc.	
3	KHD	M / 33	I	L	N	-	-	N	+
4	KMS	M / 47	I	R	Ab.	-	-	Inc.	+
5	CSR	M / 35	I	R	Ab.	+	-	Inc.	+
6	CSH	M / 35	I	L	Ab.	-	-	N	+
7	JSJ	M / 35	I	L	Ab.	+	-	N	+
8	KGS	M / 47	I	L	Ab.	+	-	Dec.	+
9	KCS	M / 47	I	L	Ab.	+	-	Dec.	+
10	CJG	M / 40	I	L	Ab.	-	-	Dec.	+
11	LDG	M / 41	A	L	N	-	-	N	
12	JBH	M / 60	A	L	Ab.	+	-	Inc.	+
13	SYW	M / 43	A	R	Ab.	-	-	Inc.	+
14	JWS	M / 33	A	R	Ab.	+	-	Inc.	+
15	JCW	M / 38	A	L	Ab.	-	-	N	+
16	LSS	M / 54	A	R	Ab.	+	-	N	+
17	MHI	M / 40	A	L	Ab.	-	-	Dec.	+
18	LJH	M / 45	A	R	Ab.	-	-	Dec.	+
19	KEJ	M / 20	D	R	N	-	-	N	
20	CIO	M / 46	D	L	N	-	-	N	
21	JJS	M / 37	D	R	Ab.	+	-	Inc.	
22	LJM	M / 36	D	L	Ab.	-	-	Inc.	
23	MDM	M / 24	D	L	Ab.	-	-	N	
24	KNG	M / 39	D	L	Ab.	-	-	Inc.	+
25	KMG	M / 20	S	R	Ab.	+	-	N	+

A: Dislocation A:Alcohol I:Idiopathic N:Normal Ab.:Abnormal Inc.:Increase Dec.:Decrease
 +:Positive Finding(Histologically confirmed osteonecrosis)

분포는 최저 20세, 최고 60세까지로 평균 연령은 40세였다.

발병원인들을 보면 특발성으로 발병한 예가 12명, 알콜과음으로 발병한 예가 12명, 고관절탈구 후 발병한 예가 6명, 스테로이드 장기복용으로 발병한 예가 2명, 임신후 발병한 예가 1명이었다.

단순방사선상 양측이 확실한 소견을 보이는 예가 11명이었으며, 한쪽은 방사선 소견상 확실한 무혈성괴사증의 소견을 보이나 반대측에는 방사선소견을 보이지 않는 예가 12명이었으며, 양측 모두 어떠한 방사선소견도 보이지 않는 예가 3명이었고 이미 한쪽 고관절에 골괴사증으로 인공관절전치술을 시행받았으나 반대측에는 방사선소견을 보이지 않은 예가 1명이었다. 고관절 탈구의 병력을 갖은 6례는 모두 단순 방사선상 무혈성괴사의 소견을 보이지 않았다.

골수압축정의 조기진단적 의의를 관찰하기 위해 59골두를 2군으로 나누어 분석하였다. 즉,

제 I 군: 어떠한 선행요인에 의해 향후 괴사증의 발병 가능성이 매우 높으나 현재는 silent hip의 상태인 경우와, 단지 임상증세만 있거나 괴사증의 심증만 있는 경우, 즉 i) 현재 한쪽 고관절에 확실한 괴사증이 진행 중에 있으나 반대쪽 고관절에는 임상적 혹은 방사선 소견상 이상이 없는 경우, ii) 고관절 탈구 병력을 갖고 현재 임상증세나 방사선 소견이 없는 경우, iii) 고관절에 임상적 증세는 있으나 방사선 소견상 정상으로 보이는 경우, iv) 방사선 소견상 확실한 무혈성괴사증의 소견은 보이지 않으나 약간 의심만 되는 경우로서 골수압 축정의 조기진단 의의를 조사하기 위한 집단군으로 편의상 모두 Enneking stage I으로 분류하였다(Table 2).

제 II 군: 방사선 소견상 대퇴골두 무혈성괴사가

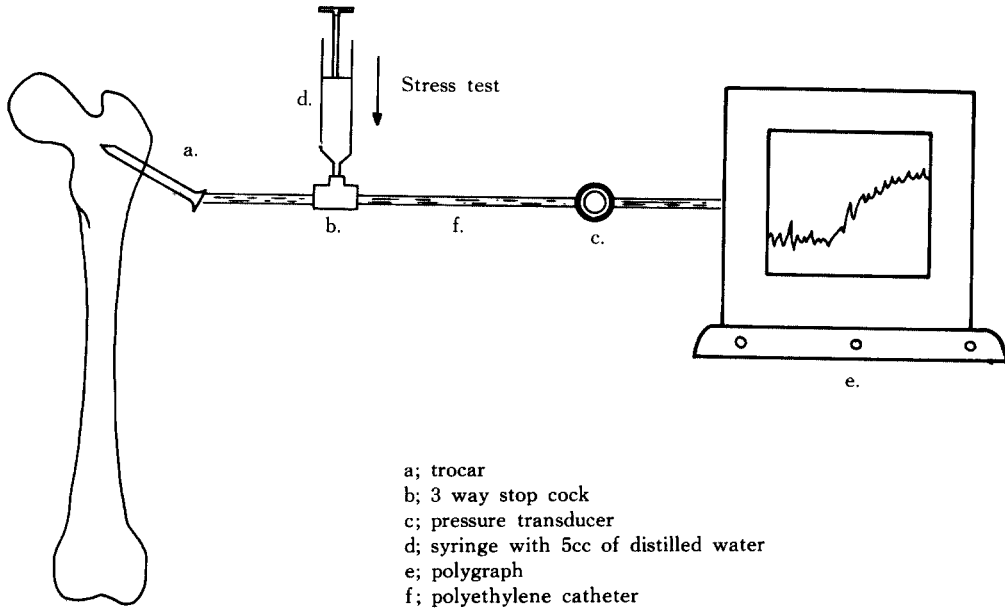
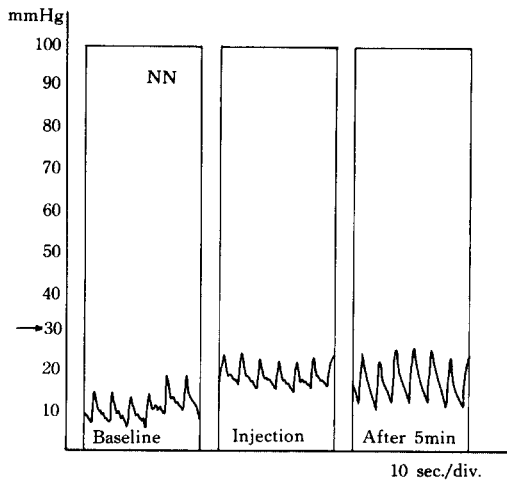
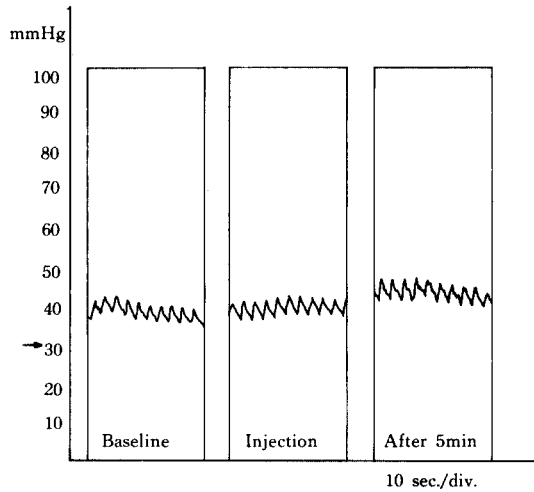


Fig. 1. Method of measurement of Bone marrow pressure.



기초압력이 30mmHg 미만이며 stress test 5분후 압력증가가 10mmHg 미만인 경우.

Fig. 2. Normal Pressure pattern.



기초압력이 30mmHg 이상이며 stress test 5분후 압력증가가 10mmHg 미만인 경우.

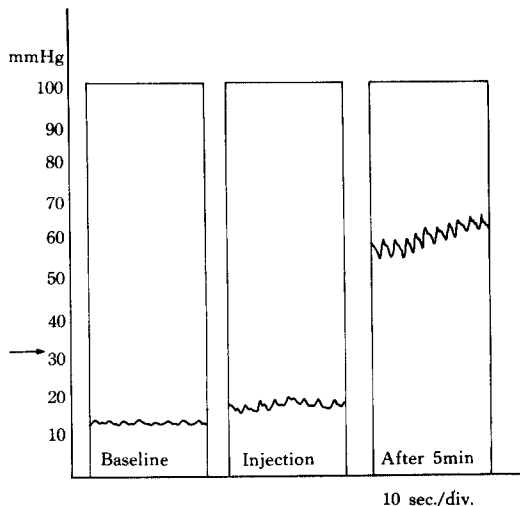
Fig. 3. Abnormal pressure pattern (I).

Enneking분류 stage II, III, IV, V, VI에 속하는 확실한 소견이 인지되는 환자군으로 이환된 골두의 골수압 증가내지는 stress test후의 변화를 확인하여 제 I 군과 비교하기 위한 대조군의 집단이다 (Table 2).

이상의 2군으로 분류한 바 제 I 군은 25골두였는데 i)의 예는 11골두, ii)의 예는 6골두, iii)의 예는 3골두, iv)의 예는 5골두였다. 제 II 군은 34골두였는데 방사선 소견상 Enneking 분류에 따르면 st-

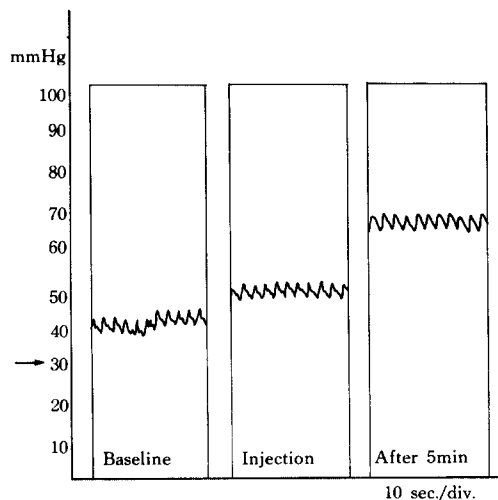
age II는 9골두, stage III는 4골두, stage IV는 16골두, stage V와 VI는 6골두였다.

제 I 군은 골수압 측정 후 주기적으로 단순방사선 촬영과 bone scan을 시행하여 상관관계를 관찰하고 골수압측정의 진단적 의의를 분석하였다. 단 조직생검은 골수압측정으로 무혈성괴사증이 의심되는 예로 국한하였다.



기초압력이 30 mmHg 미만이나 stress test 5분 후 압력증가가 10 mmHg 이상인 경우.

Fig. 4. Abnormal pressure pattern (II).



기초압력이 30 mmHg 이상이고 stress test 5분 후 압력증가도 10 mmHg 이상인 경우.

Fig. 5. Abnormal pressure pattern (III).

대퇴근위부 골수압 측정방법

환자를 방사선 투과 수술대에 양와위로 눕히고 전신마취 혹은 대퇴근위부의 국소마취하에 대퇴전자부 주위를 넓게 소독하고 무균적으로 도포하였다. 다음 소독된 골수천자용 특수침을 대퇴골 대전자부 직하방에서 경피적으로 골수에 삽입한 다음, 압력 전달기 (pressure transducer)에 심도자 (cardiac catheterization)시 사용되는 폴리에틸렌 카테터 (polyethylene catheter)를 연결한 후, 한쪽 끝을 이미 골수에 삽입되어 있는 투관침 (trocar)과 수평하게 맞춘 후, 압력측정기 (polygraph)의 기준점과 조절한다. 이때 압력 전달기와 카테터속에 공기가 없게 하기 위하여 생리 식염수를 통과시킨다. 투관침에 들어있는 obturator를 제거한 후 골수의 내용물이 흘러 나오는 것을 확인하고 압력 전달기에 연결되어 있는 카테터를 3 way-stopcock를 이용하여 연결하고 압력측정기를 작동시킨다 (Fig. 1). 기록이 시작되어 일정 압력에 도달하여 안정선에 유지되면 이때의 압력을 기초압력으로 정하고 graph에 기록한다. 다음 생리식염수 5 cc를 3 way stopcock를 이용하여 큰 저항을 느끼지 않는 범위내에서 비교적 빠르게 골수내에 주입한 후 (stress test) 1분, 5분, 10분, 20분에 각각의 압력을 측정하여 graph에 기록한다. 이상의 방법으로 측정한 기초압력과 stress test 5분 후 압력을 비교하여 비정상 유무를 판정한다.

골수압의 판정

측정된 골수압의 판정은 Arlet와 Picat의 기준⁹⁾을 이용하였다. 정상은 기초압력이 30 mmHg 미만이며 stress test 5분 후의 압력증가가 기초압력보다 10 mmHg 미만인 경우로 정의하였으며 (Fig. 2). 비정상 골수압의 정의는 i) 기초압력이 30 mmHg 이상이거나, ii) stress test 5분 후 압력이 기초압력보다 10 mmHg 이상 증가하거나, iii) 기초압력이 30 mmHg 이상이면 stress test 5분 후 압력증가가 10 mmHg 이상인 3가지 pattern으로 정의하였다 (Fig. 3-5).

결 과

제 I 군의 25골두 골수압측정 결과 4 골두에서는 정상 골수압으로 판정되었는데, 고관절탈구 병력을 가진 2골두와 한쪽 고관절에는 전형적인 무혈성괴사증을 가지고 있으나 반대쪽 고관절에는 방사선 소견이나 임상증상이 없는 2골두였다. 21골두는 비정상적인 골수압을 보였는데 기초압력은 최저 12 mmHg, 최고 60 mmHg로, 평균압 24 mmHg를 보였고 stress test 5분 후의 압력은 최저 20 mmHg, 최고 90 mmHg로 평균 48 mmHg를 보였다.

제 II 군의 34골두의 골수압측정 결과 전체에서 비정상적인 골수압의 소견을 보였으며 기초압력은 최저 16 mmHg에서 최고 70 mmHg로 평균압이 34 mmHg

Table 3. Pressure finding in group I and group II

	No. of hips	Baseline Pr. (mmHg)		Stress Test (mmHg)	
		Average	Range	Average	Range
Group I	25	24	12~60	48	20~90
Group II	35	34	16~70	58	37~98

Table 4. Radiological stage and Bone marrow pressure pattern

	Enneking stage	Bone marrow pressure pattern				Total (Hips)
		NI*	Pattern I	Pattern II	Pattern III	
Group I	I	4	13	1	7	25
Group II	II		3	1	5	34
	III		4			
	IV		9	1	6	
	V and VI		1	2	2	
Total		4	30	5	20	59

*NI: Normal pressure

Table 5. Positive significance rate of diagnostic methods in 16 hips (histologically confirmed)

Diagnostic methods	No. of cases	Rate (%)
Positive clinical Sx.	8	50
Any Evidence in X-ray	0	0
Decreased uptake in bone scan	5	31.3
Abnormal B.M.P.	16	100

Hg였고 stress test 5분 후 압력은 최저 37 mmHg에서 최고 98 mmHg로 평균압이 58 mmHg를 보였으며 조직생검 결과 전례에서 골괴사증으로 확인되었다(Table 3).

측정된 제 I군의 비정상 골수압을 골수압판정 pattern에 따라 분류해 본 결과 pattern I이 13골두 pattern II가 1골두, pattern III가 7골두로 나타났으며 제 II군 34골두는 pattern I이 13골두 pattern

II가 4골두, pattern III가 13골두로 분류되었다. 전체적으로 비정상 골수압 pattern중 pattern I이 30골두 pattern III가 20골두의 순으로 나타났고 pattern II는 단지 5골두 뿐이었다(Table 4).

제 I군에서 비정상 골수압을 보인 21골두 중 조직생검을 시행한 16골두에서는 전례 무혈성괴사증으로 확진되었고 나머지 5골두는 수술적 치료를 거부하여 조직표본을 얻지 못해 조직학적 확진을 내릴 수 없었다.

조직생검을 시행하여 무혈성괴사증으로 확진된 16골두를 대상으로 각종 진단방법에 따른 진단율을 보면 16골두 중 임상증상을 보인 것은 8골두(50%)였고 단순방사선상 확실한 골괴사증을 보인 것은 한골두도 없었으며, bone scan에서는 음영이 감소된 예가 5골두(31.3%), 정상음영인 예가 6골두(37.5%), 증가된 음영을 보인 예가 5골두(31.3%)로 31.3%에서 무혈성괴사의 진단을 추정할 수 있어서 16골두 전례에서 의미있는 결과를 보인 검사는 골수압 측정 뿐이었다(Table 5).

병변의 진행정도에 따른 방사선 소견상 Enneking

Table 6. Bone marrow pressure in X-ray stage

X-ray stage	No. of hips	Baseline pr. Average	(mmHg) Range	Stress test pr. Average	(mmHg) Range
I	25	26	(12~60)	46	(20~74)
II	9	35	(20~54)	59	(35~98)
III	4	24	(17~29)	49	(40~66)
IV	16	29	(16~53)	54	(36~80)
V and VI	5	48	(99~64)	60	(40~74)

Fig. 6. 조 ○진 (M/36). **A)** 단순방사선 : 우측골두는 약간 증가된 음영을 좌측골두는 정상소견을 보이고 있다. **B)** Bone Scan : 우측골두는 국소적으로 감소된 부위와 주위의 증가된 음영을 보이고 있다. **C)** B. M.P.: 양측 모두 stress test 압력이 기초압력보다 20mmHg 이상 증가되어 있다 (pattern II). **D)** Core biopsy : Subdondral area에 osteonecrotic fiuding을 보이고 있다.

분류와 골수압 측정치와의 관계는 Enneking 분류 stage I은 기초압력 평균 26mmHg (12~60 mmHg), stress test 후 평균압력 46mmHg (20~74 mmHg)였고, stage II는 기초압력 평균 35 mmHg (20~54 mmHg), stress test 후 평균압력 59mmHg (35~98 mmHg), stage III는 기초압력 평균 24 mmHg (17~29 mmHg), stress test 후 평균압력 49 mmHg (40~66 mmHg)였으며, stage IV는 기초압력 평균 29 mmHg (16~53 mmHg), stress test 후 평균압

력 54 mmHg (36~80 mmHg)였고, stage V와 VI은 기초압력 평균이 48mmHg (29~70 mmHg), stress test 후의 평균압력 60 mmHg (40~74 mmHg)로 각기 방사선 소견상 stage가 증가된다고 해서 골수압이 증가되지는 않아 통계학 의미는 없었다 (Table 6). 골수압 측정 후 골감염이나 다른 합병증을 보인 예는 하나도 없었으며 다만 검사 후 대전자하부 삽입 지점에 다소간의 불편감을 1일 내지 2일 정도 호소한 예가 있었다.

Fig. 7. 이 ○순 (M/54). **A)** 단순방사선 : 좌측골두는 약간 증가된 음영을 우측골두는 정상소견을 보이고 있다. **B)** Bone Scan : 좌측골두는 hot area를 볼 수 있고 우측 골두는 정상소견을 보이고 있다. **C)** B.M.P. : 좌측은 stress test 후 압력증가가 50mmHg 이상이고 (pattern II) 우측은 기초압력이 45mmHg로 증가되어 있을 뿐만 아니라 stress test 후 압력증가가 50mmHg 이상이다 (pattern III). **D)** Core biopsy : 무혈성 괴사증에 해당되는 소견을 보이고 있다.

증례보고

증례 1

36세 남자 사무원으로 3개월 전부터 시작된 양측 고관절의 경미한 동통을 주소로 내원하였다. 특이한 과거력은 없었으며 양측 고관절 전후면 사진에서 우측 대퇴골두는 불확실하나 약간 정상 보다 증가된 음영 (group II)을 보였으며 좌측 대퇴골두는 정상 (group I)이었다. frog-leg view에서도 전후면 사진과 같은 소견을 보였으며 bone scan에서

는, 우측에서는 감소된 음영을 볼 수 있었고 좌측은 이상소견을 나타내고 있지 않았다. 본 환자의 골수압 측정 결과는, 우측은 기초압력이 29mmHg, stress test 압력이 53mmHg, 좌측은 기초압력이, 15mmHg, stress test 압력이 59mmHg로 양측 모두 stress test에서 기초압력보다 20mmHg 이상 증가되어 있어 비정상적인 골수압을 보이고 있었다. 본 환자의 양측 대퇴골두의 core biopsy 결과 양측 모두 골괴사증으로 확진되었으며 혈관부착 생비골 이식술을 시행하였다 (Fig. 6).

증 례 2

54세 남자로 좌측 고관절에 경미한 동통을 주소로 내원하였다. 양측 고관절 전후면 사진에서 우측 골두는 이상 소견이 없었고(group I), 좌측 골두에서는 약간의 증가된 음영(group II)을 보였다.

frog-leg view에서도 전후면 사진과 같은 소견을 보였으며 bone scan 상 우측은 역시 정상소견이었고 좌측은 증가된 음영을 보이고 있었다. 본 환자의 골수압 검사는 우측은 기초압력이 45 mmHg, stress test 압력이 83 mmHg, 좌측은 기초압력이 28 mmHg, stress test 압력이 80 mmHg로서 우측은 기초

Fig. 8. 조 ○환 (M/35). **A)** 단순방사선 : 우측골두는 약간 증가된 음영을, 좌측골두는 정상소견을 보이고 있다. **B)** Bone Scan : 우측골두는 증가된 음영을 좌측골두는 정상음영을 보이고 있다. **C)** B.M.P. : 우측은 기초압력이 증가되어 있고, stress test 후 압력증가가 18 mmHg로 비정상적으로 판정 (pattern II) 되었으며 좌측은 stress test 후 압력증가가 17 mmHg로 비정상 골수압으로 판정되었다. **D)** Core biopsy : 좌측골두의 subchondral are a에 골괴사 소견을 보인다.

압력, stress test 압력 모두 증가되어 있고 좌측은 stress test 압력이 기초압력보다 50mmHg 이상 증가되어 있다. core biopsy결과 골괴사증으로 확진되었으며, 우측은 감압술, 좌측은 혈관부착 생비골 이식술을 시행하였다(Fig. 7).

증 례 3

평소 술을 많이 마시던 35세 남자로 3개월 전 부터 시작된 우측 고관절의 경미한 동통을 주소로 내원하였다. 양측 고관절 전후면 사진과 frog-leg view에서 우측 골두는 약간의 증가된 음영을 보이는 듯 하나(group I) 좌측은 정상소견(group I)이었다.

Bone scan상 우측은 증가된 음영을, 좌측은 정상 음영을 보여주고 있었다. 본 환자의 골수압 측정결과 우측은 기초압력이 35mmHg, stress test 압력이 53mmHg이고, 좌측은 기초압력이 21mmHg, stress test 압력이 38mmHg로서 우측은 기초압력, stress test 압력 모두 증가되어 있고 좌측은 stress test 후 압력 증가가 17mmHg로서 모두 비정상적으로 판정되었다. Core biopsy결과 양측 모두 골괴사증으로 확진되었으며 양측 골두에 혈관 부착 생비골 이식술을 시행하였다(Fig. 8).

증 례 4

Fig. 9. 김 ○선 (M/46). **A)** 단순방사선 : 좌측골두는 증가된 음영과 collapse를 보여주고 우측골두는 정상 소견이다. **B)** Bone scan : 좌측골두는 증가된 음영을, 우측골두는 정상음영을 보인다. **C)** B.M.P.: 양측 모두 stress test 후 압력증가가 10mmHg 이상임을 알 수 있다(pattern II). **D)** Core biopsy : 우측골두의 표본으로 무혈성괴사로 확진된다.

46세 남자로 특별한 원인없이 11개월간 지속되는 좌측 고관절의 중등도 동통을 주소로 내원하였다. 단순 방사선 촬영상 우측은 정상(group I), 좌측은 증가된 음영을 보이며 약간 collapse된 감을(group II) 보여주었다. Bone scan상 우측은 정상, 좌측은 약간 음영이 증가된 소견을 보였으며, 골수압 측정 결과 우측은 기초압력이 22mmHg, stress test 후 압력이 45mmHg, 좌측은 기초압력이 29mmHg, stress test 후 압력이 44mmHg로서 양측 모두 기초압력은 정상범위였으나 stress test 압력이 기초압력 보다 10mmHg 이상 증가되어 있으므로 비정상 골수압임을 알 수 있었다.

본 환자에서는, 좌측은 인공고관절 대치술을 시행하고 우측은 core biopsy로 무혈성 괴사증이 확진되었으며, 혈관부착 생비골 이식술을 시행하였다(Fig. 9).

고 찰

대퇴골두 무혈성 괴사는 병이 상당히 진행된 후 임상증상이 발현되므로 병의 진단의 중요성이 강조되어 여러 저자들에 의해 다양한 조기진단법이 연구되어 왔다.

Meyers¹⁶⁾는 실험적인 조기진단 방법들로, Bone-seeking isotope, Electrochemical determination of oxygen tension, Tetracycline fluorescence, Clearance of radioisotopes and radiopaque deposits, Thermal dilution, Tissue culture 등을 소개하고 있으나, 이들은 결과를 해석하기 곤란하고 신뢰성이 떨어지며 비용이 많이 든다는 점에서 보다 유용한 Roentgenogram, Radioisotope scans, Functional bone marrow investigations, Core biopsy 등을 권하고 있다. 이중 Roentgenography 만으로는 Enneking stage I 또는 초기 stage II를 진단하기 어려워 다른 보조적 방법이 필요하며, Tc-99m MDP 또는 Tc-99Sc 등을 이용한 Radioisotope scans는 non-invasive method로 조기진단이 가능하다는 장점이 있으나, 다른 질병이 진행시에도 양성을 보일 수 있고 이론상 골의 active mineralization을 반영하여 나타내는 바 병인상 avascular한 면보다는 revascularization 또는 bone turnover에 의한 radioisotope의 축적을 보이므로 특이하지 못하다고 보고하였다. Phlebography는 invasive method로 시행시, 상당한 동통을 유발하므로 전신 또는 척수마취가 필요하고 정상 고관절에서도 비정상적인 venogram을 보일 수도 있으며, 때로는 심한 diaphyseal reflux로 dye가 골내에 오랫동안 존재 가능하며 골

간단 혈관 (metaphyseal vessel)이 종종 충분히 나타나지 않을 때도 있다. Meyers¹⁶⁾와 Hungerford⁹⁾ 등은 Functional bone marrow investigation을 Intramedullary venography와 병행시 대퇴골두 무혈성 괴사가 의심되는 silent hip, Enneking stage I의 약간의 임상적 증세만 있는 경우 또는 초기 Enneking stage II에서의 조기진단에 상당히 유용하며, Core biopsy를 시행함으로써 질병을 확진하여 조기치료가 가능하다고 보고한 바 있다. 최근 invasive method로써 femoral circumflex 동맥에 selective angiogram을 시행하거나 noninvasive method로 MRI(Magnetic Resonance Image)등을 이용하여 병을 조기에 진단하고자 하는 시도가 이루어지고 있다. 골수압의 측정은 1938년 Larsen¹⁷⁾이 개의 대퇴골에서 처음으로 측정한 이래로 사람에서는 1940년 Tocantins¹⁸⁾가 흉골에서의 측정을 거쳐 1955년 Miles¹⁹⁾가 성인의 대퇴골에서 골수압을 측정하여 발표한 바 있다. Michelson¹⁹⁾, Wilkes²⁰⁾, Hungerford⁹⁾ 등은 정상골을 폐쇄구획(Closed compartment)의 기능으로 전제하고 골수의 혈류 변화상태를 Staring resister에 비유하였다. 골혈관은 단단한 통속의 유연한 얇은 Tube에 비유되며 통속안의 압력이 증가되면 얇은 Tube내로 흐르는 물의 양이 감소되는 것과 마찬가지로 골수 내의 혈관계를 싸고 있는 System들 즉, 지방세포(lipocytes), 조혈조직(hematopoietic element), Gauchers 세포와 같이 비정상적인 세포를 포함하고 있는 망상 내피조직(reticuloendothelial system) 및 세포의 공간(extracellular space)등의 증가로 인한 골수압의 증가시 상대적으로 골수의 혈류는 감소한다고 설명하였다. 더구나 원발성 혈관현상(primary vascular phenomenon)에 의한 골 저혈은 extracellular component의 부종을 유발하여 이 자체는 더욱 더 골수압을 증가시키므로 대퇴골두를 향한 혈류 감소는 가중된다고 하였다. 따라서 어떤 자극이 intraosseous extravascular tissue compartment내 급작스러운 변화를 초래하면 골수압이 증가되면서 혈류는 감소하게 된다¹⁶⁾는 설명이다. 이때 이러한 변화가 서서히 진행된다면 가역변화가 일어나 골수내 저혈(ischemia)이 생기지 않으나 변화가 급작히 일어나면 불가역 변화가 되어 골괴사가 일어난다. 어떤 외부요인의 계속적인 자극은 골수압을 증가시키고 이는 골 혈류를 감소시켜 저혈을 유발하고 골 저혈은 골의부종 결체조직 증식을 유도하며 이는 다시 골수압을 증가시키는 악순환을 되풀이하게 된다. 이같은 악순환의 축적작용은 결국 골 세포를 죽게 하고 골괴사를 일으킨다는 주장이다^{2, 7, 8)}. Hungerford⁷⁾는, 이러한

현상은 구획증후군이나 볼크만씨 저혈성구축(V.I.C.)의 발생기전과 같다고 설명하고 있다. 실제로 골괴사증과 동반되는 많은 전신적 질환과 비정상적인 상황에서는 골수압의 증가를 관찰할 수 있다^{3, 5, 7}. Wang^{26, 27, 28} 등은 스테로이드의 영향으로 골수강내 지방세포의 비후가 일어나 골수압이 증가하는 것을 보고하였다. Pooley 등의 고압가스 상태에 노출되면 골수 지방세포속의 산소 용해도가 증가 되면서 지방세포가 팽창하게 되어 골수압이 증가하고 골혈류는 감소한다는 보고와 Solomon^{23, 24}, Ficat¹ 등의 골괴사 증거가 있는 환자의 골수지방세포의 비대와 골수량의 증가의 보고, Carson¹⁹, Hungerford^{6, 7, 9}의 알코올 다량섭취시 골수압의 증가된다는 보고들은 골수압의 증가가 골괴사의 원인적 요인이 된다는 증거가 된다. 그러나 이러한 골수압의 증가가 골괴사의 원인적 인자인지 혹은 골괴사에 수반되는 2차적 현상인지에 대해서는 아직 확실하게 결론짓기 어렵다. 골괴사증 환자에서 골수압의 증가 사실은 Hungerford^{6, 7, 9}, Ficat¹, Wang^{26, 27, 28}, Pooley²⁵ 등의 보고와 함께 저자들의 보고에서도 객관적인 사실로 나타나 있다. 본 저자들의 제 I 군의 기초압력은 평균 24mmHg, stress test 5분 후 압력이 평균 48mmHg로써 Hungerford⁹의 제 I 기 기초압력의 평균 35mmHg, stress test 5분 후 압력이 평균 67mmHg와도 유사한 측정치였다. 제 II 군의 기초압력이 평균 34mmHg, stress test 5분 후 압력이 58mmHg로서 Hungerford⁹의 제 2 기, 3 기 기초압력이 평균 49.5mmHg, stress test 5분 후 압력이 평균 65mmHg와 대동소이한 결과를 보이고 있다. 제 I 군 25예중 4례는 정상 골수압으로 판정되었는데, 그중 2례는 고관절 탈구 후 2년이 경과한 예로 6개월 간격으로 실시된 Bone scan에서 아직 변화가 없는 환자이고 나머지 2례는 모두 현재 반대쪽 고관절에 각각 Enneking stage II, stage IV의 골괴사증으로, 수술적 가료를 받은 환자로서 양측성이 많은 질환임을 감안할 때 추적 골수압 측정검사가 필요한 것으로 사료되는 예이다. 저자들의 조사에서 방사선상 확실한 골괴사증과 골수압과의 원인적 내지 2차적 상관관계가 있음을 시사한다. 따라서 방사선 변화가 없고 단지 임상적으로 의심만 되는 환자(저자들의 제 I 군)에서 골수압의 증가는 다른 검사와의 비교및 조직검사의 최종확인을 통하여 그 진단적 의의가 큰 것으로 나타나 있다.

결 론

저자들은 골수압 측정이 갖는 괴사증의 조기진

단적 의미를 규명하기 위해 대퇴골두 무혈성 괴사증으로 의심내지는 진단된 33명의 59대퇴골두의 골수압을 측정하여 다음과 같은 결론을 얻었다.

1. 방사선 소견상 골괴사증의 소견이 확실히 나타난 34고관절의 모든 예에서 비정상적인 골수압력을 나타냈으며 조직검사상 모든 증례에서 골괴사증으로 확인되었다.

2. 방사선 소견상 특이소견이 없으면서 골수압 측정 결과 골괴사로 판단되는 21고관절 중 16고관절에서 수술적 치료와 함께 얻은 생검 조직검사 결과 16례 전례에서 골괴사증을 확진하였다.

3. 비정상적인 골수압 판정 pattern의 빈도는 전체 59골두 중 pattern I이 30골두로 51%, pattern III가 34%로 대부분을 차지하였다.

4. 병변의 진행 정도에 따르는 Enneking씨 분류와 골수압 측정치는 통계학적 의미가 없었다.

5. 골수압력의 측정검사는 비교적 용이하며, 간편하고 위험율이 적었다.

이상의 조사 연구 결과 방사선 변화 또는 임상적 증세가 없는 무혈성 괴사증의 초기 병변의 진단에 골수압 측정은 진단적 의미가 크다고 판단된다.

REFERENCES

- 1) Boettcher, W.G., Bonfiglio, Michael, Hamilton, H.R., Sheets, R.F. and Smith Koert: *Non-Traumatic Necrosis of the Femoral Head. Part I - Relation of Altered Hemostasis to Etiology. J. Bone and Joint Surg., 52A:312-321, March 1970.*
- 2) Ficat, P.R., and Alet, J.: *Ischemia and necrosis of bone, Baltimore, 1979. The Williams and Wilkins Co. (Edited and adapted by David S. Hungerford.)*
- 3) Ficat, P.R.: *Idiopathic bone necrosis of the femoral head. Early diagnosis and treatment. J. Bone Joint Surg. 67B:3, 1985.*
- 4) Frost, H.M.: *The etiodynamics of aseptic necrosis of the femoral head. In Proceedings of the Conference of Aseptic Necrosis of the femoral Head. St. Louis, Missouri (Reynold, F. C., Chairman), 1964:p. 393.*
- 5) Glimcher, M.J.: *Experimental studies of the transplantation of joints. In American Academy of Orthopedic Surgeons: Symposium on Osteoarthritis. St. Louis, C.V. Mosby Co., 1976: p. 188.*

- 6) Hungerford, D.S. and Zizic, T.M.: *Alcohol Associated Ischemic Necrosis of the Femoral Head*, *Clin. Orthop.* 130:144, 1978.
- 7) Hungerford, D.S.: *Pathogenesis of Ischemic Necrosis of the Femoral Head. Part II, Instructional Courses Lecture. St. Louis, Vol. 33, 1983, The C.V. Mosby Co., p. 252.*
- 8) Hungerford, D.S.: *Bone Marrow Pressure, Venography, and Core Decompression in Ischemic Necrosis of the Femoral Head in the Hip Society, St. Louis, 1979. The C.V. Mosby Co., p. 218.*
- 9) Hungerford, D.S., and Zizic, T.M.: *Pathogenesis of Ischemic Necrosis of the Femoral Head In Hungerford, D.S., editor: The Hip, St. Louis, 1983, C.V. Mosby Co.*
- 10) Jones, J.P. Jr.: *Osteonecrosis, Editorial comment. Clin. Orthop.* 130:2, 1978.
- 11) Jones, J.P. Jr. and Sakovich, L.: *Fat embolism in bone, J.B.J.S.* 48A:149, 1966.
- 12) Kenzora, J.E.: *Ischemic Necrosis of the Femoral Head. Instructional Course Lecture, Part I. St. Louis. Vol. 32, 1983, The C.V. Mosby Co. p. 242.*
- 13) Kenzora, J.E., Steele, R.E., Yosipovich, Z.H., Boyd, R.J., and Glimcher, M.J.: *Tissue biology Following experimental infarction of the femoral head. Part I. Bone studies, Bone Joint Surg.* 51A:1021, 1969.
- 14) Kenzora, J.E., Steele, R.E., Yosipovich, Z.H., Boyd, R.J., and Glimcher, M.J.: *Experimental Osteonecrosis of the femoral head in adult rabbits. Clin Orthop.* 130:8, 1978.
- 15) Kato, F. and Glimcher, M.J.: *The relationship between cellular modulation and the architectural structures of bone in bone healing, J. Jap. Orthop. Assoc.* 48:395, 1974.
- 16) Launder, W.J., Hungerford, D.S. and Jones, L. H.: *Hemodynamics of the femoral head. J.B.J.S.* 63A:442, 1981.
- 17) Larsen, R.M.: *Intramedullary Pressure with Particular Reference to Massive Diaphyseal Bone Necrosis Experimental Observation. Ann. Surg.* 108:127, 1938.
- 18) Meyers, M.H.: *Avascular Necrosis of the Femoral Head-diagnostic Technique, reliability and relevance, In Hungerford, D.S., editor: The Hip, St. Louis, 1983, C.V. Mosby Co.*
- 19) Michelsen, K.: *Pressure relationship in the bone marrow vascular bed. Acta Physiol. Scand.* 71:16, 1967.
- 20) Miles, J.S.: *The use of intramedullary pressures in the early determination of aseptic necrosis of the femoral head. J. Bone Joint Surg.* 37A:622, 1955.
- 21) Miles, J.A.: *Pathogenesis of osteonecrosis. In. Beckman, E.L., Elliott, D.H. and Smith, E. M. (eds.) Dysbarism Related Osteonecrosis, A symposium, Washington, D.C., U.S. Dept. Health, Education and Welfare, 1975, p. 67.*
- 22) Pooley, J., and Walder, D.N.: *Reduction in bone marrow blood flow during simulated dives: investigation of the mechanism (abstract), J. Bone Joint Surg.* 62B:635, 1980.
- 23) Solomon, L.: *Drug-induced arthropathy and necrosis of the femoral head. J. Bone Joint Surg.* 53B:246, 1973.
- 24) Solomon, L.: *Alcohol, Steroids and idiopathic necrosis of the femoral head, J. Bone Joint Surg.* 52B:175, 1970.
- 25) Tocantins, L.M., O'Neil, J.F.: *Infusion of blood and other fluids into the general circulation via the bone marrow: technique and results. Surg. Gyn. Obstet.* 73:782, 1944.
- 26) Wang, G.J., Moga, D.B. et al: *Cortisone Induced Changes and its Response to Lipid Clearing Agents. Clin. Orthop.* 130:81, 1978.
- 27) Wang, G.J., Lennox, D.W., Reger, S.I., Stamp, R.C., and Hubbard, S.: *Cortisone Induced Intrafemoral head pressure changes and its responses to drilling decompression method, Proc. Annu. Meet. Orthop. Res. Soc.* 5:45, 1980.
- 28) Wang, G.J., Sweet, D.E., Reger, S.I. and Thompson, R.C.: *Fat cell changes as a mechanism of avascular necrosis of the femoral head in cortisone treated rabbits, J. Bone Joint Surg.* 59A:729, 1977.
- 29) Wilkes, C.H. and Visscher, M.B.: *Some physiological aspects of bone marrow pressure, J. Bone Joint Surg.* 57A:49, 1975.
- 30) Zinn, W.M.: *Clinical picture and laboratory findings. In Zinn, W.M. editor: Idiopathic necrosis of the femoral head in adults, Stuttgart, 1971. Georg Thieme.*