

# Monocephalus Tripus Tribrachius 환아의 부속 하지 관절 이단술 및 골반 재건술 후 18년 추시 관찰 결과

김태승 • 신태양 • 김성재<sup>✉</sup>

한양대학교 의과대학 정형외과학교실

## Eighteen Year Follow-Up Results of Accessory Lower Limb Disarticulation and Pelvic Bone Reconstruction for Monocephalus Tripus Tribrachius

Tai-Seung Kim, M.D., Tae-Yang Shin, M.D., and Sung-Jae Kim, M.D.<sup>✉</sup>

Department of Orthopaedic Surgery, Hanyang University College of Medicine, Seoul, Korea

Monocephalus tripus tribrachius, a type of conjoined twins with one head and three upper and lower extremities, is a rare congenital disorder. To date, no long-term follow-up results of surgical procedures for this condition have been reported in Korean literature. We experienced a case of monocephalus tripus tribrachius, which had been surgically managed with an accessory lower limb disarticulation and pelvic bone reconstruction to manage this accessory limb and accompanying comorbidities in hip joint and pelvis. Subsequently, ipsilateral Syme amputation was done for intractable deformity of foot, and later, ipsilateral femoral varus derotational osteotomy was done for inadequate coverage of femoral head observed in follow-up. We report 18-year follow-up results of the procedures with a review of literatures.

**Key words:** conjoined twins, disarticulation, pelvis, reconstruction

결합 쌍둥이(conjoined twins)는 50,000분만당 한 예의 빈도로 발생하며 출생 쌍둥이 600쌍 중 한 쌍 정도의 빈도로 발생하는 비교적 드문 기형이다.<sup>1)</sup> Spencer<sup>2)</sup>는 이러한 결합 쌍둥이를 환아의 형태, 결합 양상에 따라 분류하였으며, 저자는 이 분류상 비대칭성 결합 쌍둥이(asymmetric conjoined twins)의 한 분류에 해당하는 monocephalus tripus tribrachius 증례에 대하여 수술적 치료를 시행한 18년 추시 결과를 보고하고자 한다.

### 증례보고

환아는 41주, 체중 3.1 kg으로 정상 질식 분만으로 태어났다. 내원 당시 생체 징후는 안정적이었으나 육안 관찰상 유두가 4개, 전 흉벽부에는 상지가 1개 더 있었으며, 복부에는 우측 복벽쪽의 탈장과 둔부의 항문막힘증이 관찰되었고, 생식기는 잠복고환 상태였으며, 하지는 세 개로 관찰되었다. 그 중 우측 하지와 중앙의 부속 하지는 심한 침내반측 변형이 동반되어 있었으며, 특히 우측은 족부의 연부조직이 경골 하부의 연부조직과 유착되어 있었다. 부속 상지와 부속 하지는 움직임이 거의 없었으며 감각은 정상에 비하여 감소된 것으로 관찰되었다. 부속 상지의 수지는 여섯 개였으며 수부보다 근위부의 상지에는 방사선 소견상 골격이 관찰되지 않았다. 부속 하지는 중앙의 치골 결합 부위와 우측 치골 부위에 결합되어 있는 양상이었다(Fig. 1). 하지의 길이를 보면 부속

Received November 7, 2013 Revised February 11, 2014

Accepted February 13, 2014

<sup>✉</sup>Correspondence to: Sung-Jae Kim, M.D.

Department of Orthopaedic Surgery, Hanyang University College of Medicine, 222 Wangsimni-ro, Seongdong-gu, Seoul 133-791, Korea

TEL: +82-2-2290-8485 FAX: +82-2-2299-3774 E-mail: sung1383@hanmail.net

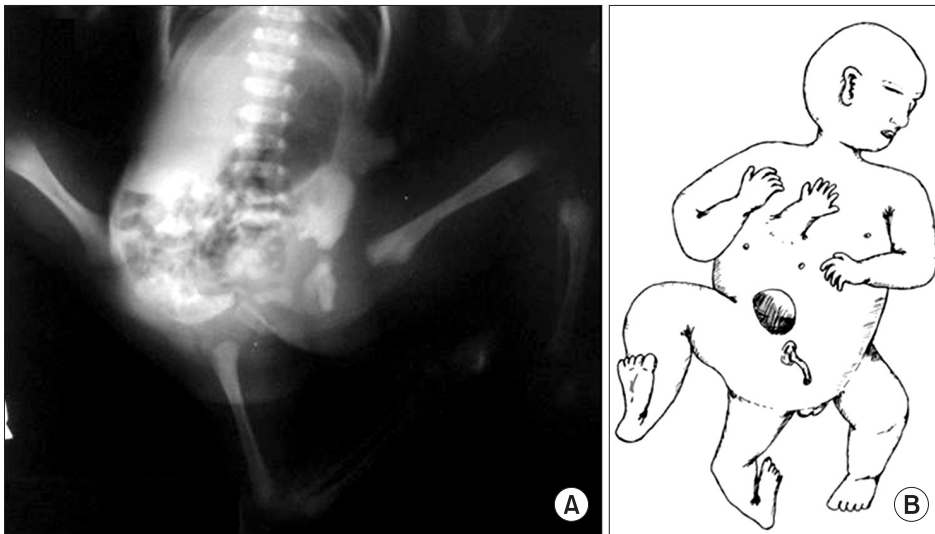


Figure 1. (A) Initial plain radiograph of monocephalus tripus tribrachius. Accessory lower limb is shown on the middle portion of the pelvis and the redundant ischial bone is forming an accessory acetabular structure. (B) Schematic presentation of the initial gross appearance of the case.

하지는 약 14 cm, 우측하지는 약 20 cm, 좌측하지는 18.8 cm이었으며 하지의 둘레를 보면 부속 하지의 대퇴부는 11 cm, 우측 하지의 대퇴부는 15 cm, 좌측 하지의 대퇴부는 16 cm로 부속 하지가 정상에 비하여 다소 작은 것으로 관찰되었다. 환아는 출생 3일 뒤, 항문막힘증에 대하여 항문 성형술을 시행하고, 수술 시 두 개의 대장이 발견되어 하나의 대장은 절제하였으며, 고환은 총 세 개로 관찰되어 음낭 주위의 하나는 음낭에 고환 고정술을 시행하였고, 나머지 두 개의 이소성 고환에 대하여 고환 절제술을 시행한 후에 탈장되어 있던 복벽을 복원하였다. 또한 네 개의 유두 중 두 개는 제거하였으며 정형외과적으로는 부속 상지와 부속 하지에 대한 절단술을 시행하였는데, 부속 상지는 전 흉벽부와 골성 유합 없이 연부조직으로만 결합되어 있어 연부조직 박리 후 쉽게 제거하였지만, 부속하지는 부속 비구를 형성하고 있어 골반 골부위와 함께 고관절 이단술을 시행하였다. 약 3개월 후 추시 관찰상 제거한 중앙의 치골 결합 부분의 골반이 벌어지며 양측 고관절의 피복이 감소되는 양상이 관찰되어 이에 대한 수술적 치료를 시행하였다. 먼저 우측 장골능의 중후방에서 전상 장골극(anterior superior iliac spine)까지 피부 절개한 후 대퇴 근막 긴장근(tensor fasciae latae)과 봉공근(sartorius) 및 대퇴 직근(rectus femoris)의 사이로 접근하였다. Salter 무명골 절골술 시와 비슷한 방법으로 gilgi saw를 이용하여 대 좌골 절흔(greater sciatic notch)에서 앞쪽 방향으로 절골술을 시작하여 전하 장골극(anterior inferior iliac spine)의 위쪽을 통과하는 절골술을 시행하였다. 제3 하지의 고관절 이단술 후에 원위부의 골반 골편을 절골면에서 치골 결합을 향하여 원위부로 전위 및 회전시키고 동시에 내회전시켜 대퇴 골두의 피복을 향상시키며 동시에 치골 결합의 이개를 재건하였다. 2주 뒤 연부조직이 회복된 것을 확인하고 좌측에 대하여도 같은 절골을 시행하여 대퇴 골두의 피복을 향상시켰으며 중앙에서 양측의 골을 모아 강선을 이용하여 고정하였다(Fig. 2). 생후 1년 6개월경에

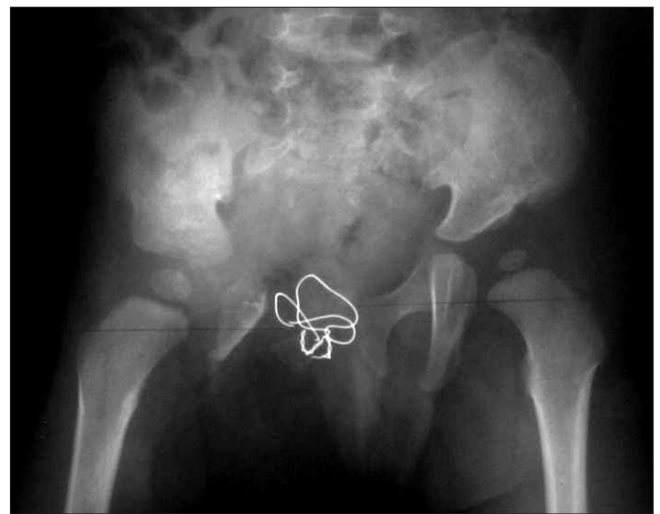


Figure 2. Plain radiograph taken at two years following accessory lower limb disarticulation and reconstruction of the pelvic bone. The wires were used to fixate both ischial bones, forming new symphysis pubis.

우측 족부의 연부조직의 심한 유착을 동반한 첨내반족의 교정이 용이치 않아 Syme 절단술을 시행하였으며, 생후 2년경에 우측 대퇴골의 전염각이 증가되어 대퇴 골두의 피복이 좋지 않은 양상이 관찰되었고, 대퇴골 근위부의 내반 감염 절골술을 추가적으로 시행하여 우측 대퇴 골두의 비구 내 유치를 향상시켰다. 생후 18년 외래 추시상 환자의 우측 슬관절에 25도 과신전이 관찰되었고 최대 굴곡각은 60도로 제한되어 있었다. 우측 고관절의 관절 운동 범위는 정상에 가깝게 측정되었다. 환자는 우측 슬관절에 대하여 신전 제한 목적의 보조기를 착용하고 있었고 우측 족부에 싸임식 발목 관절 의지(Syme amputation prosthesis)를 착용한 채로 정상 독립 보행이 가능하였다(Fig. 3).

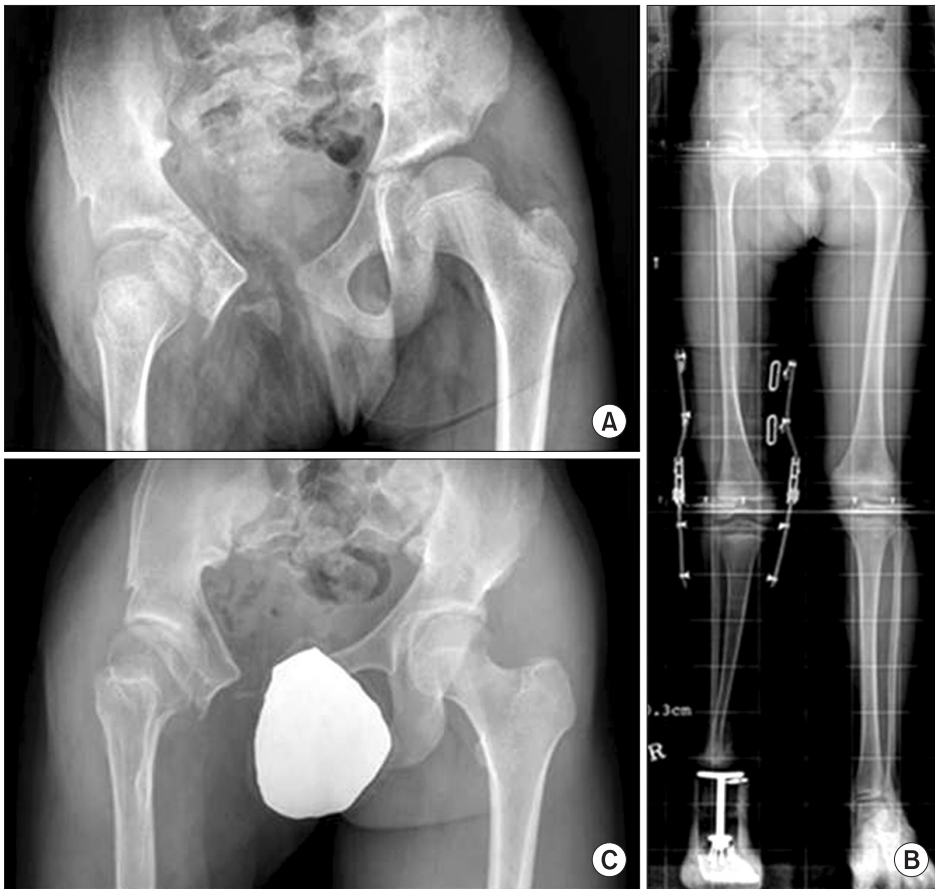

Figure 3. (A) Plain radiograph taken at 11 years of age shows good acetabular coverage and joint congruency in both hip joints. (B) The radiograph included both weight bearing whole lower limbs taken at 11 years of age. Extension-block knee brace and syme amputation prosthesis are shown. (C) The latest follow-up radiograph taken at 18 years of age.

## 고 찰

결합 쌍둥이는 선천성 기형 중에서도 매우 드문 기형으로 알려져 있다. 이러한 결합 쌍둥이는 매우 다양한 형태의 기형으로 나타날 수 있는데 발생학적, 해부학적으로 크게 대칭성 결합 쌍둥이(symmetric conjoined twins)와 비대칭성 결합 쌍둥이로 나눌 수 있다. 대칭성 결합 쌍둥이는 두 개체가 정상적으로 발육할 수 있는 쌍둥이의 몸의 일부분이 결합된 기형이며, 비대칭성 결합 쌍둥이는 한 개체의 발육이 다른 개체보다 불량한 경우로 기생 결합 쌍둥이(parasite conjoined twins)라고도 불린다. 또한 결합의 주된 위치에 따라 두개결합형(craniopagus), 흉부결합형(thoracopagus), 복부결합형(omphalopagus), 좌골결합형(ischiopagus), 둔부결합형(pyropagus) 등으로 분류할 수도 있다.<sup>2)</sup> 본 증례는 비대칭성 결합 쌍둥이 혹은 기생 결합 쌍둥이로 분류할 수 있으며 부속 하지의 결합 상태로만 분류하면 둔부결합형으로 분류할 수 있다.

결합 쌍둥이에 대한 기존의 보고를 살펴 보면, Mahajan 등<sup>3)</sup>이 2002년 좌골 결합형 기생 결합 쌍둥이를 분리한 증례를 보고하였고, Corona-Rivera 등<sup>4)</sup>은 2003년 좌골 결합형 기생 결합쌍둥이로 태어난 환자를 보고하였다. O'Neill 등<sup>1)</sup>은 13예의 결합 쌍둥이의 분리 수술 증례를 1988년에 보고하였으며, Votteler와 Lipsky<sup>5)</sup>는 10예의 결합 쌍둥이에 대한 분리 수술 후의 장기 추시 결과

를 2005년 보고한 바 있다. 본 증례와 유사한 외국의 증례를 보면 O'Neill 등<sup>1)</sup>이 보고한 문헌의 13예 중에서 monocephalus tripus dibrachius가 있었다. 환아는 세 하지와 함께 동반된 다른 여러 기형을 가지고 태어났으며, 출생 후 바로 비뇨기계, 소화기계의 수술을 포함한 모든 선천성 기형에 대한 수술적 치료를 시행하였고, 출생 3주째 부속 하지와 골반골에 대한 절제술을 시행하였다. 저자는 부속 하지의 절제술에 대한 자세한 기술은 하지 않고 있으며, 환자는 이후 고관절의 불안정성으로 여러 차례 정복술이 필요하였으나 최종 20년 추시 관찰상 기능적으로 양호한 결과를 보였다고 한다. 국내의 문헌을 살펴보면, 1971년 Lee와 Yoo<sup>6)</sup>가 발표한 monocephalus tripus dibrachius 환아에 대한 보고가 유일하며 수술 후의 장기 추시 결과에 대한 보고는 없는 상태이다.

본 증례는 monocephalus tripus tribrachius에 대해 생후 3일 만 당시에 발견된 모든 기형에 대하여 수술을 시행하였고 이후 관찰된 우측 하지의 문제에 대하여 정형외과적으로 수차례 교정 및 재건 수술을 시행한 후의 장기 추시 결과이다. 환자는 골반골에 대한 양측의 Salter 무명골 절골술을 시행하여 양측의 대퇴골두의 피복을 호전시키는 동시에 부속 하지 관절 이단술 후 발생한 골반 중앙의 치골 결합 부위의 이개를 교정하였다. 한편 추시상 우측 대퇴골 근위부의 전염 증가 및 우측 고관절의 아탈구 소견이 관찰되어 추가적인 고관절의 피복 향상을 위하여 대퇴골

의 내반 감염 절골술을 시행하였으며 우측 족부의 내첨족변형에 대해서는 Syme 절단술을 시행하였다. Syme 절단술은 심한 선천성 족부 변형에 있어서 흔히 사용되는 절단 방법으로, 족근 관절의 상부에서 경골과 비골을 절단하고 발 뒤꿈치의 피부를 이용하여 연부조직의 결함을 수복한 뒤 절단된 부위에 의지를 착용함으로써 보행이 가능하게끔 하는 술식이다. Gaine과 McCreath<sup>7)</sup>는 Syme 절단술을 시행한 46예를 추시 관찰하여 이 술식이 선천성 족부변형을 가진 환자에게 좋은 적응증이 된다고 보고한 바 있다. Salter 무명골 절골술은 절골을 시행한 후의 회전 중심이 치골 결합에 위치하는 원리를 가진 절골술로서 본 증례에서는 양측 고관절의 전외측 피복이 불량하며 동시에 치골 결합 부위가 벌어진 경우 양측 골반에 대해 시행하여 두 가지 문제에 대한 교정을 동시에 시행할 수 있었다. 이러한 골반의 재건술식은 주로 bladder exstrophy 기형이 있는 환자에서 비뇨생식계에 대한 단계적 재건 수술 중 전방 복부 봉합 시 치골 결합 부위의 결함 및 이개에 의하여 발생하는 연부조직의 과도한 긴장을 막기 위하여 시행하는 골반 재건 술식과 거의 유사하다 할 수 있다.<sup>8)</sup> 이러한 형태의 골반 재건 술식은 1958년 Shultz<sup>9)</sup>에 의하여 최초 보고되었으며, 이후로 양측 상부 치골지 절골술, 양측 장골 사선 절골술, 전방 혹은 후방 무명골 절골술 등의 술식들이 보고되어 왔다. 여러 저자들의 골반골 절골술식을 통한 치골 결합부 이개의 재건술 결과들을 보면 공통적으로 환자의 성장에 따라 이개가 재발함을 기술하였는데, 평균 6-7 cm 가량의 이개가 남게 된다고 보고하고 있으며, 이러한 이개가 환자의 기능적 결함을 초래하지는 않는다고 하였다.<sup>10)</sup> 본 증례의 경우에서도 이와 유사한 경과가 관찰되었으며, 18년의 최종 장기 추시 시 방사선 검사상 약 2 cm의 관절 이개가 관찰되었지만 현재 우측 족부의 Syme 절단을 제외하고는 다른 장애 없이 정상에 가까운 고관절 기능과 독립 보행이 가능한 상태로 생활하고 있다. 본 증례에서 아쉬운 점은 우측 골반골의 재건이 불완전하여 수술 후 방사선 사진상 치골 결합 이개의 재건 및 우측 고관절의 형태가 불완전하였으며, 이후 우측 고관절의 외회전 변형이 지속적으로 관찰되는 점이라고 할 수 있다. 이로 인한 문제

점의 발생을 지속적 추시를 통하여 관찰해야 할 것으로 생각한다.

## REFERENCES

1. O'Neill JA Jr, Holcomb GW 3rd, Schnaufer L, et al. Surgical experience with thirteen conjoined twins. *Ann Surg.* 1988;208:299-312.
2. Spencer R. Parasitic conjoined twins: external, internal (fetuses in fetu and teratomas), and detached (acardiacs). *Clin Anat.* 2001;14:428-44.
3. Mahajan JK, Devendra K, Mainak D, Rao KL. Asymmetric conjoined twins: atypical ischiopagus parasite. *J Pediatr Surg.* 2002;37:1-3.
4. Corona-Rivera JR, Corona-Rivera E, Franco-Topete R, Acosta-León J, Aguila-Deñas V, Corona-Rivera A. Atypical parasitic ischiopagus conjoined twins. *J Pediatr Surg.* 2003;38:e3.
5. Votteler TP, Lipsky K. Long-term results of 10 conjoined twin separations. *J Pediatr Surg.* 2005;40:618-29.
6. Lee ES, Yoo CI. A case of "monocephalus tripus dibrachius". *J Korean Orthop Assoc.* 1971;6:419-24.
7. Gaine WJ, McCreath SW. Syme's amputation revisited: a review of 46 cases. *J Bone Joint Surg Br.* 1996;78:461-7.
8. Sponseller PD, Jani MM, Jeffs RD, Gearhart JP. Anterior innominate osteotomy in repair of bladder exstrophy. *J Bone Joint Surg Am.* 2001;83:184-93.
9. Shultz WG. Plastic repair of exstrophy of bladder combined with bilateral osteotomy of ilia. *J Urol.* 1958;79:453-8.
10. Vining NC, Song KM, Grady RW. Classic bladder exstrophy: orthopaedic surgical considerations. *J Am Acad Orthop Surg.* 2011;19:518-26.



# Monocephalus Tripus Tribrachius 환아의 부속 하지 관절 이단술 및 골반 재건술 후 18년 추시 관찰 결과

김태승 • 신태양 • 김성재<sup>✉</sup>

한양대학교 의과대학 정형외과학교실

결합 쌍둥이의 일종인 monocephalus tripus tribrachius는 하나의 머리와 세 개의 상지 및 하지를 가지고 태어나는 보기 드문 기형으로 현재까지 국내 문헌으로는 분리 수술 후 장기 추시 관찰 결과가 보고되지 않았다. 저자들은 monocephalus tripus tribrachius 환아에 대하여 생후 부속 하지 및 그와 관련한 고관절 및 골반골의 문제들의 해결을 위하여 부속 하지의 관절 이단술 및 골반 재건술을 시행한 바 있다. 이후 추시 관찰상 문제가 되었던 교정되지 않는 편측의 족부 변형에 대해 Syme 절단술을 시행하였으며, 대퇴 골두의 골반내 피복 불량에 관찰되어 추가적으로 편측의 대퇴골 내반 감염 절골술을 시행하였다. 저자들은 이러한 술식들에 대한 18년 장기 추시 관찰 결과를 문헌 고찰과 함께 보고하는 바이다.

**색인단어:** 결합 쌍둥이, 관절이단술, 골반, 재건술

접수일 2013년 11월 7일 수정일 2014년 2월 11일 게재확정일 2014년 2월 13일

<sup>✉</sup>책임저자 김성재

서울시 성동구 왕십리로 222, 한양대학교 의과대학 정형외과학교실

TEL 02-2290-8485, FAX 02-2299-3774, E-mail sung1383@hanmail.net