

CASE REPORT

**J Korean
Neuropsychiatr Assoc**
2015;54(2):252-256
Print ISSN 1015-4817
Online ISSN 2289-0963
www.jknpa.org

Received February 18, 2015
Revised March 22, 2015
Accepted April 8, 2015

Address for correspondence
Hanson Park, MD
Department of Anthropology,
College of Social Science,
Seoul National University,
1 Gwanak-ro, Gwanak-gu,
Seoul 151-742, Korea
Tel +82-2-880-6418
Fax +82-2-878-8621
E-mail hansonpark@snu.ac.kr

클로자핀 유발성 빈혈 및 혈소판 증가증 증례

서울대학교병원 정신건강의학과,¹ 성안드레아 신경정신병원 정신건강의학과,²
서울대학교 사회과학대학 인류학과³

전 소 연^{1,2} · 박 한 선^{2,3}

A Case of Clozapine-Induced Anemia and Thrombocytosis

So Yeon Jeon, MD^{1,2} and Hanson Park, MD^{2,3}

¹Department of Psychiatry, Seoul National University Hospital, Seoul, Korea

²Department of Psychiatry, St. Andrews Neuropsychiatric Hospital, Icheon, Korea

³Department of Anthropology, College of Social Science, Seoul National University, Seoul, Korea

Clozapine is a well-known antipsychotic which causes hematologic adverse effects, specifically neutropenia and agranulocytosis (1~3% of patients). However, reports on blood dyscrasias like anemia and thrombocytosis after clozapine treatment are extremely rare. In some cases re-challenge of clozapine could lead to hematopoietic abnormality related to thrombocytopenia or thrombocytosis, which may be a result of an immune reaction. This case report suggests that clinicians should monitor platelet count after re-treatment with clozapine.

J Korean Neuropsychiatr Assoc 2015;54(2):252-256

KEY WORDS Clozapine · Anemia · Thrombocytosis · Blood dyscrasia.

서 론

클로자핀(clozapine)은 비정형 항정신병 약물 중 하나로 정형 항정신병 약물에 비해 추체외로 증상이 적으며 조현병의 음성증상에 보다 효과적이다. 일반적으로 두 가지 이상의 다른 항정신병 약물에 대해 충분히 반응하지 않는 치료저항성 조현병에서도 종종 탁월한 효과를 발휘하는 독특한 약물이다.¹⁾ 최근에는 조현병 외에도 지연성 운동장애,²⁾ 원인과 무관하게 자살위험성 높은 환자³⁾ 등에도 적응증을 인정받아 폭넓게 처방되고 있다. 또한 인가된 적응증 외에도 치료저항성 양극성 장애 및 조현정동장애, 심한 공격성과 자해행동을 보이는 경계성 인격장애,^{4,5)} 파킨슨 환자에서의 도파민 효현제 유발성 정신증 등에서도 광범위하게 사용되고 있다.⁶⁾ 그러나 이렇게 탁월한 효과에도 불구하고 몇 가지 치명적인 부작용의 가능성으로 인해 초기 치료약물로는 추천하지 않는다.

클로자핀은 골수의 조혈모세포에 영향을 끼치는 것으로 알려져 있으며, 이로 인하여 여러 혈액학적 부작용이 발생하는 것으로 보고된다. 대표적으로 호중구 감소증(neutropenia, 1~10%)과 무과립구증(agranulocytosis, 0.1~1%)이 임상적으로 매우 주의해야 하는 부작용이며, 이외에도 백혈구 증가증(leukocytosis, 1~20%)과 호산구증가증(eosinophilia, 10~20%)

도 적지 않게 발생한다. 이에 비해서 빈혈(anemia, 0.01~0.1%)과 혈소판증가증(thrombocytosis)은 드물게 일어나는 것으로 보고되어 있다.⁷⁻¹⁰⁾

혈소판 증가증이나 감소증이 일어나는 경우는 극히 드물지만, 유럽 약품국(European Medicines Agency)의 클로자핀 사용 가이드라인에 의하면 혈소판 수치가 50000/mm³ 이하시 즉각 투약을 중단하도록 권고하고 있다.¹¹⁾ 일반적으로 혈소판 수치가 50000/mm³ 이하로 감소하면 작은 외상에도 큰 피부자반증(skin purpura)이 발생하고, 20000/mm³ 이하로 감소하면 자연적으로 출혈이 일어나는 등 치명적일 수 있다. 또한 혈소판 증가증은 혈전증이나 혹은 이차적인 출혈을 유발할 수 있다.^{12,13)} 일반적으로 750000~1000000/mm³ 이상 증가하면 약물 치료가 필요한 것으로 알려져 있다.¹⁴⁾ 한편 클로자핀은 단순히 혈소판의 수적 변화를 일으킬 뿐 아니라 혈액응고 기전 자체를 억제 또는 활성화 시키는 것으로 알려져 있으나, 응고기전 전반에 미치는 영향은 매우 다양하고 연구 간에도 서로 상충되는 결과가 보고되고 있어 간단하게 규정할 수 없다.^{12,15,16)}

클로자핀 유발성 무과립구증 및 호중구 감소증은 그 결과가 치명적일 수 있어서, 임상상의뿐만 아니라 환자나 보호자도 경각심을 가지고 비교적 높은 주의를 기울여 모니터링하는

편이다. 그러나 빈혈이나 혈소판 관련 혈액학적 이상에 대해서는 그 위험성이 잘 알려진 바가 없고 그 발생률도 대단히 낮아서 임상적 관심도가 높지 않은 편이다. 혈소판 증가증과 관련하여 수 건의 증례 보고가 외국 논문에서 발표된 바 있으나 국내에서는 아직 보고된 바가 없다.^{12,17,18)}

저자들은 만성 조현병 환자에서 클로자핀 재시도 후에 약 6주경부터 빈혈을, 11주경부터 혈소판증가증을 보인 증례가 있어 문헌고찰과 함께 보고하고자 한다. 본 증례 보고에 대해서 환자 본인에게 서면 동의를 획득하였다.

증 례

67세 여자 환자는 내원 3개월 전부터 악화된 피해망상, 와해된 언어 등의 증상으로 Diagnostic and Statistical Manuals of Mental Disorders, 5th edition 진단 기준상 조현병, 복수 삽화, 현재 급성삽화(schizophrenia, multiple episode, currently in acute episode) 진단으로 본원 집중 관찰 병동에 입원하였다. 환자는 약 50년 전(만 18세) 때 조현병으로 진단받고 여러 병원에서 약물치료 및 입원치료를 지속해 오던 환자로 전반적인 Clinical Global Impression-Severity(이하 CGI-S) 척도상 점수는 약 3 정도의 수준으로 추정되었다. 9년 전(2006년) 주치의가 은퇴하면서 환자 자의로 외래치료 및 약물치료를 중단하였다. 이후 피해적 사고와 망상, 언어 와해 등 제반 증상이 악화되어 모 병원에서 장기간 입원하던 중, 보다 적극적인 치료적 개입을 위해서 2008년경 본원으로 전원하였다(CGI-S상 7점). 이전 병원에서는 할로페리돌(haloperidol), 클로르프로마진(chlorpromazine), 아리피프라졸(aripiprazole) 등을 사용하였으나 증상의 큰 호전이 없었고, 전원 이후 리스페리돈(risperidone)과 아밀설피라이드(amisulpiride), 올란자핀(olanzapine) 등을 시도했으나 증상의 호전이 분명하지 않아 클로자핀 투약을 시작하였다(2010년 10월 1일).

클로자핀을 350 mg까지 증량하면서 제반 증상이 상당히 호전되었고, 혈액학적 부작용은 전혀 관찰되지 않았고 CGI-S상 3~4점 수준까지 증상이 호전되었다. 이후 고령 등으로 인한 간병의 어려움과 가족 여건 등으로 본원 개방병동에서 요양목적의 입원을 지속하던 중, 2012년 5월경 퇴원하였다(CGI-S 3점). 이후 본원 외래에서 안정적으로 클로자핀 300 mg 수준으로 약물 유지하며 증상 악화 없이 추적관찰 하던 중, 2014년 4월경 외래 방문의 편의를 위해 자가에서 가까운 의원에서 치료를 시작하면서 클로자핀을 바로 중단하고 소량의 정형 항정신병 약물로 변경하였다. 이후 점차 피해망상이 심해지고 카그라스 증후군(Capgras syndrome)을 보이고, 공격적인 언행과 와해된 사고 등의 증상이 재발하여 2014년

10월경 본원에 재방문 및 집중관찰병동에 재입원하여 클로자핀을 재차 투여하기 시작하였다.

기저 혈액검사 결과로는 헤모글로빈(hemoglobin, 이하 Hb) 12.7 g/dL, 백혈구(white blood cell, 이하 WBC) 4800/mm³ (호중구 44.7%), 혈소판 434000/mm³로 정상 수준이었으며, 다른 내과적 질환을 시사할 만한 이상소견은 관찰되지 않았다. 점진적으로 12.5~25 mg씩 증량하며 클로자핀 환자 모니터링 시스템(Clozaril Patient Monitoring System)에 따라 매주 전혈 검사(complete blood count)를 시행하였다. 약 4주 만에 300 mg/일로 증량하고 이후 용량 유지하였으며, 제반 정신증상도 점차 호전되었다.

클로자핀 복용 28일째부터 37~38℃ 정도의 경도 발열이 발생하였으나, 감염 등의 가능성은 시사되지 않았으며, 비스테로이드성 소염제 등으로 대증치료하였다. 복용 6주째(2014년 11월 25일)부터 Hb가 감소하기 시작하였다(11.2 g/dL). 클로자핀을 250 mg으로 감량하였으나 Hb는 점차 감소하여 복용 9주째(2014년 12월 16일) 7.8 g/dL까지 감소하였으며, 빈혈 패널 검사상 망상적혈구(reticulocyte count) 3%(정상치 5~15%), 적혈구 용적률(hematocrit) 26.7%(정상치 38~42%)로 망상적혈구 재생산 지수(reticulocyte production index)는 0.9(정상 수치 2~3)로 적혈구 생성 감소에 의한 빈혈로 추정되었다. 말초혈액도말검사(peripheral blood cell morphology)에서는 적혈구의 형태와 모양에서 이상 소견이 관찰되지 않았다(normocytic normochromic). 또한 철(iron) 45 ug/dL, 트랜스페린(transferrin) 229 mg/dL, 총철결합능(Total Iron Binding Capacity, 이하 TIBC) 296 ug/dL 등 모두 정상소견으로 평가되어 철결핍성빈혈은 배제되었다. 내과 협진상에서도 임상적으로 큰 의미 없는 소견으로 경과관찰을 권유받았다.

이후 Hb는 다소 회복 양상을 보였으나, 클로자핀 복용 11주째(2014년 12월 30일)부터 혈소판 수가 증가하는 소견이 관찰되었다(553000/uL). 또한 혈액응고 검사에서 프로트롬빈 시간(prothrombin time)은 13.0 sec, 국제 정상화 비율(International Normalized Ratio)은 0.98로 확인되어 정상소견을 보였으나, 활성화 부분 트롬보플라스틴 시간(activated partial thromboplastin time, 이하 aPTT)은 110.1 sec(정상치 28.8~45.4 sec)로 증가된 소견을 보였다. 따라서 간기능 이상이나 아스피린 등의 항응고제, 혹은 혈소판 기능장애에 의한 원인은 배제하였고, 클로자핀에 의한 접촉인자(contact factor)의 기능장애와 관련한 내인성 응고 경로(intrinsic pathway)의 이상으로 추정하였다. 클로자핀 혈중 농도는 795.3 ng/mL로 측정되었으며, 이후 클로자핀을 점차 줄여 13주경 200 mg으로 감량하였다. 복용 14주째 혈소판 수치는 598000/uL까지 증가하였다. 혈액종양내과와 협진을 시행하였고, 클로자핀에 의한 약

물 유발성 혈소판 증가증으로 의심되나 증상이 없는 상태로 약물 유지하면서 경과관찰하기로 하였다. 시간에 따른 클로자핀 투여량 및 관련 혈액 검사 결과는 그림 1에 제시하였다.

고 찰

본 증례는 만성 조현병 환자에서 클로자핀을 재시도하여 투여 6주째부터 발생한 경도의 빈혈이 자연적으로 호전되었으며, 또한 투여 11주째부터 경도의 혈소판 증가증이 발생하여 클로자핀 용량을 감량하면서 추적관찰을 하였던 예이다. 입원 당시 및 기존 수년간의 검사결과, 그리고 클로자핀 재시도 이후에 발생한 빈혈과 혈소판 증가증의 소견으로 보아 환자에게서 발생한 혈액학적 이상은 클로자핀 재시도에 의한 것으로 추정된다.

일반적으로 클로자핀 투여 후 10~15일 후에 적지 않은 수의 환자가 38℃를 상회하는 미열과 함께, 몸살, 근육통 등 감기와 유사한 증상을 보이고, 혈액검사상 백혈구 수가 증가하게 되는데 수액보충과 해열제로 쉽게 가라앉으며 별 증상 없이 회복된다.¹⁹⁾ 이는 클로자핀이 사이토카인 체계(cytokine network)를 중심으로 한 면역 체계에 영향을 끼치기 때문에 일어나는 것으로 추정된다.¹⁰⁾

본 증례에서 보인 빈혈(Hb 7.8 g/dL)은 망상적혈구 생산 지수(Reticulocyte Production Index)가 0.9로 정상치 2보다 작

아 골수에서의 생산 감소(hypoproliferation) 또는 비효율적인 적혈구성숙(ineffective erythropoiesis)에 의한 가능성이 높을 것으로 보인다. 혈액도말검사상 형태 및 염색성의 이상도 관찰되지 않았으며, 철, 트랜스페린, TIBC도 모두 정상소견으로 평가되어 노년기에 빈발하는 철결핍성빈혈의 가능성은 배제할 수 있었다. 클로자핀 사용시 드물게 발생하는 일시적인 빈혈에 대한 사례보고가 있으며, 일반적으로 투여중단은 권유되지 않는다.²⁰⁾ 그러나 본 증례에서와 같이 취약한 고령에서 중등도 이상의 빈혈이 발생할 경우, 빈혈 패널 검사를 비롯하여 원인을 감별하기 위한 혈액학적 검사와 내과 협진이 필요하며, 임상적으로 약물의 신중한 감량도 고려되어야 할 것으로 보인다.

또한 본 증례에서는 혈소판 증가증이 관찰되었다. 현재까지 혈소판 증가증에 대한 국내 보고는 없었으며, 외국에서 2예 정도 보고되어 있다.^{17,18)} 임상적으로 심각한 수준의 혈소판증가증(thrombocytosis) 진단기준을 만족할 만큼 높은 수치는 아니었으나, 클로자핀이 조혈세포의 기능 부전을 유발할 수 있으며 이는 면역반응에 의한 것으로 추정된다는 기존의 설명과 부합한 소견이다. 클로자핀은 골수에 직접 작용하여 골수증식성 장애(myeloproliferative disorder)와 유사한 반응을 유발하며, 이는 면역반응에 의한 것으로 추정된다. 또한 이러한 반응은 클로자핀의 반응성 혹은 클로자핀에 의한 무과립혈증의 가능성을 예측할 수 있는 인자로 연구된 바 있

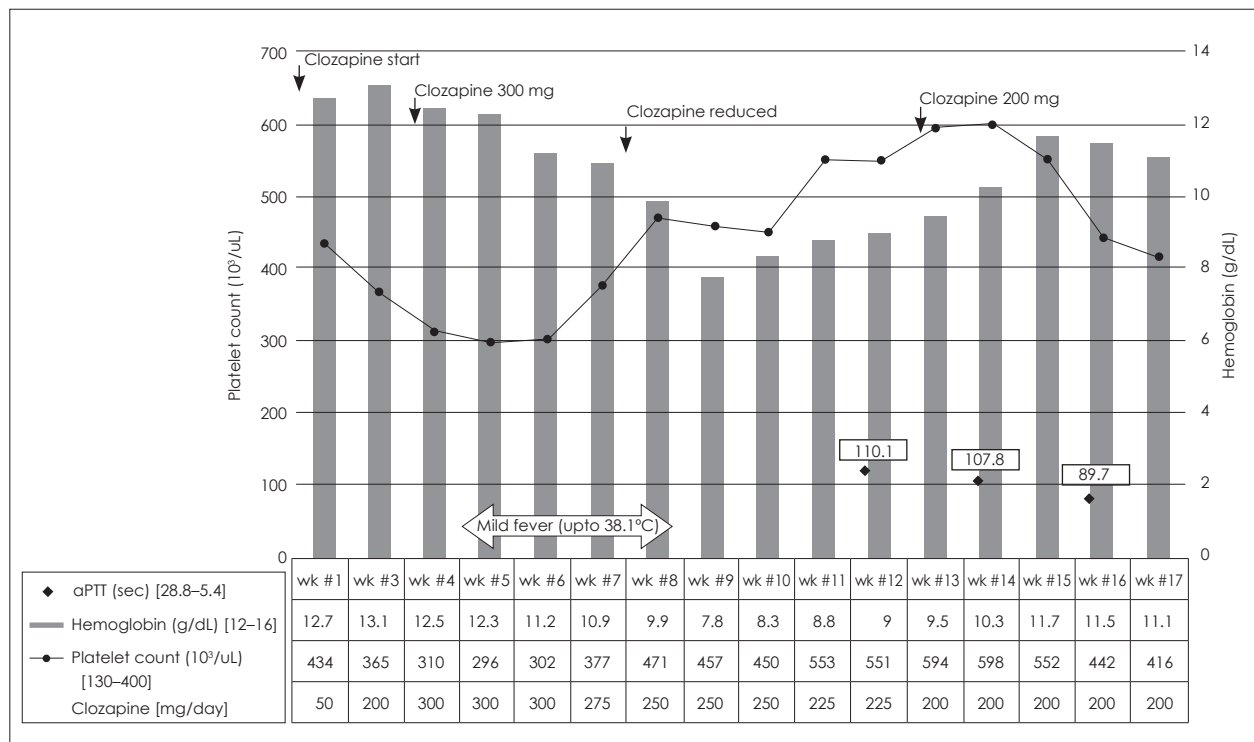


Fig. 1. Hematologic changes during the clozapine re-challenge period.

다. 그러나 아직 예측인자로서의 가치에 대해서는 논란이 많으며 큰 성과는 없다.²¹⁾ 실제로 혈소판 증가 혹은 감소증을 보고한 외국의 사례는 모두 클로자핀을 중단한 이후 재시도한 사례였다.¹⁸⁾

또한 본 증례에서는 aPTT 증가가 관찰되어 내적 경로에 의한 혈액응고기전의 손상이 시사되었다. 클로자핀은 혈소판 내부에 과립상태로 유지되는 아데노신이인산(adenosine diphosphate)의 기능을 억제하여 혈소판 응집을 방해하는 것으로 알려져 있다. 그러나 이러한 혈액응고과정은 내적 경로와 외적 경로 및 기타 많은 응고인자의 합성과 작용 등 다양한 기전이 관여하기 때문에 클로자핀이 혈액응고를 억제한다고 결론지을 수 없으며, 심지어는 혈전증의 위험성을 높일 가능성에 대한 상반된 보고도 있다.^{12,22)} 실제로 드물긴 하지만 클로자핀은 심부정맥혈전증이나 폐색전증의 위험을 높이며 이는 혈소판의 비정상적 응집 때문에 일어난다.¹⁶⁾ 비록 수면 유도 및 체중증가로 인한 운동부족, 대사증후군으로 인한 동맥경화 위험 증가 등이 주요 위험요인으로 추정되지만, 응고 기전에 대한 직접적인 부작용도 있을 것으로 추정된다.^{9,23)}

지금까지의 연구 결과에 의하면 클로자핀 유발성 빈혈 및 혈소판 증가증은 임상적으로 심각한 결과를 보일 가능성이 드물고, 그 빈도도 대단히 낮은 것으로 추정된다. 하지만 클로자핀에 의한 혈소판 증가증은 비록 드문 사례에도 불구하고, 조혈 체계에 대한 면역반응에 의한 것으로 추정된다. 따라서 클로자핀을 중단한 이후에 다시 재시도 하는 경우에는 면역반응에 의한 혈소판 증가증에 대한 임상적인 관심과 관련 이학적 검사가 필요하며, 이상 소견이 있을 경우에는 보다 전문적인 혈액내과적 평가가 요구된다.^{24,25)}

아직 클로자핀에 의해 일어나는 혈소판 증가증이나 혈액응고 체계에 대한 원인적 접근은 거의 이루어지지 않고 있다. 그러나 일부 주장에 의하면 클로자핀에 의한 치료 반응과 조혈체계 이상 소견 간의 관련성에 대한 연구가 이루어지고 있으며,²⁶⁾ 클로자핀이 유발하는 면역반응이 다른 약물에 비해서 탁월한 클로자핀의 항정신병 효과와 어떤 관련이 있는지에 대한 것만이 아니라 조현병과 면역반응과의 관련성에 대한 시사점을 준다고 할 수 있을 것이다.²⁷⁾

결 론

최근에 만성 난치성 조현병 환자에 대한 클로자핀의 사용이 증가하면서 클로자핀 유발성 혈액학적 부작용의 사례도 늘어나고 있다. 국내에서는 현재까지 무과립구혈증과 혈소판 감소증, 호산구증가증, 백혈구 증가증 등이 보고된 바 있다.^{28,29)} 외국의 보고에 의하면 경도의 빈혈 및 클로자핀 재시

도 후에 발생한 혈소판 수의 증가사례가 극히 드물게 보고된 바 있었으나, 본 사례처럼 클로자핀 단독 사용에 의한 경우는 없었다. 또한 한 환자에서 적혈구 생성장애와 혈소판 수 증가 등 두 가지 혈액학적 소견을 보였던 증례는 보고된 바 없었다. 본 사례는 클로자핀 재시도 후, 처음 사용시에는 관찰되지 않았던 드문 조혈이상에 대한 사례로서 클로자핀의 혈액학적 부작용 및 약물학적 작용 기전에 대한 임상적 시사점을 제공하는 것으로 생각한다.

중심 단어 : 클로자핀 · 빈혈 · 혈소판 증가증 · 혈액학적 이상.

Conflicts of Interest

The authors have no financial conflicts of interest.

REFERENCES

- Baldessarini RJ, Frankenburg FR. Clozapine. A novel antipsychotic agent. *N Engl J Med* 1991;324:746-754.
- Lieberman JA, Saltz BL, Johns CA, Pollack S, Borenstein M, Kane J. The effects of clozapine on tardive dyskinesia. *Br J Psychiatry* 1991; 158:503-510.
- Meltzer HY, Alphas L, Green AI, Altamura AC, Anand R, Bertoldi A, et al. Clozapine treatment for suicidality in schizophrenia: international Suicide Prevention Trial (InterSePT). *Arch Gen Psychiatry* 2003; 60:82-91.
- Kant R, Chalansani R, Chengappa KN, Dieringer MF. The off-label use of clozapine in adolescents with bipolar disorder, intermittent explosive disorder, or posttraumatic stress disorder. *J Child Adolesc Psychopharmacol* 2004;14:57-63.
- Weiss E, Hummer M, Koller D, Pharmd, Ulmer H, Fleischhacker WW. Off-label use of antipsychotic drugs. *J Clin Psychopharmacol* 2000;20:695-698.
- Low-dose clozapine for the treatment of drug-induced psychosis in Parkinson's disease. The Parkinson Study Group. *N Engl J Med* 1999; 340:757-763.
- Hummer M, Kurz M, Barnas C, Saria A, Fleischhacker WW. Clozapine-induced transient white blood count disorders. *J Clin Psychiatry* 1994;55:429-432.
- Buchanan RW. Clozapine: efficacy and safety. *Schizophr Bull* 1995; 21:579-591.
- Durst R, Dorevitch A, Fraenkel Y. Platelet dysfunction associated with clozapine therapy. *South Med J* 1993;86:1170-1172.
- Young CR, Bowers MB Jr, Mazure CM. Management of the adverse effects of clozapine. *Schizophr Bull* 1998;24:381-390.
- Gareri P, De Fazio P, Russo E, Marigliano N, De Fazio S, De Sarro G. The safety of clozapine in the elderly. *Expert Opin Drug Saf* 2008;7: 525-538.
- Savithasri Eranti V, Chaturvedi SK. Maked thrombocyte count variations without agranulocytosis due to clozapine. *Indian J Psychiatry* 1998;40:300-302.
- Papadakis M, McPhee SJ, Rabow MW. Current medical diagnosis & treatment 2014. New York: McGraw-Hill Education;2014.
- Harrison CN, Campbell PJ, Buck G, Wheatley K, East CL, Bareford D, et al. Hydroxyurea compared with anagrelide in high-risk essential thrombocythemia. *N Engl J Med* 2005;353:33-45.
- Thorup M, Fog R. Clozapine treatment of schizophrenic patients. Plasma concentration and coagulation factors. *Acta Psychiatr Scand* 1977;55:123-126.
- Paciullo CA. Evaluating the association between clozapine and venous thromboembolism. *Am J Health Syst Pharm* 2008;65:1825-1829.

- 17) Hampson ME. Clozapine-induced thrombocytosis. *Br J Psychiatry* 2000;176:400.
- 18) Marlowe K. Thrombocytosis due to clozapine treatment: working towards an early marker for clozapine-induced agranulocytosis. *Br J Psychiatry* 2000;177:372-373.
- 19) Kim YS, Ahn YM, Jung SH, Shin YM. Clinical use of clozapine: 89 questions and answers. Seoul: SNU press;2013. p.143-144.
- 20) Alvir JM, Lieberman JA, Safferman AZ, Schwimmer JL, Schaaf JA. Clozapine-induced agranulocytosis. Incidence and risk factors in the United States. *N Engl J Med* 1993;329:162-167.
- 21) Arranz M, Collier D, Sodhi M, Ball D, Roberts G, Price J, et al. Association between clozapine response and allelic variation in 5-HT_{2A} receptor gene. *Lancet* 1995;346:281-282.
- 22) Dietrich-Muszalska A, Rabe-Jablonska J, Nowak P, Kontek B. The first- and second-generation antipsychotic drugs affect ADP-induced platelet aggregation. *World J Biol Psychiatry* 2010;11(2 Pt 2):268-275.
- 23) Schedel A, Thornton S, Klüter H, Bugert P. The effect of psychoactive drugs on in vitro platelet function. *Transfus Med Hemother* 2010; 37:293-298.
- 24) Hägg S, Spigset O, Söderström TG. Association of venous thromboembolism and clozapine. *Lancet* 2000;355:1155-1156.
- 25) Iqbal MM, Rahman A, Husain Z, Mahmud SZ, Ryan WG, Feldman JM. Clozapine: a clinical review of adverse effects and management. *Ann Clin Psychiatry* 2003;15:33-48.
- 26) Arranz MJ, Munro J, Birkett J, Bolonna A, Mancama D, Sodhi M, et al. Pharmacogenetic prediction of clozapine response. *Lancet* 2000; 355:1615-1616.
- 27) Arranz MJ, de Leon J. Pharmacogenetics and pharmacogenomics of schizophrenia: a review of last decade of research. *Mol Psychiatry* 2007;12:707-747.
- 28) Kim HC, Suh YL, Park YN, Chung CH, Kim JB. A case of leukocytosis and eosinophilia associated with clozapine. *J Korean Soc Biol Ther Psychiatry* 1997;3:259-264.
- 29) Cho MJ, Oh JT, Kang BJ, Lee Y. Clozapine-induced agranulocytosis and neutropenia for 11 years in South Korea. *J Korean Soc Biol Ther Psychiatry* 2004;10:184-191.