



외측 인대 손상의 자기공명영상 소견들이 수술 소견 및 신체검사와 항상 일치할까?

박현우

단국대학교 의과대학 정형외과학교실

Are Magnetic Resonance Imaging Findings of Ankle Instability Always Correlated with Operative and Physical Examination Findings?

Hyun-woo Park

Department of Orthopedic Surgery, Dankook University College of Medicine, Cheonan, Korea

Physical examination and surgical findings and symptoms are often inconsistent with magnetic resonance imaging (MRI) findings when diagnosing chronic ankle lateral ligament instability, and confirmed surgical findings are used as the gold standard in most clinical studies. Anterior drawer testing is considered unreliable because normal findings are highly variable, and its accuracy ranges from 50% to 100%. Furthermore, radiographic stress imaging, such as in anterior drawer stress view, is performed under manual stress or using a stress device, and its findings also vary widely and confuse when interpreting stress views. The average accuracy of MRI findings is around 85% (range, 66%~91.7%), and thus, cannot be used as a primary indicator for surgery. For patients with suspected lateral ankle ligament instability, based on symptoms and physical examination findings, MRI may be useful for identifying lesions in ankle joints and for differentiating them from other conditions.

Key Words: Joint instability, Magnetic resonance imaging, Sensitivity and specificity, Lateral ligament ankle, Correlation of data

서 론

반복적인 족관절 염좌 후 속발되는 만성 족관절 외측 인대 불안정 증(chronic lateral ankle instability, CLAI) 환자군에서 이학적 검사는 비교적 분명한데 환자의 주관적인 증상이 불확실하거나, 객관적인 자기공명영상(magnetic resonance imaging, MRI) 소견이 환자의 주관적인 증상과 의사의 진찰 소견들과 일치하지 않아 진단

및 치료 방향에 혼동을 줄 때가 종종 있다. 게다가 CLAI로 의심되는 환자들 중 꽤 많은 환자들이 자주 발목이 접질린다는 생각을 못 하고 있으며 주로 활동 시 발목의 통증 및 불편감으로 느끼는 경우가 많고 일부 환자들이 약한 발목(weak ankle)을 호소할 뿐이므로 진단 시 주의해야 한다.

CLAI 환자에 한하여, 신체 검사 이상 소견과 실제 수술로 확인된 환자의 진단을 및 상관관계를 조사한 문헌들을 검토하여 아래 기술하였다.

본 론

CLAI 환자의 진단을 위한 각 검사들의 특징과 정확도(accuracy)를 알아보고 서로의 상관 관계에 대해 기술할 것이다.

1. 전방 전위 검사 또는 전외측 전위 검사

가장 기본적이고 필수적인 이학적 진찰 방법으로 전통적인 방법

Received January 13, 2021 Revised February 23, 2021

Accepted February 27, 2021

Corresponding Author: Hyun-woo Park

Department of Orthopedic Surgery, Dankook University College of Medicine, 119 Dandae-ro, Dongnam-gu, Cheonan 31116, Korea

Tel: 82-41-550-3296, Fax: 82-41-556-3238, E-mail: m3artist@hanmail.net

ORCID: <https://orcid.org/0000-0002-9938-0677>

The point of this thesis was presented by 2019 Korean Foot and Ankle Society Symposium.

Financial support: None.

Conflict of interest: None.

Copyright © 2021 Korean Foot and Ankle Society. All rights reserved.

© This is an Open Access article distributed under the terms of the Creative Commons Attribution Non-Commercial License (<http://creativecommons.org/licenses/by-nc/4.0>) which permits unrestricted non-commercial use, distribution, and reproduction in any medium, provided the original work is properly cited.

은 후족부를 전방으로 당기는 전방 전위 검사(anterior drawer test, ADT)지만 임상적으로는 후족부를 전내측으로 내회전하며 당기는 전외측 전위 검사(anterolateral drawer test, ALDT)를 ADT와 혼용하여 부르고 있다. 외래에서 진찰 시에 가장 먼저 기본적으로 시행되지만 정확한 방법을 습득할 때까지 숙련이 필요하며 환자에 따른 정상측의 전방 전위 정도에 변이(variation)가 크고 외측 인대의 손상 정도에 따른 전위 정도도 많이 다르므로 인대 손상의 유무와 정도를 판단하기에 쉽지 않다.^{1,2)} 따라서 ADT의 진단 및 정확도에 대해 많은 연구들이 있었지만 정확도에 대해서 구체적인 수치를 명확히 제시한 문헌은 없었다. 예를 들면, Phisitkul 등¹⁾은 사체 연구를 통해 ADT와 ALDT를 비교하여 3 mm 이상의 전위를 양성으로 볼 때 ALDT는 민감도와 특이도 모두 100%, ADT는 각각 75%, 50%라고 기술하였고, Li 등³⁾은 72명을 대상으로 한 임상적인 연구에서 ADT와 ALDT를 함께 시행한 민감도를 47.7% (junior examiner), 50% (senior examiner)라고 하였다. 한편, Miller 등⁴⁾은 사체 연구를 통해 ADT보다 ALDT 시 거골이 약 2배 많이 전위된다고 하여 더 민감한 검사법이라고 하였으며, 최근 Lee 등⁵⁾은 스트레스 초음파 검사를 사용한 연구에서 ADT와 스트레스 초음파 검사의 상관관계수가 0.73이라고 하여 ADT의 정확도가 약 73%임을 시사하였다. 이와 같이 여러 저자들이 수기 또는 Telos 등의 기계 장치에 의한 ADT 또는 ALDT의 정확도가 높지 않아 신뢰하기 어려움을 발표하였다. 이와 같이 검사자에 따라, 환자의 상태에 따라 정상과 비정상의 기준이 다를 수 있어 정량적인 분석이 어려우며 스트레스 하 족관절의 안정성(stability)의 정상 기준 범위가 넓어(variable) 임상적으로 정확한 진단 보다는 선별(screening)의 의미를 가진다고 봄이 타당하다. 정량적인 분석이 신뢰성(reliability)이 낮다고 하여 이학적 검사를 하지 않고 영상 검사만으로 진단할 수도 없으므로 임상에서는 이학적 검사

를 반복하여 스트레스 검사의 술기를 체득하고 영상 검사들과 환자의 주관적 증상들을 서로 짝지어 정확히 진단하기 위해 노력해야 할 것이다.

ALDT의 시행 방법은 환자의 무릎 및 종아리 근육이 이완된 상태에서 무릎 90도, 발목 각도는 족저굴곡 15도 정도로 위치한 후에 한 손은 원위 경골의 전면을 움직이지 않게 후방으로 밀면서 종골을 후방에서 전방, 특히 전내측으로 내회전한다는 느낌으로 당기면서 당기는 손으로 견측과 비교하여 더 많이 전방 전위 및 전내측으로 회전하는지 촉진하면 된다(Fig. 1). 이때 전제 조건은 환자가 충분히 하퇴부 근육을 이완하였는지, 발목의 전방 전위 방향이 적절한 방향으로(족저면과 평행한 방향으로) 당겨졌는지, 발목 내측의 구조물이 정상(또는 거의 정상, 불안정증 없음)이라는 조건이 필요하다. 흔히 환자가 발목 통증으로 인해 반사적으로 하퇴부(특히 아킬레스건)가 경직(spasm)되어 있거나 진찰 시 긴장하여 발목 또는 무릎에 힘을 주고 있으면 위음성으로 진단되기 쉽다. 만일 ADT상 음성 소견으로 족관절의 불안정증이 없었으나 환자가 발목을 자주 접질리는 병력이나 증상이 있다면 기능적 발목 불안정증이거나 환자가 진찰 시 힘을 줘서 검사가 불충분했을 수도 있다.

다른 방법으로는 본 저자가 자주 사용하는 후외측 발목 밀기 방법으로 무릎 90도, 발목 각도 족저굴곡 15도 상태로 종골 후외측을 진찰용 발판에 닿게 한 후에 마치 보행 시 발뒤꿈치 닿기(heel strike)가 일어나는 순간을 흉내 내면서 경골 하단을 후외측으로 밀어 거골이 상대적으로 전방 전위가 일어나게 하는 방법이다. Li 등³⁾은 reverse ALDT라고 기술하며 진단 정확도가 전통적인 ADT, ALDT보다 높고, 민감도와 특이도 모두 85% 이상이었다고 보고하였다.

이러한 거골의 ADT를 통해 양성 소견이 있다면 진찰하는 술자가 경험상 경도, 중등도, 고도의 3단계 정도로 인지할 수 있다. 환자도

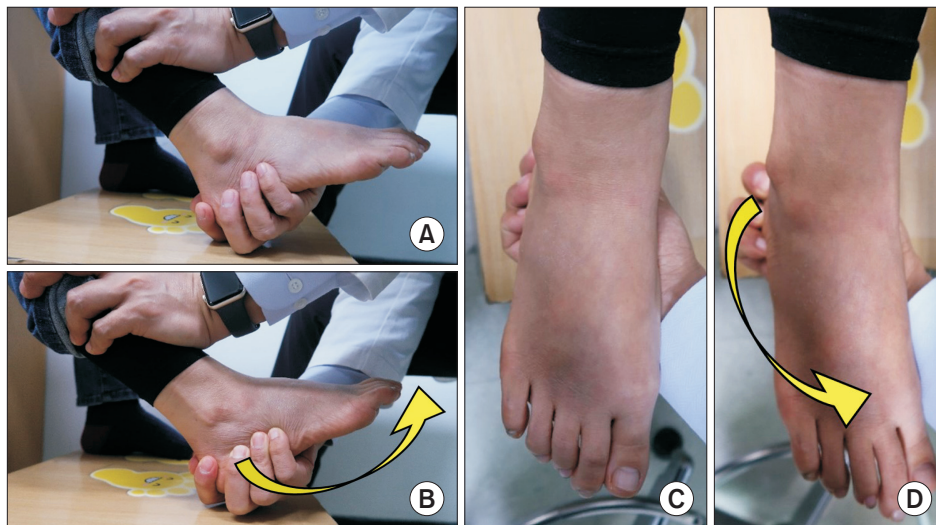


Figure 1. (A) Anterolateral drawer test (ALDT) before stress (lateral view). (B) ALDT under stress. (C) ALDT before stress (examiner's view). (D) ALDT under stress.

똑같이 전위 및 통증을 느끼면서 '이러한 불편감이었다'라고 인지하여 병식(insight)을 가질 수 있으므로 반복하여 시행해서 환자에게 현재 본인의 상태를 이해시켜야 한다.

내반 스트레스 검사(varus stress test)는 거골하 관절의 움직임과 구별하여 인지할 수 없어 진찰로는 잘 확인할 수 없으나 내반 스트레스 방사선 검사를 통해서만 거골의 경사각을 정량적으로 측정할 수 있어 방사선 검사 시에는 촬영하여 확인해야 한다.

2. 스트레스 방사선 검사(anterior drawer stress X-ray, varus stress X-ray)

이학적 검사는 검사자의 기술적 문제와 주관적인 판단이 비뚤림(bias)으로 작용할 수 있으며 그 결과를 단지 등급으로만 남길 수 있으므로 영상을 통해 얼마나 많이 전위가 일어났는지 기록해 놓는 것이 정확한 의무기록을 위해 추천된다. 보통 임상적으로 단순 방사선 촬영 시 외측 인대의 안정성 검사를 위해서는 스트레스 전방 전위 측면 방사선 검사(anterior drawer stress X-ray)와 내반 스트레스 방사선 검사(varus stress X-ray)를 통해 거골의 전방 전위 정도와 거골 경사각(talar tilt angle)을 측정하여 불안정증의 중증도를 판단하게 된다. Karlsson과 Lansinger⁶⁾은 Telos 기기를 이용한 스트레스 방사선 검사에 대한 연구에서 거골 경사각이 9도 이상이거나 건측에 비해 3도 이상의 차이를 보이는 경우, 거골 전방 전위 정도가 10 mm 이상이거나 건측에 비해 3 mm 이상의 차이를 보이는 경우를 비정상이라고 하였으며, Shon 등⁷⁾은 한국인을 대상으로 거골 경사각 8.3도 이하, 거골의 전방 전위가 7.6 mm 이하가 정상 범위라고 하였다. Lee 등⁸⁾은 평균 연령 21세의 젊은 남성 300명을 대상으로 한 연구에서 거골 경사각은 8.9도 이하, 거골 전방 전위는 8.8 mm 이하를 정상이라고 하였다. 하지만 스트레스 방사선과 MRI 검사의 비교연구에서 정상인 인대를 가진 대상군의 스트레스 방사선 소견상 거골 경사각 및 거골 전방 전위의 변이가 매우 다양하다고 보고하였고,⁹⁾ 이는 스트레스 방사선 검사 시 절대값으로 기준 삼기 어려움을 시사한다. Oae 등¹⁰⁾은 족관절 수술을 받은 환자 중 수술 전 스트레스 방사선, 초음파, MRI 검사를 추후에 다른 전문의 두 명이 판독한 결과, 스트레스 방사선 검사는 71%, 초음파는 91%, MRI 검사는 97%의 정확도를 보고하였다. Lee 등⁵⁾은 스트레스 초음파 검사와 스트레스 방사선 검사를 비교하였을 때, 손으로 시행한 이학적 검사와의 상관계수보다도 오히려 낮아 스트레스 방사선 검사의 신뢰성이 떨어짐을 밝혔다. 이는 스트레스 방사선 검사 시 환자가 충분히 힘을 뺌 상태로 촬영하지 못했을 수도 있고, 촬영 기사가 적절한 방법으로 촬영하지 않았을 수도 있으므로 경험 있는 정형외과 전문의가 수기로 이학적 검사를 시행하듯이 전방 전위 스트레스를 시행하고, 이때 방사선 촬영을 하는 것이 이상적일 것이다. 하지만 실제로 CLAI 의심 환자마다 촬영 시 전문의가 직접 스트레스 검사를 할 수는 없을 것이다. 따라서 수술 환자만이라도 수술 전에 마취된 상태에서 수술

집도의가 직접 ADT를 시행하여 C-arm을 통해 전위 정도를 기록하는 것을 저자는 추천한다.

3. 자기공명영상 검사

MRI 검사는 비침습적이며 높은 해상도로 인대뿐만 아니라 건, 연골 및 피질골의 상태 등 다른 주위 조직에 대한 많은 정보를 한 번에 빠르게 얻을 수 있는 방법이지만³⁾ 촬영 시 영상면(plane)의 각도에 따라 전거비인대의 모양 및 상태를 확인하지 못할 수도 있으며, 전거비인대의 파열의 양상이 다양한 모양으로 나타나므로¹¹⁾ 판독에 대해서도 일련의 경험이 필요하다.

여러 문헌을 종합해보면, 정확히 설정된 MRI 촬영 결과라는 가정하에, 정확도는 66%~91.7%까지 보고되고 있으며¹²⁾ Cao 등¹³⁾은 MRI, 초음파, 스트레스 방사선 검사의 정확도에 대한 15개 문헌의 메타분석을 통해 MRI는 평균적으로 약 83%의 민감도를 갖는다고 보고하였다.¹³⁻¹⁵⁾ 이는 만성 외측 인대 재건술로 수술까지 시행 받고 확진된 환자를 대상으로 수술 전 검사를 판독하였을 때 약 83%로 판단하는 것이지만 만일 정상 환자군이 포함된 MRI를 영상 정보만으로 족관절 외측 인대의 상태에 대해 판단한다면 정확도는 더 낮아질 것으로 추정된다.

4. 초음파 검사

초음파 검사는 전거비인대의 정확한 위치와 조직의 상태를 동적으로 확인할 수 있어 오히려 해상도가 더 좋은 MRI보다 더 정확한 정보를 제공할 수 있으므로 최근 일차적인 진단 보조 기기로 활용되고 있다. 여러 문헌을 종합해보면 진단율은 90%~100%까지 보고하고 있으며^{10,13)} 단점으로는 술자에 따라 진단의 정확도에 차이가 날 수 있어 기기 사용의 숙련이 필요하다. 본 문헌의 고찰 범위가 아니므로 생략하며 참고 문헌을 참고하기 바란다.

5. 만성 족관절 외측 인대 불안정증 수술 소견

1) 관혈적(개방) 수술 소견

CLAI 환자 중에 수술을 받게 되는 환자들은 주관적으로도 불안정성이 있음을 인지하였고, 의사의 이학적 진찰 소견도 불안정성이 있다고 판단된 환자이므로 수술을 결정하게 된 것이다. 또한 수술을 통해 외측 인대의 손상을 직접 관찰하여 확진된 환자이므로 진단 정확도는 100%라고 할 수 있으며 대부분의 문헌은 수술 소견을 기준으로 MRI, 스트레스 방사선, 초음파 검사의 진단 정확도를 판단하게 된다.^{14,16)}

2) 관절경 수술 소견

관절경 수술 소견도 매우 정확하며 발목 외측뿐만 아니라 거골 상부, 내측도 관찰할 수 있으며 수술 소견이 환자의 확진 기준이 되기

때문에 진단 정확도는 100%로 볼 수 있다.¹²⁾

6. 자기공명영상 검사, 이학적 진찰, 스트레스 방사선 검사 간의 상관 관계

위의 다양한 연구 결과들은 대부분 수술 소견으로 확진된 환자를 기준으로 해서 진단의 정확도를 측정한 연구들로 임상이가 수술을 결정할 때 MRI의 이상 소견 또는 이학적 검사상 이상 소견과 함께 환자의 주관적인 불안정증 소견 등을 종합하여 수술을 시행하게 되므로 MRI 소견에 이상 소견이 있는 경우가 대부분을 차지할 수밖에 없다. 이학적 검사인 ADT 또한 신뢰성이 낮다고 하지만^{1,2)} 이학적 검사가 정상인 환자를 수술하지는 않으므로 이 또한 통계에 영향을 줄 수 있다. 이러한 점을 고려하여 문헌에서 나온 MRI와 ADT의 진단 정확도를 해석해야 하겠다.

1) 자기공명영상 검사와 이학적 검사(전방 전위 검사 및 내반 스트레스 검사) 간의 상관 관계

이학적 검사상 ADT 양성이고 환자가 주관적으로 자주 접지르는 증상이 있는 경우에 CLAI로 추정 진단할 수 있으며 추가 검사로 족관절 MRI 촬영을 시행하게 된다. 만일 MRI 소견으로는 정상 소견이지만 환자의 이학적 검사상 불안정증이 있고 주관적인 불편감이 있다면 진단적 족관절 관절경 검사를 시행해볼 수 있겠으나, MRI 소견상 만성 부분 파열을 의심하는 이상 소견이 있으나 환자의 이학적 검사 및 주관적인 불편감이 없다면 진단이 의심이 되어도 족관절 관절경 검사 또는 수술을 시행할 이유가 없게 된다.

만일 ADT상 음성 소견으로 족관절의 불안정증이 없었으나 환자가 발목이 자주 접질리는 병력이나 증상이 있다면 기능적 발목 불안정증이거나 환자가 진찰 시 힘을 줘서 검사가 불충분했을 수도 있다.

하지만 틀림없이 불안정증이 경도 이상 확인이 되었는데 환자가 주관적으로 불편한 점이 없고 발목이 자주 접질리지도 않으며 잘 지내는 경우는 1) 원래 전신적인 이완증이 있는 경우, 2) 환자의 생활 패턴으로는 발목의 접질림이나 불안정증이 유발되지 않는 정도의 활동을 하는 경우, 3) 환자가 발목의 주관적인 불편감이 뭔지 느끼지 못했거나 이해하지 못했을 경우 중 하나일 것이다. 따라서 환자가 주관적으로 평소 어떠한 점이 불편했는지 잘 듣고 검사자가 발목을 세심히 당기면서 ADT, 내반 스트레스 검사를 하였을 때 발목이 불편할 때와 유사한 느낌이 발생하는지 확인해야 한다.

ADT도 음성, 주관적인 증상도 병력도 없는 경우는 다른 진단을 의심하거나 추후 경과 관찰을 시행하면 되겠다.

2) 자기공명영상 검사 소견과 스트레스 방사선 검사 간의 상관 관계

위에서 살펴보았듯이 스트레스 방사선 검사의 위음성률이 높아 정확성이 떨어지므로¹⁷⁾ 정확히 검사가 되었는지 이학적 검사 소견과 일치하는지 의심하고 재확인하여야 한다. 수술을 하게 된 환자만이

라도 마취 후 수술방 C-arm 영상으로 수술 직전에 술자가 직접 확인하는 것을 권장한다. 수술로 확진된 환자를 기준으로 할 때에 MRI 검사의 진단율이 더 높으므로 MRI상 파열 소견 양성인 경우에도 스트레스 방사선 검사상 정상 소견인 경우도 있을 수 있겠다. MRI 검사는 해부학적 모양을 보는 스트레스를 가하지 않는 정적인 검사이며, 스트레스 방사선 검사는 일정한 힘을 가하여 결과를 보는 기능적인 면을 보는 검사이므로 반대로 MRI상 인대의 모양은 이상 소견이 없어도 스트레스 방사선 검사상 기능적으로는 양성 소견이 나올 수도 있다.

실제로 간혹 건측이 전방 전위가 더 크게 나오는 경우도 있는데 이는 환자가 촬영 시 힘을 준 경우이거나 정확히 촬영되지 않은 경우이므로 재촬영을 하거나 혹은 C-arm으로 직접 수기로 스트레스 방사선 촬영을 시행해 볼 수 있다.

3) 자기공명영상 검사와 수술 소견과의 상관 관계

거의 모든 연구에서 진단 확진의 판단 기준(gold standard)으로서 수술 후 확진된 환자를 택하여 연구하였으므로 수술의 진단율은 100%가 되며 이를 기준으로 MRI의 진단 정확도는 문헌에 따라 66%~91.7%까지 보고되고 있다.¹²⁾ 따라서 치료를 진행함에 있어 MRI 결과가 임상가의 임상적 추정과 일치한다면 환자가 원하는 대로 적절한 시기까지 기다리거나 수술을 시행하면 되겠지만, 만일 MRI가 정상처럼 보이거나 진찰 소견과 일치하지 않는다면 MRI의 정확도가 약 90%임을 상기하고 진찰 소견과 환자의 주관적인 증상을 재확인한 후에 수술적인 치료를 진행할 수 있다.

결 론

CLAI 환자군에서 환자의 주관적인 증상과 의사의 이학적 검사, 수술 소견이 MRI 소견과 서로 일치하지 않는 경우가 종종 있다. 수술로 확진된 환자를 기준으로 볼 때, MRI 소견만으로는 인대 손상을 100% 확인할 수 없으며 수술 필요성의 판단 기준으로 삼을 수도 없다. 인대 손상의 여부와 정도는 수술 시 관혈적으로 인대 및 주위 구조를 육안으로 관찰해야 비로소 확진되었지만 CLAI 의심 환자에서 환자의 주관적인 증상과 함께 임상가의 이학적 진찰 소견을 통해 추정 진단 후에 족관절 MRI를 통해 병변을 확인할 수 있으며, 타 질환과 감별 및 동반 손상의 확인의 유용한 도구로 활용될 수 있다.

REFERENCES

1. Phisitkul P, Chaichankul C, Sripongsai R, Prasitdamrong I, Tengtrakulcharoen P, Suarchawatana S. Accuracy of anterolateral drawer test in lateral ankle instability: a cadaveric study. *Foot Ankle Int.* 2009;30:690-5. doi: 10.3113/FAI.2009.0690.
2. Fujii T, Luo ZP, Kitaoka HB, An KN. The manual stress test may not

- be sufficient to differentiate ankle ligament injuries. *Clin Biomech (Bristol, Avon)*. 2000;15:619-23. doi: 10.1016/s0268-0033(00)00020-6.
3. Li Q, Tu Y, Chen J, Shan J, Yung PS, Ling SK, et al. Reverse anterolateral drawer test is more sensitive and accurate for diagnosing chronic anterior talofibular ligament injury. *Knee Surg Sports Traumatol Arthrosc*. 2020;28:55-62. doi: 10.1007/s00167-019-05705-x.
 4. Miller AG, Myers SH, Parks BG, Guyton GP. Anterolateral drawer versus anterior drawer test for ankle instability: a biomechanical model. *Foot Ankle Int*. 2016;37:407-10. doi: 10.1177/1071100715620854.
 5. Lee KT, Park YU, Jegal H, Park JW, Choi JP, Kim JS. New method of diagnosis for chronic ankle instability: comparison of manual anterior drawer test, stress radiography and stress ultrasound. *Knee Surg Sports Traumatol Arthrosc*. 2014;22:1701-7. doi: 10.1007/s00167-013-2690-x.
 6. Karlsson J, Lansinger O. Lateral instability of the ankle joint. *Clin Orthop Relat Res*. 1992;(276):253-61.
 7. Shon HC, Kim YM, Kim DS, Choi ES, Park KJ, Cho BK, et al. Radiographic measurement of ankle lateral stability in normal Korean adults. *J Korean Foot Ankle Soc*. 2010;14:41-6.
 8. Lee KT, Lee YK, Choi BO. Results in stress test in the ankle stability of young men in Korea. *J Korean Foot Ankle Soc*. 2008;12:36-40.
 9. Lee KM, Chung CY, Kwon SS, Chung MK, Won SH, Lee SY, et al. Relationship between stress ankle radiographs and injured ligaments on MRI. *Skeletal Radiol*. 2013;42:1537-42. doi: 10.1007/s00256-013-1704-6.
 10. Oae K, Takao M, Uchio Y, Ochi M. Evaluation of anterior talofibular ligament injury with stress radiography, ultrasonography and MR imaging. *Skeletal Radiol*. 2010;39:41-7. doi: 10.1007/s00256-009-0767-x.
 11. Jung HG, Kim NR, Kim TH, Eom JS, Lee DO. Magnetic resonance imaging and stress radiography in chronic lateral ankle instability. *Foot Ankle Int*. 2017;38:621-6. doi: 10.1177/1071100717693207.
 12. Joshy S, Abdulkadir U, Chaganti S, Sullivan B, Hariharan K. Accuracy of MRI scan in the diagnosis of ligamentous and chondral pathology in the ankle. *Foot Ankle Surg*. 2010;16:78-80. doi: 10.1016/j.fas.2009.05.012.
 13. Cao S, Wang C, Ma X, Wang X, Huang J, Zhang C. Imaging diagnosis for chronic lateral ankle ligament injury: a systemic review with meta-analysis. *J Orthop Surg Res*. 2018;13:122. doi: 10.1186/s13018-018-0811-4.
 14. Park HJ, Cha SD, Kim SS, Rho MH, Kwag HJ, Park NH, et al. Accuracy of MRI findings in chronic lateral ankle ligament injury: comparison with surgical findings. *Clin Radiol*. 2012;67:313-8. doi: 10.1016/j.crad.2011.08.025.
 15. Tan DW, Teh DJW, Chee YH. Accuracy of magnetic resonance imaging in diagnosing lateral ankle ligament injuries: a comparative study with surgical findings and timings of scans. *Asia Pac J Sports Med Arthrosc Rehabil Technol*. 2016;7:15-20. doi: 10.1016/j.asmart.2016.09.003.
 16. O'Neill PJ, Van Aman SE, Guyton GP. Is MRI adequate to detect lesions in patients with ankle instability? *Clin Orthop Relat Res*. 2010;468:1115-9. doi: 10.1007/s11999-009-1131-0.
 17. Guillo S, Bauer T, Lee JW, Takao M, Kong SW, Stone JW, et al. Consensus in chronic ankle instability: aetiology, assessment, surgical indications and place for arthroscopy. *Orthop Traumatol Surg Res*. 2013;99(8 Suppl):S411-9. doi: 10.1016/j.otsr.2013.10.009.