



# 족관절 유합술 후 발생한 거주상 관절염의 전경골 건 개재 관절성형술: 증례 보고

조성희<sup>\*,†</sup>, 서민석<sup>\*</sup>, 이은창<sup>\*</sup>, 남대철<sup>\*,†</sup>

\*경상국립대학교 의과대학 경상국립대학교병원 정형외과학교실, †경상국립대학교 의과대학 건강과학연구원

## Interpositional Arthroplasty Using Tibialis Anterior Tendon for Talonavicular Arthritis after Ankle Arthrodesis: A Case Report

Seong-Hee Cho<sup>\*,†</sup>, Min-Seok Seo<sup>\*</sup>, Eun-Chang Lee<sup>\*</sup>, Dae-Cheol Nam<sup>\*,†</sup>

\*Department of Orthopaedic Surgery, Gyeongsang National University Hospital, Gyeongsang National University College of Medicine,

†Institute of Health Sciences, Gyeongsang National University College of Medicine, Jinju, Korea

Ankle arthrodesis has been used frequently for end-stage ankle arthritis that does not respond to conservative treatment. On the other hand, there are concerns regarding the degenerative changes to the adjacent joint, such as the subtalar or talonavicular joint, due to the altered biomechanics after the loss of ankle motion. Because the arthrodesis for these midtarsal joints may overload stress on another contiguous joint, a salvage procedure should be considered rather than joint sacrificing. This paper reports a case of talonavicular arthritis after malunited ankle arthrodesis that was treated with interpositional arthroplasty using the tibialis anterior tendon.

**Key Words:** Tarsal joints, Arthritis, Arthroplasty, Tendons

족관절 유합술은 보존적 치료에 효과가 없는 말기 족관절 관절염에서 흔히 사용되는 유용한 수술 방법으로 알려져 있다. 그러나 족관절의 고정으로 인해 후족부 및 중족부에 가해지는 관절 운동의 변화가 발생하므로 장기 추시상 거골하 관절이나 거주상 관절 등에 퇴행성 변화가 초래될 수 있음이 보고되어 왔다.<sup>1,2)</sup> 이때 이러한 이차성 관절염의 수술적 치료로서 다시 유합술을 선택하게 된다면, 이미 족관절이 유합 상태라는 점을 고려할 때 보행 시 또 다른 인접 관절의 과부하가 초래될 가능성이 높아지므로 가급적 관절 가동성을 보존할 수 있는 치료법을 대안으로 고려하게 된다. 이에 저자들은 족관절

유합술 후 발생한 거주상 관절염의 치료로서 전경골 건을 이용한 개재 관절성형술(interpositional arthroplasty)을 통해 임상적 및 방사선학적으로 만족스러운 결과를 얻었기에 문헌 고찰과 함께 보고하고자 한다. 본 연구는 본원 임상연구 윤리심의위원회(Institutional Review Board)의 승인 및 환자의 동의하에 진행하였다.

## 증례 보고

53세 남성으로 약 1개월 전부터 점차 악화되는 우측 족관절 전방 통증을 주소로 외래에 내원하였다. 과거력상 7년 전 우측 원위 경골 관절면 분쇄 골절로 타병원에서 관혈적 정복술 및 이후 발생한 외상성 관절염으로 수상 2년째 족관절 유합술을 시행 받았으나 지속되는 후족부 내반 변형으로 내원 3년 전 본원에서 개방형 과상부 절골술로 치료를 받았던 환자였다. 통증은 주로 체중부하 시 발현되며 뒤꿈치 들림(heel off) 과정에서 악화되었고, 평지 및 계단보행 모두 족관절 전방에서 날카롭게 나타난다고 하였으며, 신체 진찰상 거주상 관절 배부의 돌출 소견과 현저한 압통이 확인되었다. 국소 발적이나

Received January 25, 2021 Revised February 9, 2021

Accepted February 17, 2021

Corresponding Author: Dae-Cheol Nam

Department of Orthopaedic Surgery and Institute of Health Sciences, Gyeongsang National University Hospital and Gyeongsang National University College of Medicine, 79 Gangnam-ro, Jinju, 52727, Korea

Tel: 82-55-750-8107, Fax: 82-55-750-9244, E-mail: ortho87@naver.com

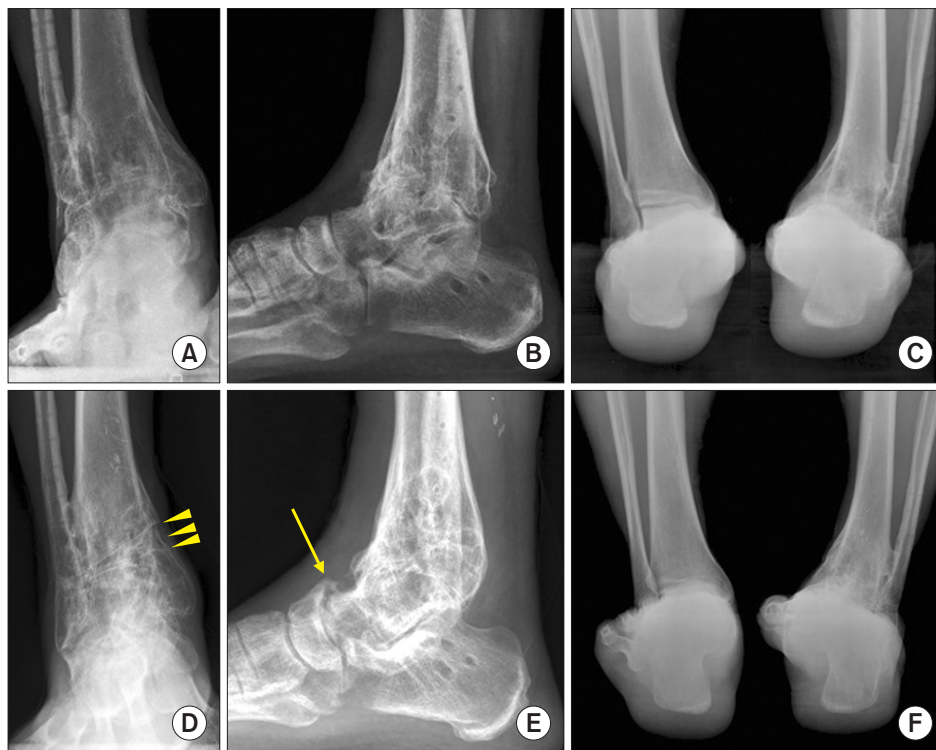
ORCID: https://orcid.org/0000-0003-2772-9777

**Financial support:** This study was supported by the 2016 research base funding program (2016-0793, GRNT 2016090044) from Gyeongsang National University.

**Conflict of interest:** None.

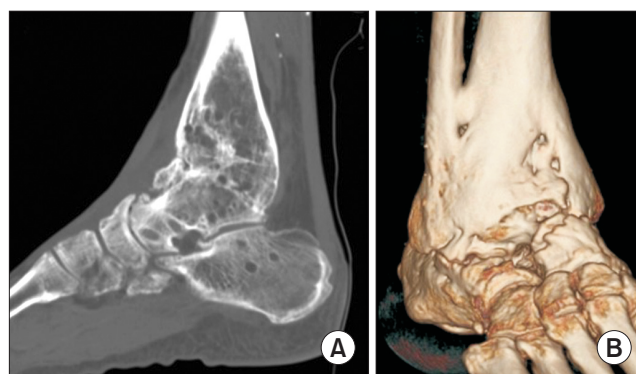
Copyright © 2021 Korean Foot and Ankle Society. All rights reserved.

© This is an Open Access article distributed under the terms of the Creative Commons Attribution Non-Commercial License (<http://creativecommons.org/licenses/by-nc/4.0>) which permits unrestricted non-commercial use, distribution, and reproduction in any medium, provided the original work is properly cited.



**Figure 1.** (A) The plain anteroposterior radiography taken before supramalleolar osteotomy shows well consolidation status of tibiotalar arthrosis. (B) Anterior translated talus compared with the longitudinal axis of tibia is visible. (C) Obvious varus deformity of heel is identified by hindfoot alignment view. (D, E) Complete union of open wedged osteotomy site on distal tibia (arrowheads) and overgrown bony spur around dorsal aspect of talonavicular joint are visible (arrow). (F) Improvement of hindfoot varus deformity is identified.

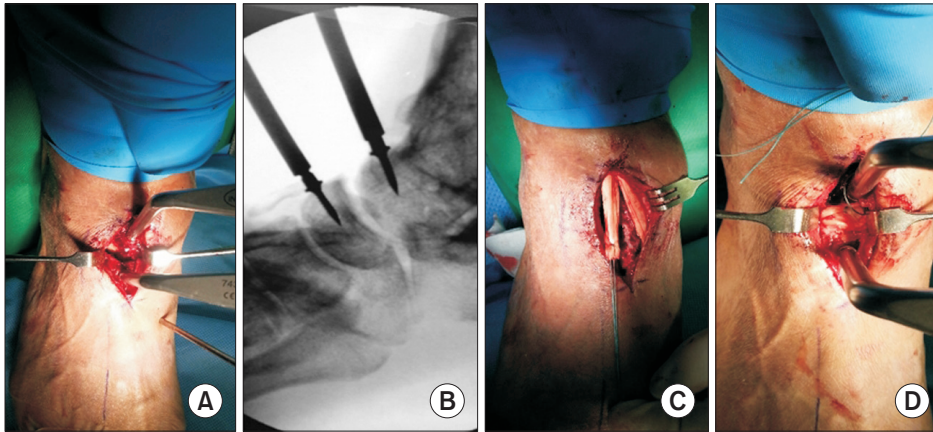
열감 등의 염증성 징후는 없었으나 족배부 전반에 걸친 이상감각을 호소하였으며, 이는 과상부 절골술 당시 시행했던 근전도 및 신경전도 검사에서 이미 진단되었던 표재성 비골 신경 손상에 의한 신경병증성 통증으로 판단하였다. 타과적 기저 질환은 없었으며 시행한 체중부하 족관절 단순방사선 검사에서 족관절 및 과상부 절골술 부위는 양호한 골유합 상태를 보였으나 과상부 절골술 당시 관찰되지 않았던 거주상 관절면의 배측 간격 협소 및 관절면 배측으로의 골극 형성이 확인되었다. 후족부 정렬은 중립 상태를 보였으나 경골의 종축이 거골 중심의 후방을 지나고 있어 거골이 전방으로 전위된 부정유합 소견을 보이고 있었다(Fig. 1). 컴퓨터 단층촬영에서도 거주상 관절면 배측 1/2 가량의 관절간격 협소 및 국소적 연골하 골 소실과 더불어 거골 및 주상골 모두 관절면 배측으로의 저명한 골극 형성이 확인되었으며 거골하 관절 외측에도 골관절염에 해당하는 국소적 소견을 보였으나 증상과는 무관하였다(Fig. 2). 내원 시 시행한 시각통증점수(visual analog scale, VAS)는 9점, American Orthopaedic Foot and Ankle Society (AOFAS) hindfoot score는 40점이었으며, 신체 진찰 및 영상검사를 종합적으로 감안할 때 과상부 절골술보다는 족관절의 부정유합으로 인해 발생한 거주상 관절의 이차성 골관절염으로 판단하였고 이후 약 6개월 동안 활동 제한과 신발 교정 및 비스테로이드성 소염제를 이용한 보존적 치료를 시행하였으나 보



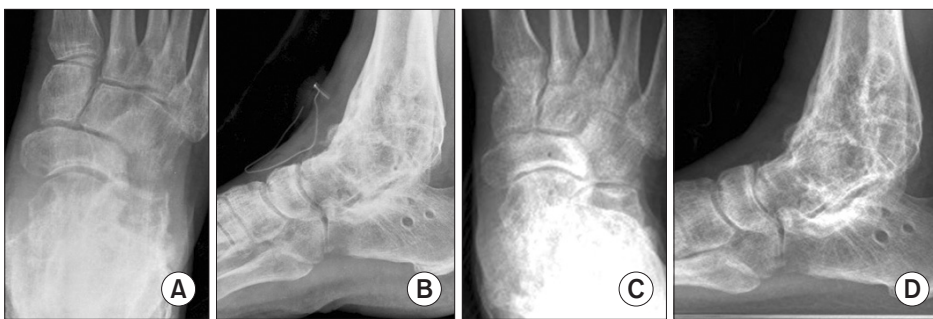
**Figure 2.** (A) Sagittal computed tomography scan shows juxta-articular hypertrophic spur at the dorsal aspect of talonavicular joint, especially navicular side, as well as irregular articular surface. (B) Focal arthritic change is also visible on the lateral aspect of subtalar joint, which was asymptomatic, from 3-dimensional reconstructed view.

행 시 통증은 더욱 악화되는 소견을 보여 거주상 관절에 대해 수술을 시행하기로 결정하였다.

수술은 초음파 유도하 좌골 신경 및 대퇴 신경차단술을 이용한 국소 마취하에 양와위로 진행되었다. 이전 족관절 유합술에 사용되었던 족관절 중앙 절개선 반흔을 따라 거주상 관절을 중심으로 약 5 cm 길이의 종절개를 가하였으며 가급적 피하조직 박리를 최소화



**Figure 3.** (A, B) Talonavicular joint space was distracted by use of pin distractor, which was verified by fluoroscopy. (C, D) Medial half of tibialis anterior tendon was harvested longitudinally, then placed into the talonavicular joint as an anchovy shape.



**Figure 4.** (A, B) Immediate postoperative radiography shows restored joint space and flush dorsal surface of talonavicular joint. (C, D) Well maintained talonavicular joint space without further adjacent joint arthritic change is identified at 11 months postoperatively.

하면서 가능한 하나의 피판으로 유지하에 전경골 건과 족배 동맥 사이를 통한 심부 접근을 시도하였다. 거주상 관절의 배측 관절낭을 역시 종절개 후 관절 주변으로 골막하 박리를 시행하였고 돌출된 골극을 정상 거골 두 및 주상골 배측면과 평행한 높이까지 절골도로 제거하였으며 이후 관절 신연기를 이용, 거주상 관절면 내부를 육안으로 확인하기 충분할 정도로 신연하였다(Fig. 3A, B). 수술 소견상 거골 및 주상골 모두 배측 관절면의 연골 마모(denudation)를 보였으며 거골측이 좀 더 우세하였고, 신연기를 제거한 상태에서 관절 가동범위는 정상보다 매우 제한된 상태였으나 특히 신전력을 가했을 때 관절면 배측으로 거골과 주상골간의 충돌(impingement)이 발생함을 확인하였다. 건 개재 관절성형술을 위한 이식건으로 전경골 건을 선택하였고 추가 피부 절개 없이 수술 시야 내에서 확인되는 약 4 cm 가량의 전경골 건 내측 1/2을 채취하였으며, 비흡수성 봉합사(3/0 Ethibond)를 이용해 anchovy 형태로 말아접은 후 거주상 관절 내에 삽입하였다(Fig. 3C, D). 이후 신연기를 제거한 상태에서 방사선 영상증폭기 촬영하에 배측 충돌 없이 양호하게 유지되는 관절면을 확인하였다.

술후 4주간 단 하지 석고고정을 시행하였으며, 이후 점진적인 체중부하 및 3개월 간격으로 단순 방사선 사진을 통해 영상학적 변화를 관찰하였다. 수술 직후 및 술후 11개월 추시 영상에서 술 전 관찰되던 골극의 소실과 함께 양호하게 유지되고 있는 거주상 관절 간격이 확인되었으며(Fig. 4), 임상적 결과상 VAS 3점, AOFAS 83점으로

호전된 결과를 보였다. 환자는 보행 시 발목 전방의 통증은 호전되었다고 하였으나 기존의 표재성 비골 신경 손상으로 인한 족배부 전방의 저림감은 잔존하고 있어 수술 전부터 사용하던 Gabapentin 약물치료는 최종 추시까지도 유지하였다.

## 고 찰

족관절 유합술 후 인접 관절에 미치는 영향을 최소화하기 위해서는 무엇보다도 고정 위치의 선정이 중요하게 되며, Buck 등<sup>3)</sup>의 연구에 의하면 족관절 중립 굴곡, 0~5도 외반, 5~10도 외회전 및 거골의 후방 전위 상태에서의 고정이가 최적의 정렬 상태로 알려져 있다. 특히 보행 분석 측면에서 볼 때 거골의 후방 전위는 후족부의 지렛대(lever arm) 길이를 증가시키고 상대적으로 중족부 및 전족부의 지렛대 길이를 감소시키게 되므로 입각기 말기에서 지면 반발력을 줄여주는 효과를 가져오게 된다.<sup>4)</sup> 본 증례의 경우 최초 족관절의 내반 부정 유합에 대해 과상부 절골술을 시행하여 관상면에서의 정렬은 호전되었으나 잔존하는 거골의 전방 전위로 인해 오히려 시상면에서는 중족부의 과부하가 발생하였고, 이로 인해 거주상 관절의 이차성 관절염이 초래된 사례라 할 수 있겠다.

거주상 관절염의 치료는 먼저 신발 교정 및 보조기 착용이나 경구 소염제 및 스테로이드 주사 치료 등의 보존적 방법을 시도할 수 있으며, 호전이 없을 경우 수술적 치료로서는 관절 유합술을 보편적으로



시행하게 된다.<sup>5)</sup> 그러나 본 환자의 경우 주로 거주상 관절 배측에 국한된 관절염이었고 이미 족관절 유합술 상태인 점을 감안하면 추가적인 유합술이 향후 거골하 관절 및 종입방 관절 등에도 악영향을 끼칠 수 있으며, 장기간의 고정과 비체중부하 기간이 필요한 점 및 불유합이나 기기 실패 등의 추가적인 합병증도 발생할 수 있을 것으로 판단, 가급적 관절 보존형 술식을 고려하고자 하였으며 이에 건 개재 관절성형술을 시행하기로 결정하였다.

족부족관절 영역에서의 건 개재 관절성형술은 주로 무지 강직증이나 족근중족관절 등에서 유합술을 피하기 위한 구제술로 사용되어 왔으나 거주상 관절염에 사용된 사례는 매우 드물며, 특히 족관절 유합술 후 발생한 이차성 관절염의 경우 아직 국내에서는 보고된 바가 없다. 사용되었던 이식재(graft)의 종류로는 자가 및 동종 아킬레스건과 동종 dermal matrix 등이 알려져 있는데 동종 건이나 dermal matrix의 경우 고비용 및 구입이 어렵고 잠재적인 면역 반응이나 감염 발생의 우려가 존재하며,<sup>6)</sup> 자가 아킬레스건의 경우 추가 절개를 필요로 하는 단점 등으로 인해 본 연구에서는 적합하지 않을 것으로 판단되었다. 더불어 환자의 과거력상 수차례의 수술로 인한 족관절 주변의 반흔 및 불량한 연부조직 상태 등을 고려, 가능한 수술과 동일 부위에서 이식건을 얻고자 전경골 건의 일부를 선택하였으며, 이러한 이식재의 종류에 따른 치료 결과 등에 있어서는 향후 보다 많은 사례 모집을 통한 비교 연구가 필요할 것으로 생각된다. 물론 개재 관절성형술의 단점으로는 특정 구조를 가진 이식재(structural graft)가 아니기에 유합술과 달리 영구적으로 유지되지 못할 수 있고 이로 인해 거주상 관절의 특징상 장기적으로 내측 세로궁 침강(collapse)의 가능성이 존재하나,<sup>7)</sup> 본 증례의 경우 이미 거골하 관절에도 강직 소견을 보이고 있었던 바 최종 추시상에서도 내측 불안정성이나 세로궁 소실 없이 비교적 잘 유지되는 거주상 관절 간격을 확인할 수 있었다.

저자들은 족관절 부정유합 후 발생한 거주상 관절염에 있어 자가 전경골 건을 이용한 개재 관절성형술을 시도하여 임상적 및 방사선학적으로 만족스러운 결과를 얻었으며, 이는 족관절 유합술로 인한

인접 관절의 이차성 관절염 환자에게 추가 유합술을 피해 시도해 볼 수 있는 유용한 술기 중의 하나로 생각된다.

## ORCID

Seong-Hee Cho, <https://orcid.org/0000-0002-5719-3347>

Min-Seok Seo, <https://orcid.org/0000-0001-9693-530X>

Eun-Chang Lee, <https://orcid.org/0000-0001-8921-3296>

## REFERENCES

1. Takakura Y, Tanaka Y, Sugimoto K, Akiyama K, Tamai S. Long-term results of arthrodesis for osteoarthritis of the ankle. *Clin Orthop Relat Res.* 1999;(361):178-85. doi: 10.1097/00003086-199904000-00023.
2. Fuchs S, Sandmann C, Skwara A, Chylarecki C. Quality of life 20 years after arthrodesis of the ankle. A study of adjacent joints. *J Bone Joint Surg Br.* 2003;85:994-8. doi: 10.1302/0301-620x.85b7.13984.
3. Buck P, Morrey BF, Chao EY. The optimum position of arthrodesis of the ankle. A gait study of the knee and ankle. *J Bone Joint Surg Am.* 1987;69:1052-62.
4. Hefti FL, Baumann JU, Morscher EW. Ankle joint fusion: determination of optimal position by gait analysis. *Arch Orthop Trauma Surg.* 1980;96:187-95. doi: 10.1007/BF00457782.
5. Patel A, Eleftheriou KI, Anand A, Rosenfeld P. Bilateral excision arthroplasty and interpositional allograft for severe talonavicular osteoarthritis. *Foot Ankle Int.* 2013;34:1294-8. doi: 10.1177/1071100713484006.
6. Matsumoto T, Kasai T, Uchio A, Izawa N, Takuo J, Tanaka S. Excision arthroplasty with interpositional Achilles tendon autograft: a novel approach to talonavicular joint osteoarthritis associated with ankle arthrodesis. *J Foot Ankle Surg.* 2020;59:440-4. doi: 10.1053/j.jfas.2019.08.029.
7. Kim DH, Berkowitz MJ. Allograft dermal matrix interpositional arthroplasty in the treatment of failed revision arthrodesis at the talonavicular joint. *Foot Ankle Int.* 2014;35:619-22. doi: 10.1177/1071100714528497.