



# 원위 경골 골절에서 전외측 잠김 금속판을 사용한 전외측 최소 침습적 금속판 고정술

서동환, 이환희, 한영훈, 정재중

가톨릭대학교 의과대학 대전성모병원 정형외과학교실

## Anterolateral Minimally Invasive Plate Osteosynthesis of Distal Tibial Fractures Using an Anterolateral Locking Plate

Dongwhan Suh, Hwan Hee Lee, Young Hoon Han, Jae Jung Jeong

Department of Orthopedic Surgery, Daejeon St. Mary's Hospital, College of Medicine, The Catholic University of Korea, Daejeon, Korea

**Purpose:** Anterolateral minimally invasive plate osteosynthesis (MIPO) was performed to treat patients with distal tibial fractures associated with open fractures or extensive soft tissue injuries, which is limited medial MIPO. The treatment results of the anterolateral MIPO technique were evaluated and analyzed.

**Materials and Methods:** Seventeen patients with distal tibial fractures associated with an open fracture or large bullae formation on the distal tibia medial side were treated with anterolateral MIPO using anterolateral locking plates. Within 24 hours of visiting the emergency room, external fixation was applied, and the medial side wound was managed. After damage control, the anterolateral locking plate was applied using an anterolateral MIPO technique. The union time, nonunion, or malunion were evaluated with regular postoperative radiographs. The ankle range of motion, operative time, blood loss, Iowa score, and wound complications were investigated.

**Results:** Radiological evidence of bony union was obtained in all cases. The mean time to union was 16.7 weeks (12~25 weeks). The mean operation time was 44.0 minutes. Regarding the ankle range of motion, the mean dorsiflexion was 15°, and the mean plantarflexion was 35°. Satisfactory results were obtained in 15 out of 17 cases; five results were classified as excellent, four were good, and six were fair. The mean blood loss was 125.2 mL. Two complications were recorded.

**Conclusion:** In distal tibial fractures with severe medial soft tissue damage caused by high-energy trauma, the staged anterolateral MIPO technique using anterolateral locking plates is a useful alternative treatment to achieving optimal wound care, rapid union with biological fixation, and intra-articular reduction.

**Key Words:** Distal tibial fracture, Minimally invasive plate osteosynthesis, Anterolateral locking plate

## 서론

경골 원위부는 그 내측이 피부 바로 아래에 위치해서 혈액순환이 좋지 않고 간부의 삼각형 모양이 원위부로 이행하면서 원통형으로 변하기 때문에 견고한 고정이 어렵다. 이러한 이유로 피부괴사, 불유합, 지연유합, 관절강직 등의 합병증이 흔히 동반된다.<sup>1)</sup> 더욱이 원위 경골 골절은 고에너지 손상인 경우가 많아 개방성 골절이나 연부조직 손상이 심한 경우가 많다.<sup>2)</sup>

원위 경골 골절의 치료로는 골수강내 금속정, 금속판 고정술, 외고

Received January 16, 2020 Revised February 1, 2020 Accepted February 4, 2020

Corresponding Author: Jae Jung Jeong

Department of Orthopedic Surgery, Daejeon St. Mary's Hospital, College of Medicine, The Catholic University of Korea, 64 Daeheung-ro, Jung-gu, Daejeon 34943, Korea

Tel: 82-42-220-9530, Fax: 82-42-221-0429, E-mail: jjeong@catholic.ac.kr

ORCID: https://orcid.org/0000-0003-2324-4174

Financial support: None.

Conflict of interest: None.

Copyright © 2020 Korean Foot and Ankle Society. All rights reserved.

© This is an Open Access article distributed under the terms of the Creative Commons Attribution Non-Commercial License (<http://creativecommons.org/licenses/by-nc/4.0>) which permits unrestricted non-commercial use, distribution, and reproduction in any medium, provided the original work is properly cited.

정술 등이 있으며, 그 중 금속판을 이용한 내고정술이 가장 널리 사용된다. 고식적 방법의 관혈적 정복술 및 금속판 고정술은 정확한 골절의 정복 및 견고한 내고정을 할 수 있는 장점이 있으나 광범위한 연부조직 박리로 인한 출혈, 감염, 피부괴사, 불유합 등의 합병증이 흔히 발생한다.<sup>2-4)</sup> 이러한 단점을 보완하기 위해 최근에는 최소 침습적 방법에 의한 금속판 고정술(minimally invasive plate osteosynthesis)로 좋은 결과를 보고하고 있다.<sup>5-9)</sup> 원위 경골 골절의 최소 침습적 금속판 고정술은 원위 경골 내측 잠김 금속판을 이용하여 고정한다. 그러나 원위 경골 골절은 고에너지 손상에 의해 발생하는 경우가 많아 개방성 골절 및 심한 연부조직 손상이 동반되는 경우가 많다. 이러한 개방성 골절 및 심한 연부조직 손상은 원위 경골의 내측에 대부분 발생하기 때문에 내측 잠김 금속판을 이용한 최소 침습적 금속판 고정술 시 합병증이 발생하는 경우가 많다. 또한 내측 잠김 금속판을 이용한 내측 최소 침습적 고정술은 관절 내 골절의 정복에 제한점이 있다. 전외측 잠김 금속판을 이용한 전외측 최소 침습적 금속판 고정술은 이러한 내측 최소 침습적 금속판 고정술의 단점을 극복할 수 있다.

저자들은 원위 경골 내측의 개방성 골절 및 광범위 연부조직 손상이 있어 내측 최소 침습적 금속판 고정술에 제한이 있는 원위 경골 골절 환자에게 전외측 최소 침습적 금속판 고정술을 시행하여 그 결과를 알아보고자 한다.

## 대상 및 방법

### 1. 연구대상

2012년 1월부터 2014년 12월까지 원위 경골 내측에 개방성 골절 혹은 고에너지 손상에 따른 큰 물집이 있어 내측으로의 접근이 어려워 전외측 원위 경골 잠김 금속판을 이용하여 전외측 최소 침습적 금속판 고정술로 수술하고 1년 이상 추시된 17명을 대상으로 하였다. 남자 11명, 여자 6명이었으며 평균나이는 53.6세(31~78세)였다. 수상 기전은 교통사고 9예, 추락 6예, 미끄러짐 2예였다(Table 1).

AO Foundation/Orthopaedic Trauma Association (AO/OTA) 분류에 따른 골절의 분류로는 A1, B1, C1 골절이 각각 2예, A2 골절이 4예, A3 골절이 7예였다. Gustillo-Anderson 분류에 따른 개방성 골절은 I형 1예, II형 3예, IIIA형 2예로 모두 6예였다(Table 1).

방사선 추시하며 유합시기, 불유합, 부정유합 여부 등을 조사하였고 발목관절운동 각도, 수술시간, 출혈량, Iowa 점수, 피부괴사, 상처부위 감염 등 상처관련 합병증으로 조사하였다.

환자의 의무기록과 방사선 사진을 참조하여 후향적 분석을 하였고 본 연구는 대전성모병원 IRB위원회의 심의를 통과하였다.

### 2. 수술방법

17명 모두 원위 경골 내측에 개방성 골절 혹은 큰 물집이 형성되어 있었다. 응급실 내원 당일 혹은 다음날 응급수술로 외고정을 시행하였고 내측 상처부위에 변연절제술 및 봉합술 등의 처치를 시행하였다. 외고정 장치는 원위 경골의 골절부와 상처부위를 피하기 위해 근위 경골과 거골 및 종골에 삽입하였다. 비골의 골절이 있는 경우, 추후 전방 피판의 괴사 발생의 가능성을 낮추기 위해 경골의 전방 절개선과의 거리를 최대한 멀게 하기 위해 가능한 한 비골의 외측으로 접근하여 금속판 고정술을 하였다.

상처부위가 치유된 후 전외측 원위 경골 잠김 금속판을 이용하여 전외측 최소 침습적 금속판 고정술을 시행하였다. 외고정 후부터 2차 수술까지 평균 14.1일이 경과하였다. 수술 동안 외고정기를 그대로 유지하여 골절의 정복을 유지한 채, 족관절 전외측 접근법으로 원위부는 족관절에서 1 cm 상방에서 시작하여 근위부로 3~4 cm 가량의 종절개를 가하고 근위부는 나사 고정 부위가 필요한 만큼의 최소한의 길이로 3~4 cm가량의 종절개를 시행한 후 족무지신건과 전경골근 사이 또는 족무지신건과 장지신건 사이로 경골을 노출시켜 신경혈관 구조물을 적절하게 견인한 후에 골막의 박리 없이 금속판을 삽입하였다. 금속판 삽입 시 영상 증폭기 감시하에 금속판을 골절의 원위부에서 근위부로 경피적으로 밀어 넣고 정복을 확인한 후 먼저 해면 나사로 원위부를 고정하고 근위부를 피질 나사로 고정한 후 골절의 정복 상태 및 금속판 위치의 적절성을 재차 확인하였다. 외고정기를 제거하고 골절의 안정성을 확인하였다.

수술 후 단하지 석고고정을 하였고 2일째부터 족관절 및 슬관절의

**Table 1.** Patients' Data

Case	Sex/age (yr)	AO/OTA classification	G-A classification	Injury mechanism
1	M/71	A2	-	TA
2	M/59	C1	IIIA	TA
3	F/68	B1	-	TA
4	M/52	A2	I	FD
5	F/78	A3	-	SD
6	M/31	A3	II	TA
7	M/39	A3	-	FD
8	F/49	A1	IIIA	TA
9	M/45	C1	-	FD
10	M/36	A3	-	TA
11	M/56	A1	-	FD
12	F/71	A2	-	SD
13	M/52	A3	-	TA
14	M/49	B1	-	TA
15	F/52	A3	II	FD
16	F/46	A3	-	TA
17	M/57	A2	II	FD

AO/OTA: AO Foundation/Orthopaedic Trauma Association, G-A: Gustillo-Anderson, M: male, F: female, TA: traffic accident, FD: fall down, SD: slip down.

**Table 2.** Outcomes and Complications

Case	Weeks to union	Time to lateral MIPO (day)	Mean 2nd op time (min)	Iowa score	Blood loss (mL)	ROM of ankle, DF/PF (°)	Complications
1	16	14	55	88	72	10/40	
2	16	14	72	68	142	0/20	
3	18	14	45	93	91	20/40	
4	16	14	55	77	135	5/20	
5	20	21	50	92	128	5/30	Superficial infection
6	22	14	57	86	140	20/40	
7	12	10	46	78	112	10/35	
8	25	14	42	78	149	15/35	
9	20	21	34	75	122	5/20	
10	14	14	40	95	108	20/40	
11	16	14	36	78	116	10/30	Deep peroneal nerve irritation
12	14	14	31	95	148	10/40	
13	18	14	40	74	131	10/30	
14	12	10	35	85	128	20/30	
15	16	14	32	67	151	10/15	
16	14	10	37	96	120	15/20	
17	16	14	41	88	135	15/35	

MIPO: minimally invasive plate osteosynthesis, op: operative, ROM: range of motion, DF: dorsi flexion, PF: plantar flexion.

관절운동을 시행하였다. 특히 외고정 장치를 시행해 장기간의 족관절 운동을 하지 못한 환자들은 지속적인 족관절운동을 시행하도록 하였다. 모든 환자에서 수술 후 4~6주부터 부분 체중부하를 허용하였고 완전 체중부하는 골유합이 확인되고 골절부에 통증이 없으면 시작하였다.

## 결 과

모든 예에서 방사선학적인 골유합을 얻었으며 평균 골유합 기간은 16.7주(12~25주)였다. 전 예에서 5도 이상의 각 변형이나 1 cm 이상의 단축 소견은 보이지 않았으며 평균 수술시간은 44.0분(31~72분)이었다. 족관절의 운동범위는 족배굴곡 평균 15도, 족저굴곡 평균 35도였다. Iowa 점수는 평균 83.1점이었고, 5예에서 우수, 4예에서 양호, 6예에서 보통을 보여 17예 중 15예에서 만족할 만한 결과를 얻었다(Table 2). 출혈량은 평균 125.2 mL (72~151 mL)였다. 합병증으로 당뇨병환자에서 상처감염이 있었으나 추가 항생제 투여 후 호전되었고 제 1족지 공간의 감각저하 호소하는 심비골신경 자극 증상이 있었으나 3개월 후 소실되었다. 그 이외에 불유합이나 지연유합, 피부괴사, 심부 감염, 나사못의 파손 등의 다른 합병증은 나타나지 않았고 금속판 자극 증상도 보이지 않았다(Table 2).

### 1. 증례 1

71세 여자환자가 계단을 내려오다 넘어져 발생한 좌측 발목 통증으로 응급실로 이송되었다. 평소 당뇨, 고혈압, 심장질환으로 와파린을 복용 중이었다. 신체검사상 좌측 발목 내측부에 심한 부종 및 출혈성 물질 형성되어 있었다(Fig. 1A). 단순 방사선 소견상 AO type

A2 (AO/OTA classification)의 원위 경골 골절로(Fig. 1B) 내원 다음날 말초신경 차단술로 외고정술 시행하였다(Fig. 1C). 2주 후 원위 경골부의 상처를 치유한 후 전외측 잠김 금속판을 이용하여 전외측 최소 침습적 금속판 고정술을 시행하였다. 전외측 최소 침습적 금속판 고정술 동안 외고정 기기는 골절의 정복을 위해 계속 유지하고 있었다(Fig. 1D). 1년 후 내측의 상처 합병증 없이 많은 골진(callus)이 형성되며 유합되었다(Fig. 1E).

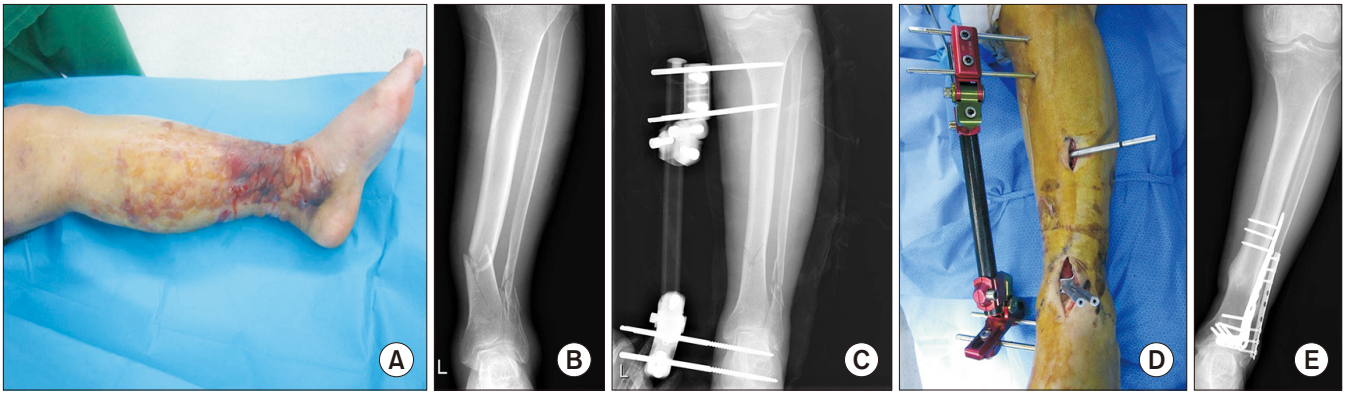
### 2. 증례 2

49세 여자환자가 운전 중 교통사고 이후 발생한 우측 경골의 Gustillo-Anderson 분류 IIIA의 개방성 골절로 이송되었다(Fig. 2A). 단순 방사선 소견상 AO type A1 (AO/OTA classification)의 원위 경골 골절이었다(Fig. 2B). 내원 당일 말초신경 차단술 후 외고정술을 시행하며 개방성 골절 부위 변연절제술 및 봉합술 시행하였다. 2주 후 개방성 골절부의 상처가 완전히 치유된 후 전외측 최소 침습적 금속판 고정술 시행하였다. 전외측 최소 침습적 금속판 고정술을 시행하였기 때문에 개방성 골절부위의 상처를 피해 수술할 수 있었고(Fig. 2C, D) 1년 후 합병증 없이 완전히 유합되었다(Fig. 2E, F).

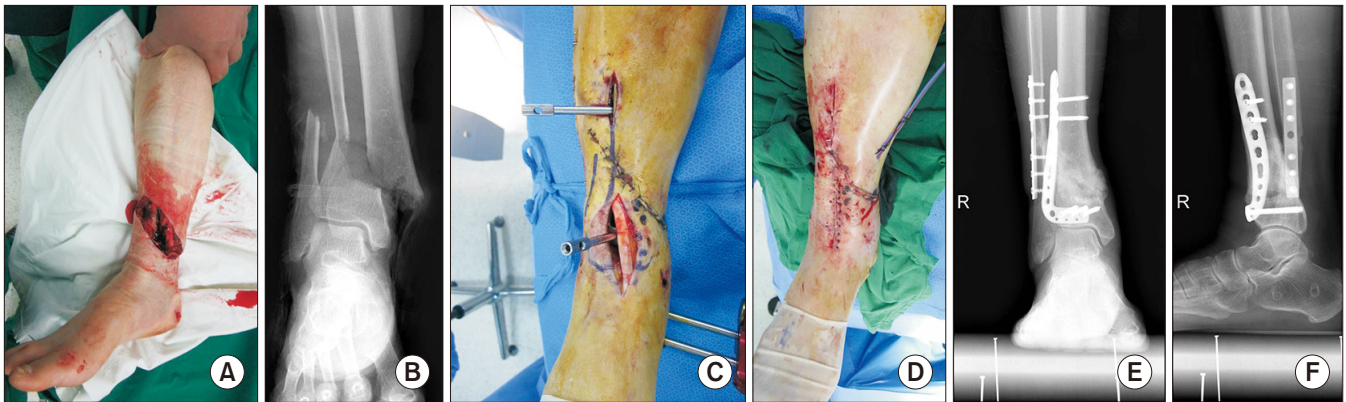## 고 찰

최근 원위 경골 골절의 합병증을 최소화하기 위해 선호되고 있는 내측 금속판을 이용한 최소 침습적 술식은 경골의 전내측 부위에 금속판을 경피적으로 넣어 가교 금속판 형식으로 고정하는 술기로 생물학적인 고정을 통해 연부조직의 손상을 최소화하고 골절 주위의

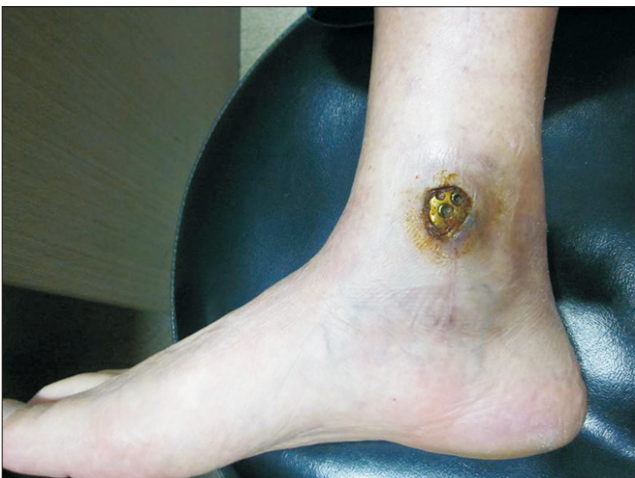



**Figure 1.** (A) A 71-year-old female was sustained distal tibia fracture with severe soft tissue swelling and blister. (B) Plain radiographs of the left ankle showed a distal tibial fracture of AO type A2 [AO Foundation/Orthopaedic Trauma Association classification]. (C) A temporary external fixator was applied to maintain for reduction of fracture, the length and alignment of the limb. (D) After the damage control, anterolateral plate was inserted through minimal anterior approach minimally invasive plate osteosynthesis (MIPO) technique. During anterolateral MIPO, an external fixator was used to maintain for reduction of the fracture. (E) At postoperative 1-year, the bony union of the fracture with callus site is visible.



**Figure 2.** (A) A 49-year-old female was sustained painful swelling and an open wound on the medial side of the right ankle due to a traffic accident. The fracture site of the distal tibia, which was a type IIIA open fracture, was exposed. (B) Plain radiographs of the right ankle showed a distal tibial fracture of AO type A1 [AO Foundation/Orthopaedic Trauma Association classification]. (C) After the damage control by temporary external fixator, anterolateral plate was inserted through minimal anterior approach minimally invasive plate osteosynthesis (MIPO) technique. (D) Photograph after wound closure. Because anterolateral MIPO was performed, wound problems could be avoided. At postoperative 1-year, ankle anteroposterior (E) and lateral (F) plain radiographs show a bony union of the fracture site with callus formation.



**Figure 3.** The medial locking plate was exposed on medial side of the ankle.

혈류 및 혈종을 보존하여 좋은 임상적 결과들을 보고하고 있다.<sup>5-9)</sup> 하지만 경골의 내측은 피하 연부조직이 적어 특히 내과골 부위에서 금속판으로 인한 피부 자극증상 등의 불편감을 줄 수 있고 심한 경우 골유합을 얻은 후 금속 제거술이 필요할 수 있으며 내측부에 연부조직의 손상이 심한 경우 수술 후 피부괴사 및 금속판 노출 등의 합병증을 초래할 수 있다(Fig. 3).<sup>8,10-12)</sup> 또한 내측 최소 침습적 금속판 고정술로는 관절 내 골절을 정복하기는 어렵다.

대부분이 고에너지 손상에 의한 원위 경골 골절에서는 내측부에 개방성 상처 및 연부조직의 손상이 발생하기 때문에 가능하다면 내측에 내고정물을 피하는 것이 좋고 가능하다면 좀 더 강한 내고정 방법으로 고정해야 조기에 관절 운동을 시행할 수 있을 것으로 생각된다. 전외측 잠금 금속판을 이용한 전외측 최소 침습적 금속판 고정술은 내측의 상처도 피할 수 있고 골절부의 고정력에서도 전외측 잠금 금

속판으로 좀 더 강력한 고정력을 얻을 수 있어<sup>13)</sup> 이러한 경우에 좋은 방법으로 생각할 수 있다. 저자들은 원위 경골 골절에서 골절선이 관절면에서 3 cm 내에 위치하고, 개방성 골절 및 내측의 심한 연부조직 손상이 있는 경우 안정적인 고정력을 얻고, 조기 관절운동을 회복하며, 내측 창상 등으로 인한 금속판 노출의 위험성을 피하기 위하여 경골의 내측이 아닌 전외측 접근법으로 전외측 원위 경골 잠금 금속판을 이용하여 골절 주변의 생물학적 환경을 보존하기 위해 최소 침습적 경피적 술식을 시행하였다.

내측 최소 침습적 금속판 고정술은 골절 주변의 생물학적 환경을 보존하여 빠른 유합을 얻는 것이 가장 큰 장점이다. 내측 최소 침습적 금속판 고정술의 장점을 기술한 논문들의 원위 경골 골절의 평균 유합기간은 14~25주로,<sup>11,14-17)</sup> 저자들이 저자들이 시행한 전외측 최소 침습적 금속판 고정술의 16.7주와 크게 차이하지 않는다. 저자들의 경우는 수상 기전이 모두 고에너지 손상으로 연부조직 손상이 큰 경우에만 시행하였다. 하지만 저자들의 경우에도 다량의 골진 형성이 보이는 등 생물학적 환경을 보존하여 빠른 유합을 보인 흔적이 보인다(Fig. 1E, 2E). 좀 더 객관적인 비교를 위해서는 같은 수상기전에 같은 양상을 보이는 골절에 각각 시행하여 그 결과를 비교해야 하겠으나, 저에너지 손상에 의한 원위 경골 골절에 일부러 전외측 금속판을 적용할 필요가 없고 연부조직 손상이 큰 경우에 바로 내측 최소 침습적 금속판 고정술을 시행하기엔 위험성이 따른다.

단계적 전외측 최소 침습적 금속판 고정술의 또 다른 장점은 일단 외고정으로 골절의 정복을 유지하고, 연부조직의 치유 후 2단계로 수술 시 외고정기로 골절의 정복을 유지하며, 전외측 금속판을 고정하므로 수술 시간이 짧다는 점이다. 내측 최소 침습적 금속판 고정술 시에는 외고정기 제거 후 다시 내측으로 내고정을 해야 하므로 골절 정복의 소실이 발생할 수 있어 좀 더 내고정에 어려움이 예상된다. 저자들의 경우 2차 수술의 평균 소요 시간은 44.0분이었다.

본 연구의 제한점으로는 17예로 증례의 수가 적으며 후향적 연구라는 점이다. 전외측 최소 침습적 금속판 고정술의 정확한 효용성을 알아보기 위해서는 내측 최소 침습적 금속판 고정술군과의 비교가 필요하겠으나 내측 최소 침습적 금속판 고정술로 가능한 환자를 일부러 전외측 최소 침습적 금속판 고정술을 시행할 필요가 없다. 즉, 내측 최소 침습적 금속판 고정술과 전외측 최소 침습적 금속판 고정술의 적응증이 다르므로 두 군 간의 직접적인 비교는 어렵겠다.

## 결론

전외측 금속판을 이용한 최소 침습적 경피적 골유합술은 최소 절개를 사용하고 경골의 골막을 박리하지 않아 골절부의 혈행 공급을 유지함으로써 지연유합이나 불유합 없이 최소 침습적 내측 금속판 고정술과 비슷한 골유합을 얻고 조기 관절운동과 체중부하를 시행하여 만족할 만한 임상적 결과를 얻었으며 수술 후 금속판에 의한 피부

자극이 없다는 장점이 있었다. 원위 경골 골절 중 고에너지 외상으로 인해 내측 연부조직의 손상이 심한 경우, 단계적인 전외측 최소 침습적 금속판 고정술은 원위 경골 내측 상처 관리에 좋은 효과를 보이며 골절부의 생물학적 환경 보존으로 빠른 유합을 얻을 수 있고, 관절 내 골편 정복까지 가능한 좋은 술식으로 생각한다.

## ORCID

Dongwhan Suh, <https://orcid.org/0000-0003-3029-2553>

Hwan Hee Lee, <https://orcid.org/0000-0002-6779-8075>

Young Hoon Han, <https://orcid.org/0000-0002-3871-6130>

## REFERENCES

- Ahmad MA, Sivaraman A, Zia A, Rai A, Patel AD. Percutaneous locking plates for fractures of the distal tibia: our experience and a review of the literature. *J Trauma Acute Care Surg.* 2012;72:E81-7. doi: 10.1097/ta.0b013e3181f140b3.
- Borg T, Larsson S, Lindsjö U. Percutaneous plating of distal tibial fractures. Preliminary results in 21 patients. *Injury.* 2004;35:608-14. doi: 10.1016/j.injury.2003.08.015.
- Collinge C, Kuper M, Larson K, Protzman R. Minimally invasive plating of high-energy metaphyseal distal tibia fractures. *J Orthop Trauma.* 2007;25:355-61. doi: 10.1097/BOT.0b013e3180ca83c7.
- Hasenboehler E, Rikli D, Babst R. Locking compression plate with minimally invasive plate osteosynthesis in diaphyseal and distal tibial fracture: a retrospective study of 32 patients. *Injury.* 2007;38:365-70. doi: 10.1016/j.injury.2006.10.024.
- Helfet DL, Shonnard PY, Levine D, Borrelli J Jr. Minimally invasive plate osteosynthesis of distal fractures of the tibia. *Injury.* 1997;28 Suppl 1:A42-7; discussion A47-8.
- Helfet DL, Suk M. Minimally invasive percutaneous plate osteosynthesis of fractures of the distal tibia. *Instr Course Lect.* 2004;53:471-5.
- Kim SK, Lee KB, Lim KY, Moon ES. Minimally invasive osteosynthesis with locking compression plate for distal tibia fractures. *J Korean Fract Soc.* 2011;24:33-40. doi: 10.12671/jkfs.2011.24.1.33.
- Kim WY, Ji JH, Kwon OS, Park SE, Kim YY, Kil HJ, et al. Clinical features of distal tibial fractures and treatment results of minimally invasive plate osteosynthesis. *J Korean Foot Ankle Soc.* 2012;16:94-100.
- Krackhardt T, Dilger J, Flesch I, Höntzsch D, Eingartner C, Weise K. Fractures of the distal tibia treated with closed reduction and minimally invasive plating. *Arch Orthop Trauma Surg.* 2005;125:87-94. doi: 10.1007/s00402-004-0778-y.
- Lau TW, Leung F, Chan CF, Chow SP. Wound complication of minimally invasive plate osteosynthesis in distal tibia fractures. *Int Orthop.* 2008;32:697-703. doi: 10.1007/s00264-007-0384-z.
- Lee KB. Distal tibia fracture: plate osteosynthesis. *J Korean Fracture Soc.* 2009;22:306-313. doi: 10.12671/jkfs.2009.22.4.306.
- Oh CW, Kyung HS, Park IH, Kim PT, Ihn JC. Distal tibia metaphyseal fractures treated by percutaneous plate osteosynthesis. *Clin Orthop*

- Relat Res.* 2003;(408):286-91. doi: 10.1097/00003086-200303000-00038.
13. Yenna ZC, Bhadra AK, Ojike NI, ShahulHameed A, Burden RL, Voor MJ, et al. Anterolateral and medial locking plate stiffness in distal tibial fracture model. *Foot Ankle Int.* 2011;32:630-7. doi: 10.3113/FAI.2011.0630.
  14. Park SK, Oh CW, Oh JK, Kim KH, Min WK, Park BC, et al. Staged minimally invasive plate osteosynthesis of distal tibial fractures. *J Korean Fract Soc.* 2010;23:289-95. doi: 10.12671/jkfs.2010.23.3.289.
  15. Redfern DJ, Syed SU, Davies SJ. Fractures of the distal tibia: minimally invasive plate osteosynthesis. *Injury.* 2004;35:615-20. doi: 10.1016/j.injury.2003.09.005.
  16. Ronga M, Shanmugam C, Longo UG, Oliva F, Maffulli N. Minimally invasive osteosynthesis of distal tibial fractures using locking plates. *Orthop Clin North Am.* 2009;40:499-504, ix. doi: 10.1016/j.ocl.2009.05.007.
  17. Wyrsh B, McFerran MA, McAndrew M, Limbird TJ, Harper MC, Johnson KD, et al. Operative treatment of fractures of the tibial plafond. A randomized, prospective study. *J Bone Joint Surg Am.* 1996;78:1646-57. doi: 10.2106/00004623-199611000-00003.