



하퇴부 절단술 후 육안적으로 발견하기 어려운 난치성 신경종 처치: 증례 보고

신성기, 김기천, 노영주, 김종규*

서울의료원 정형외과, *재활의학과

Visually Indistinguishable Intractable Neuroma Management after Below Knee Amputation: A Case Report

Seong Kee Shin, Ki Chun Kim, Youngju Roh, Jongkyu Kim*

Departments of Orthopedic Surgery and *Rehabilitation, Seoul Medical Center, Seoul, Korea

Symptomatic neuromas after amputation can be troublesome to treat and make it difficult to properly fit a brace. Surgical management is required when conservative management such as prosthetic socket modification or local injections fail. However, small cutaneous nerves adhere to adjacent soft tissue and they are difficult to locate. The authors suggest that ultrasonography guided tattoo localization using a charcoal suspension is useful to find a visually indistinguishable neuroma.

Key Words: Amputation, Neuroma, Ultrasonography, Charcoal

의학의 발달로 사지 구제술의 비율이 높아지고 있으나 종양, 심한 외상, 감염 및 괴사 등으로 절단술이 필요한 경우가 있다. 특히 비외상성으로 당뇨병과 동반된 감염 괴사로 인해 하퇴부 또는 대퇴부 절단술이 여전히 시행되고 있다. 절단술 후 발생 가능한 여러 합병증 중 신경 절단부에서 발생하는 신경종은 주로 신경 말단이 반흔 조직에 유착되어 발생하며 신경을 충분히 근위부에서 절단하여 말단이 근육 내 매몰되도록 후퇴시켜야 예방할 수 있다. 그러나 피부 신경의 경우 직경이 작고 수술 시 절단단의 출혈로 시야가 불량하기 때문에 충분한 근위부 절단 및 근육 내 매몰이 어려운 경우가 존재한다. 이 경우 환자는 절단단의 특정 부위의 접촉 또는 압박시 감전되는 듯한 통증을 호소하며 보조기의 착용을 어렵게 한다. 신경종의 처치를 위

해 통증 부위의 탐색술을 시행해도 주변 조직과 유착되고 색이 비슷하여 발견이 용이하지 않아 수술 후에도 증상을 호소하는 경우가 빈번하다. 저자들은 하퇴부 절단술 후 발생한 신경종에 대해 초음파를 이용하여 신경 말단을 확인한 후 활성화탄 현탁액(activated charcoal suspension)을 주사해 표시한 후 수술 시 용이하게 발견하여 신경종을 근육 내 매몰시켜 증상 호전된 증례를 보고하고자 한다.

증례 보고

본 증례 보고는 서울의료원 연구윤리심의위원회의 승인하에 시행하였다. 52세 남자 환자로 당뇨병 감염 괴사로 좌측 하퇴부 절단술을 시행하였다. 수술 후 창상이 호전되었으나 지속적인 절단단의 전 내측, 외측 압박 시 전기가 오는 듯한 통증을 호소하였다. 수술 후 약 4개월 동안 약물 치료, 보조기 소켓의 교정, 국소 스테로이드 주사 후 일시적 호전이 있었으나 다시 통증이 재발하여 보조기 착용이 어려워 보행 재활이 불가능한 정도여서 신경종 의심하에 탐색술을 시행하였다. 수술 전 환자가 증상을 호소하며 티넬 징후(Tinel's sign)가 있는 전측, 외측의 환부를 미리 표시하고 절개를 시행하였다(Fig. 1). 양측 모두 섬유화된 반흔 조직으로 유착이 심하였다. 전측 및 외

Received October 7, 2019 Revised November 1, 2019 Accepted November 11, 2019

Corresponding Author: Ki Chun Kim

Department of Orthopedic Surgery, Seoul Medical Center, 156 Sinnae-ro, Jungnang-gu, Seoul 02053, Korea

Tel: 82-2-2276-7841, Fax: 82-2-539-1262, E-mail: 711000e@naver.com

ORCID: <https://orcid.org/0000-0002-3731-8448>

The point of these thesis was presented by 2019 Spring Congress of Korean Foot & Ankle Society.

Financial support: None.

Conflict of interest: None.

Copyright © 2019 Korean Foot and Ankle Society. All rights reserved.

© This is an Open Access article distributed under the terms of the Creative Commons Attribution Non-Commercial License (<http://creativecommons.org/licenses/by-nc/4.0>) which permits unrestricted non-commercial use, distribution, and reproduction in any medium, provided the original work is properly cited.

측에 대해 신경종으로 의심되는 선상의 조직에 대해 박리 후 근육 속에 매몰시켰다(Fig. 2). 수술 후 외측에 대해 환자의 증상은 호전되었으나 전측의 증상은 호전되지 않았으며 여전히 티넬 징후 양성 소견을 보였다. 술 후 다시 약 1년 동안 보조기 소켓의 교정, 약물 치료

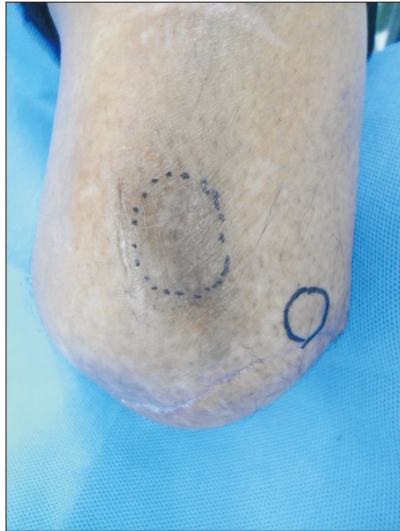

Figure 1. Preoperative photograph shows blue circle marked amputee end marked with Tinel's sign.

등의 보존적 치료를 하였으나 전기오는 것 같은 통증을 호소하며 보조기 착용하 체중부하가 불가함을 호소하여 재수술을 결정하였다. 환자가 증상을 호소하는 절단단의 전측 환부에 대해 티넬 징후가 있는 곳을 자세히 촉진하여 내측에도 동일한 증상이 있는 부위를 확인 후 전측과 내측으로 구분하였다(Fig. 3). 초음파를 이용하여 두 부위의 신경 말단을 확인한 후 주위에 활성탄 현탁액을 주사하여 표시하였다(Fig. 3). 양측에 절개를 가한 후 활성탄이 보이는 부위까지 조심스럽게 박리를 진행하였다. 활성탄을 확인한 후 활성탄 주위를 따라 선상의 조직을 박리하여 전측과 내측의 환부가 하나의 피부 신경이 I자 형태로 연결된 단일 신경임을 확인한 후 근육 내에 매몰시켰다(Fig. 4). 술 후 환자는 더 이상 통증을 호소하지 않았고 티넬 징후도 없었으며 보조기를 착용할 수 있었고 절단단 성숙 및 근력 강화 후 체중부하 및 보행이 가능하였다.

고 찰

외상이나 종양에 의한 절단은 최근 감소하는 추세이나 고령화에 따른 말초 혈관 질환의 증가, 중증 감염 괴사에 의한 절단의 빈도는 증가하는 양상을 보인다. 의학의 발달로 인해 과거 사지 절단술이 행해지던 질환에도 사지 구제술이 가능해졌으나 당뇨족으로 인해 만성 허혈 상태와 동반된 중증 감염 괴사로 불가피하게 하퇴부 또는 대퇴

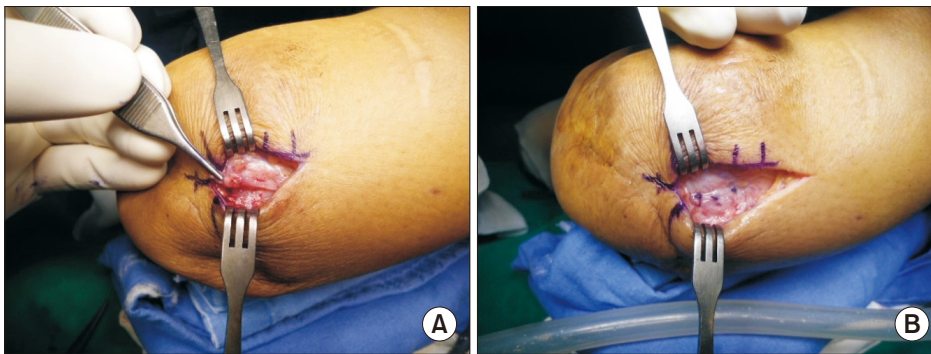


Figure 2. A cutaneous nerve on lateral side of the amputee end was dissected (A) and embedded into muscle layer (B).

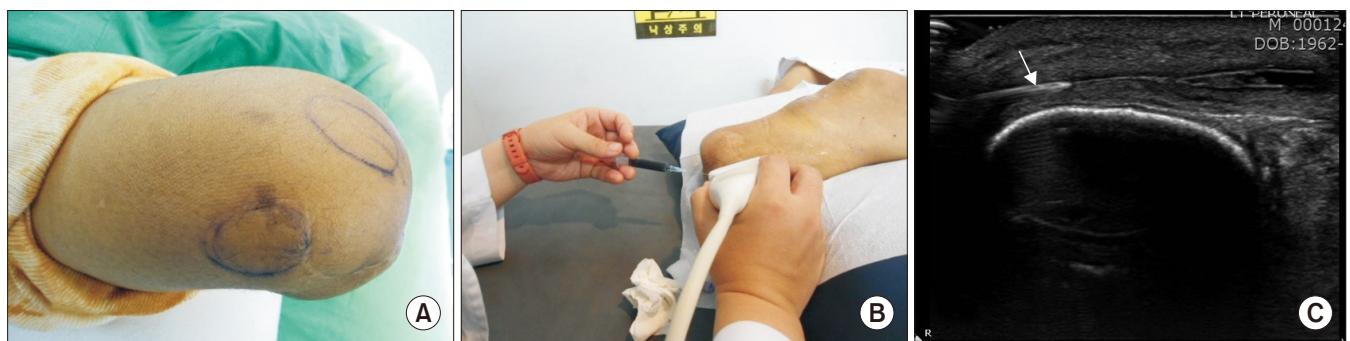

Figure 3. A missed cutaneous nerve on anterior and medial side of the amputee end in first exploration (A) was marked with activated charcoal suspension assisted by ultrasonograph (B). (C) A preoperative ultrasonographic image shows tip of needle (arrow) approaching to nerve ending.

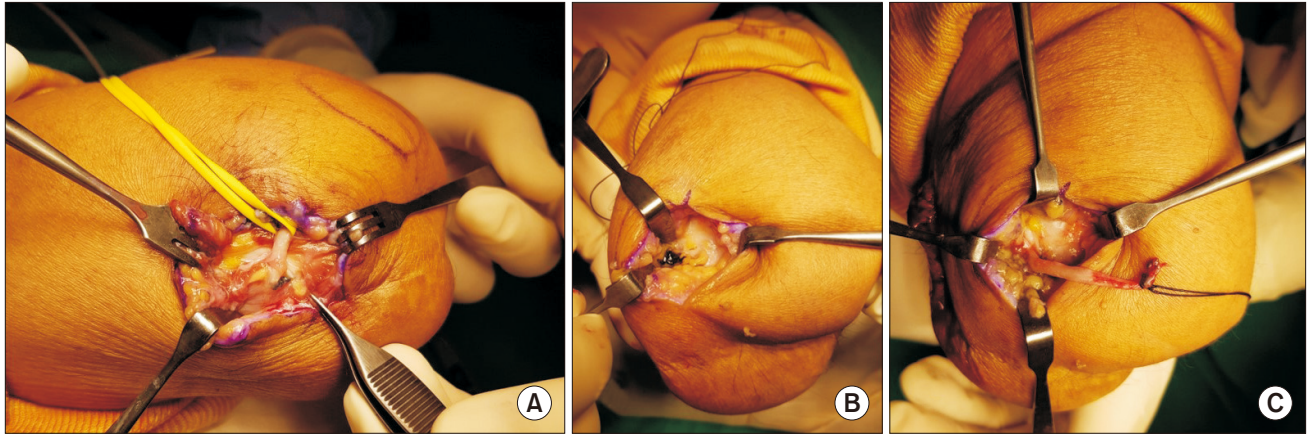


Figure 4. A cutaneous nerve was found near charcoal deposit on medial (A) and anterior side of amputee end (B). (C) This nerve was a L-shaped single branch.

부에서 절단술을 시행해야 하는 경우가 증가하고 있으며 절단 후 혈종, 심부 정맥 혈전증, 감염, 환상지, 굴곡 구축, 신경종 등의 합병증이 발생하여 재활을 어렵게 하고 삶의 질을 저하시킨다. 그 중 신경종은 절단 환자의 약 20%~30%에서 발생하며 불편감, 저린감, 심한 경우 전기가 오는 듯한 통증으로 보조기 착용이 불가능한 경우가 있다.¹⁾ 신경종 발생을 예방하기 위하여 신경을 충분히 짧게 절단하여 절단단이 근육 내에 위치하도록 해야 한다. 좌골 신경과 같이 크고 해부학적 위치가 명확한 경우는 이와 같은 처치가 용이하나 지름이 작고 다양한 변이가 존재하는 피부 신경은 인접 조직과 구별이 쉽지 않고 수술 시 출혈 등으로 인해 시야가 불량하여 근위부 절단이나 근육 내 매몰이 어려운 경우가 빈번하다. 수술 후에는 주변 조직과 유착되어 탐색술을 시행해도 발견이 쉽지 않다. 그러므로 수술 전 신경종의 위치를 미리 확인하고 실제 수술 시야하에서 신경종의 발견을 용이하게 하기 위한 처치가 필요하다.

초음파를 이용하여 병변을 확인하고 표시하는 술기는 유방 내 종괴에 대해 작고 정확한 절제로 병변을 제거하기 위해 주로 사용되었다.²⁾ 검사자가 종괴 부위에 표시한 바늘이나 철선(wire)을 수술자가 찾기 어려운 경우가 존재한다. 특히 시간이 경과한 후의 수술적 처치 시 바늘, 철선의 위치가 이동하는 경우도 존재하며 1%~10%의 실패를 보고하고 있다.³⁾ 톨루딘 블루(toluidine blue) 또는 메틸렌블루(methylene blue)와 같이 인체 적합성이 확인된 염료를 이용할 수 있으나 시간이 경과할수록 주변 조직으로 확산, 희석되어 표시가 불분명해진다.^{4,5)}

활성탄은 일부 알레르기 반응,⁶⁾ 색소 침착,⁷⁾ 미세 석회화⁸⁾ 등이 보고되고 있으나 증독된 환자의 제독,⁹⁾ 문신 등에 사용되어 역사적으로 인체 적합성을 검증받았고¹⁰⁾ 의학적으로 유방 내 또는 주위 임파선 전이 병변의 표시에 유용하게 이용되고 있다.²⁾ 활성탄은 비수용성 입자 형태를 띠고 있어서 현탁액화하여 주사할 경우 껍적을 따라 존재하며 시간이 경과하여도 흡수되거나 퍼지는 것이 미미해¹⁰⁾ 절개 시 병변의 발견이 용이하다. 본 증례에서도 하퇴부 절단술 후 발생한

신경종 처치에 실패한 증례에 대해 초음파를 이용하여 활성탄 현탁액을 주입한 후 신경 말단을 근육 내에 매몰하여 증상을 호전시킬 수 있었다.

그러므로 절단술 후 보존적 치료에도 호전이 없으며 크기가 작고 인접 조직과 유착이 심하여 발견이 어려운 난치성 신경종에 대해 초음파 유도하에 활성탄 현탁액을 신경 말단에 표시할 경우 절개 시 병변의 위치 발견이 용이하여 수술 성공률을 높일 수 있는 방법으로 생각된다.

REFERENCES

1. Nashold BS Jr, Goldner JL, Mullen JB, Bright DS. Long-term pain control by direct peripheral-nerve stimulation. *J Bone Joint Surg Am.* 1982;64:1-10.
2. Kim WH, Kim HJ, Kim SH, Jung JH, Park HY, Lee J, et al. Ultrasound-guided dual-localization for axillary nodes before and after neoadjuvant chemotherapy with clip and activated charcoal in breast cancer patients: a feasibility study. *BMC Cancer.* 2019;19:859. doi: 10.1186/s12885-019-6095-1.
3. Helvie MA, Ikeda DM, Adler DD. Localization and needle aspiration of breast lesions: complications in 370 cases. *AJR Am J Roentgenol.* 1991;157:711-4. doi: 10.2214/ajr.157.4.1892023.
4. Czarnecki DJ, Feider HK, Splittgerber GF. Toluidine blue dye as a breast localization marker. *AJR Am J Roentgenol.* 1989;153:261-3. doi: 10.2214/ajr.153.2.261.
5. Saarela AO, Kiviniemi HO, Rissanen TJ. Preoperative methylene blue staining of galactographically suspicious breast lesions. *Int Surg.* 1997;82:403-5.
6. Sewak S, Graham P, Nankervis J. Tattoo allergy in patients receiving adjuvant radiotherapy for breast cancer. *Australas Radiol.* 1999;43:558-61. doi: 10.1046/j.1440-1673.1999.00733.x.
7. Soran A, Kanbour-Shakir A, Bas O, Bonaventura M. A tattoo pigmented node and breast cancer. *Bratisl Lek Listy.* 2014;115:311-2. doi:10.4149/BL_2014_063.
8. Lager DJ, O'Connor JC, Robinson RA, Brown RC, Urdaneta LF. Fatti-

- tious microcalcifications in breast biopsy material: laboratory-induced error by use of tattoo powder for specimen mammography. J Surg Oncol. 1989;40:281-2. doi: 10.1002/jso.2930400415.*
9. **Vilksa J.** [Indications and contra-indications of activated charcoal in a poison control center. The viewpoint of the Poison Control Center of Finland]. *J Toxicol Clin Exp.* 1989;9:295-8. French.
10. **Sperry K.** Tattoos and tattooing. Part i: history and methodology. *Am J Forensic Med Pathol.* 1991;12:313-9. doi: 10.1097/00000433-199112000-00008.