



# 변형 Scarf 및 Akin 절골술 후 무지외반변형 재발의 방사선학적 위험인자 연구

서재완, 김성현\*, 박현우

단국대학교 의과대학 정형외과학교실, \*국군수도병원 정형외과

## Radiographic Risk Factors of Recurrent Hallux Valgus Deformity after Modified Scarf and Akin Osteotomy

Jae Wan Suh, Sung Hyun Kim\*, Hyun-Woo Park

Department of Orthopedic Surgery, Dankook University College of Medicine, Cheonan,

\*Department of Orthopedic Surgery, Armed Forces Capital Hospital, Seongnam, Korea

**Purpose:** This study investigated the recurrence rate after performing hallux valgus correction using scarf and Akin osteotomy, and also identified the correlation and cut-off values of both the preoperative and postoperative radiographic parameters as risk factors for the recurrence of hallux valgus.

**Materials and Methods:** We reviewed 87 hallux valgus patients (122 feet) who received scarf and Akin osteotomy from January 2007 to August 2015. The clinical outcomes were evaluated using the visual analogue scale (VAS) and American Orthopaedic Foot and Ankle Society (AOFAS) scores. The radiological outcome measures included the hallux valgus angle (HVA), intermetatarsal angle (IMA), and distal metatarsal articular angle (DMAA) as determined on the serial weight bearing radiographs. Recurrence was defined as more than 20 degrees of HVA noted on the final follow-up radiograph. Those radiological factors associated with recurrence were evaluated and analyzed.

**Results:** The mean follow-up duration was 20.6 months (12.0~46.5 months) and the mean age was 44 years (13~80 years). The VAS and AOFAS scores were significantly improved at the time of the final follow-up (7.0 to 2.0,  $p<0.001$ ; 78.0 to 92.0,  $p<0.001$ ; respectively). Significant corrections in the HVA, IMA, and DMAA were obtained ( $p<0.001$ ). Eleven (9.0%: 11/122) cases experienced recurrent hallux valgus deformity. The postoperative IMA, DMAA and HVA showed significant moderate to strong correlation with HVA at the final follow-up (Pearson correlation coefficient: 0.44, 0.70, and 0.88, respectively;  $p<0.001$ ). Postoperative HVA>16.7 degrees, postoperative DMAA>13.9 degrees, and postoperative IMA>8.2 degrees showed statistically significant correlation with radiological recurrence at the last follow-up, and the odds ratio of each variable was high in order.

**Conclusion:** Our radiographic results indicated that postoperative HVA>16.7 degrees, postoperative DMAA>13.9 degrees, and postoperative IMA>8.2 degrees can be risk factors for hallux valgus recurrence. These risk factors may be helpful for modifying surgical procedures and preventing the recurrence of hallux valgus.

**Key Words:** Human forefoot, Hallux valgus, Recurrence, Osteotomy

Received October 29, 2019 Revised November 30, 2019 Accepted December 2, 2019

Corresponding Author: Hyun-Woo Park

Department of Orthopedic Surgery, Dankook University College of Medicine, 119 Dandae-ro, Dongnam-gu, Cheonan 31116, Korea

Tel: 82-41-550-3296, Fax: 82-41-556-3238, E-mail: m3artist@hanmail.net

ORCID: <https://orcid.org/0000-0002-9938-0677>

The point of this thesis was presented by 28th Autumn Congress of the Korean Foot and Ankle Society.

Financial support: None.

Conflict of interest: None.

Copyright © 2019 Korean Foot and Ankle Society. All rights reserved.

© This is an Open Access article distributed under the terms of the Creative Commons Attribution Non-Commercial License (<http://creativecommons.org/licenses/by-nc/4.0>) which permits unrestricted non-commercial use, distribution, and reproduction in any medium, provided the original work is properly cited.

## 서 론

무지외반증에서 scarf 및 Akin 절골술을 통한 교정술은 중족골두의 혈행을 유지하고 견고한 교정이 가능하며 조기 재활이 가능하다는 장점으로 하나의 치료법으로 쓰이고 있는 술식이다.<sup>1)</sup> 또한 원위 중족골 관절면각(distal metatarsal articular angle)의 변형을 포함한 무지외반각(hallux valgus angle) 변형의 정도가 큰 경우에도 효과적으로 사용될 수 있다.<sup>2)</sup>

무지외반증 교정술에 대한 가장 흔한 합병증으로 무지외반변형의 재발이 알려져 있고 문헌마다 2.7%~16% 정도로 다양하게 보고되고 있다.<sup>3,4)</sup> 재발성 무지외반증을 일으키는 원인은 해부학적 원인, 기저 질환의 유무, 환자의 순응도나 수술과 관련된 원인 등 다원적이라고 보고되고 있다.<sup>4)</sup> 수술 후 정복되지 않은 종자골의 위치, 제 1 중족골 골두 외측면의 둥근 형태(round-shaped lateral edge of 1st metatarsal head), 족근중족관절의 불안정성, 수술 전 무지외반각이 40도 이상으로 큰 경우, 관절 상합성(congruency)을 보이는 무지외반증 즉 원위 중족골 관절면각이 큰 경우 등이 재발의 위험인자로 알려져 있다.<sup>3-7)</sup>

무지외반변형의 재발을 줄이기 위해 수술장에서 참고할 수 있는 방사선학적 측정치의 절단값(cut-off value)을 구한다면 수술장에서 유익한 정보로 의미 있을 것으로 생각한다.

본 연구의 목적은 scarf 및 Akin 절골술의 임상적 결과 및 재발률에 대해 알아보고 수술 전후 방사선학적 결과와 무지외반변형의 재발과의 연관성을 알아보고 연관성 있는 위험인자들의 절단값을 알아보고자 한다.

## 대상 및 방법

### 1. 연구 대상

본 연구는 단국대학교병원에서 2007년 1월부터 2015년 8월까지 무지외반증으로 평행변형 scarf 절골술 및 Akin 절골술을 시행 받은 환자를 대상으로 수술 전과 수술 후 시행하였던 방사선영상에 대한 분석을 통해 후향적 연구를 시행하였다. 본 연구는 단국대학교병원의 임상연구윤리위원회(Institutional Review Board)로부터 연구 승인을 받았다.

본 연구의 대상으로는 수술 후 최소 1년 이상 추시가 가능하였으며 족부 체중부하 단순방사선영상 중 전후면상 영상이 있는 경우를 포함하였다. 류마티스 관절염 등으로 인한 변형으로 수술 받은 환자의 경우는 제외하였다. 수술 증례 총 168예(127명) 중 상기 기준을 만족하지 못하는 46예를 제외한 122예(87명)를 연구 대상으로 결정하였다. 평균 나이는 44.0세(13~80세)였고 남자는 10명(11.5%), 여자는 77명(88.5%)이었으며 좌측은 63예, 우측은 59예였다.

### 2. 연구 방법

임상 결과는 시각통증척도(visual analogue scale, VAS)와 American Orthopaedic Foot and Ankle Society (AOFAS) 점수를 이용하여 평가하였다. 방사선학적 결과는 무지외반각, 중족골간각(intermetatarsal angle), 원위 중족골 관절면각을 수술 전, 수술 후(수술 후 첫 체중부하 영상, 8~10주째), 최종 추시 체중부하 전후면상 단순방사선영상에서 측정하여 평가하였다. 원위 중족골 관절면각의 경우 제 1 중족골의 장축과 수직인 선과 원위 관절면의 가장 내측과 외측의 두 점을 연결한 선과 이루는 각을 측정하였다.<sup>8)</sup>

방사선학적으로 무지외반변형의 재발은 이전 연구들에서 제시한 바와 같이 최종 추시 체중부하 전후면상 단순방사선영상에서 측정한 최종 추시 무지외반각이 20도 이상인 경우로 정의하였다.<sup>9-11)</sup>

모든 영상분석 및 측정은 Picture Archiving Communication System (PACS)을 이용하였으며 한 명의 측정자가 6주간의 간격을 두고 영상을 두 번 측정하였다.

각 측정 수치에 대한 평균과 표준편차 및 최종 추시 시 방사선학적 변형의 재발 비율을 분석하였고 원위 중족골 관절면각 등 변형 재발의 위험인자로 추정되는 방사선학적 측정 수치와 재발의 상관관계를 알아보고 몇도 이상일 경우 방사선학적 재발의 위험성이 크다고 판단할 수 있을지 절단값을 구하여 분석하였다.

### 3. 수술방법

제 1 중족골 절골술에는 평행 변형 scarf 절골술을 이용하였으며 제 1 중족골 골두의 원의 중심에서 시작하여 중족골의 기저부 골간단과 간부의 끝을 잇는 선을 중족골의 배부에 평행하게 그리고 각각의 끝은 평행선과 약 60도를 이루도록 Z자 형태로 절골한 후 변형에 따라 전위 후 나사 고정하였다.<sup>12)</sup> 무지 근위지골의 Akin 절골술도 함께 시행하였으며 무지 근위지골 근위부 내측에서 무지외반의 교정 정도와 회내 변형 정도에 따라 썬기형태의 절골술 시행한 후 봉합사를 이용한 고정을 시행하였다. 환자들은 견고한 바닥의 수술 후 신발(hard-soled postoperative shoe)을 신고 술 후 1일째부터 점진적인 체중부하를 허용하여 수술 후 4주간 유지하였으며 술 후 1일째부터 제 1 중족지관절의 능동적 관절 운동을 격려하였고 발목 펌프 운동과 하지 거상 운동도 함께 권장하였다. 수술 후 2주째에는 제 1 중족지관절의 수동 신전과 굴곡 운동을 교육하였고 편측과 양측 수술 받은 환자 모두 동일한 방법으로 시행하였다.

### 4. 통계분석

통계 분석은 IBM SPSS statistics ver. 25.0 (IBM Corp., Armonk, NY, USA)을 사용하였다. 관찰자 내 재현성은 집단 내 상관계수(intraclass correlation coefficients)를 이용하여 평가하였다.<sup>13)</sup> 집단 내 상관계수는 0.39 이하를 불량(poor), 0.4~0.74를 보통(fair to good), 0.75~1.0을 우수(excellent)로 정의하였다.<sup>14)</sup> 모

든 자료는 평균과 표준편차로 표시하였으며 비교분석을 위해서 연속형 변수는 t-test를, 범주형 변수는 chi-squared test 혹은 Fisher's exact test를 이용하였다. 측정치 간의 상관관계를 알아보기 위해 Pearson 혹은 Spearman test를 시행하였다. 각 방사선학적 위험인자들의 무지외반변형의 재발 예측력은 receiver operating characteristic (ROC)곡선 및 이 곡선의 면적(area under curve, AUC)을 통해 분석하였으며 각 위험인자들의 예측력은 AUC값에 따라  $AUC \geq 0.90$ 은 excellent,  $0.80 \leq AUC < 0.90$ 은 good,  $0.70 \leq AUC < 0.80$ 은 fair,  $AUC < 0.70$ 은 poor로 평가하였다.<sup>15)</sup> 각 위험인자들이 재발환자군을 예측, 구분할 수 있는 절단값은 Youden index (민감도+, 특이도-1)를 이용하였으며 임상적 상황을 고려하여 결정하였다.<sup>11,16)</sup> 유의수준은  $p < 0.05$ 로 하였다.

## 결 과

평균 추시 기간은 20.6개월(12.0~46.5개월)이었고, 평균 나이는 44세(13~80세)였다. 최종 추시 VAS 및 AOFAS 점수는 모두 통계적으로 유의하게 호전된 결과를 보였다(7.0 to 2.0,  $p < 0.001$ ; 78.0 to 92.0,  $p < 0.001$ ) (Table 1).

방사선영상 측정값의 관찰자 내 재현성은 0.855에서 0.967로 우수한 결과를 보였다(Table 2).

**Table 1.** Clinical and Radiological Results after Modified Scarf and Akin Osteotomy

Variable	Preoperative	Last follow-up	p-value
Clinical			
AOFAS score	78.0±7.2	92.0±7.0	<0.001
VAS score	7.0±0.6	2.0±0.9	<0.001
Radiological (°)			
HVA	28.7±8.8	10.8±6.4	<0.001
IMA	13.9±3.4	7.1±2.4	<0.001
DMAA	27.4±10.9	11.5±7.3	<0.001

Values are presented as mean±standard deviation.

AOFAS: American Orthopaedic Foot and Ankle Society, VAS: visual analogue scale, HVA: hallux valgus angle, IMA: intermetatarsal angle, DMAA: distal metatarsal articular angle.

최종 추시 방사선 영상에서 측정된 무지외반각, 중족골간각, 원위 중족골 관절면각은 수술 전과 비교하였을 때 모든 측정치에서 통계적으로 유의하게 교정된 결과를 보였다( $p < 0.001$ ; Table 1).

최종 추시 영상에서 무지외반각이 20도 이상인 방사선학적 재발 소견을 보인 환자는 11예(9.0%, 11/122)였다. 최종 추시 무지외반각과 수술 후 체중부하 영상에서 측정된 수술 후 중족골간각, 수술 후 원위 중족골 관절면각, 수술 후 무지외반각이 각각 moderate에서 strong의 유의한 상관관계를 보였다(Pearson correlation coefficient, 0.44, 0.70, 0.88;  $p < 0.001$ ) (Table 3).<sup>17)</sup> 수술 전과 수술 후의 방사선학적 위험인자들은 ROC 곡선 분석상 AUC값에 따라 수

**Table 2.** Intraobserver Reproducibility of Radiographic Measurements

Variable	ICC	95% CI
HVA		
Preoperative	0.922	0.848~0.960
Postoperative	0.891	0.787~0.945
Last follow-up	0.967	0.935~0.983
IMA		
Preoperative	0.869	0.744~0.933
Postoperative	0.924	0.852~0.961
Last follow-up	0.866	0.737~0.931
DMAA		
Preoperative	0.855	0.716~0.926
Postoperative	0.913	0.830~0.956
Last follow-up	0.891	0.786~0.944

ICC: intraclass correlation coefficient, CI: confidence interval, HVA: hallux valgus angle, IMA: intermetatarsal angle, DMAA: distal metatarsal articular angle.

**Table 3.** Correlation Factors with Hallux Valgus Angle of Last Follow-Up

Variable	Last follow-up HVA			
	Preoperative*	p-value	Postoperative*	p-value
HVA	0.37	<0.001	0.88	<0.001
IMA	0.17	0.064	0.44	<0.001
DMAA	0.32	<0.001	0.70	<0.001

HVA: hallux valgus angle, IMA: intermetatarsal angle, DMAA: distal metatarsal articular angle.

\*Pearson correlation coefficient.

**Table 4.** Area Under Curve (AUC), Cut-Off Value, Sensitivity and Specificity of Radiographic Risk Factors for Hallux Valgus Recurrence in Receiver Operating Characteristic (ROC) Curve

Variable	Preoperative			Postoperative		
	HVA	IMA	DMAA	HVA	IMA	DMAA
AUC	0.73	0.53	0.71	0.97	0.76	0.90
p-value	0.011	0.717	0.020	<0.001	0.005	<0.001
Cut-off value (°)	>29.5, ≤29.5	>14.2, ≤14.2	>27.8, ≤27.8	>16.7, ≤16.7	>8.2, ≤8.2	>13.9, ≤13.9
Sensitivity (%)	72.7	45.5	72.7	90.9	63.6	81.8
Specificity (%)	61.3	58.6	61.3	95.5	76.6	83.8

HVA: hallux valgus angle, IMA: intermetatarsal angle, DMAA: distal metatarsal articular angle.

술 전 무지외반각, 수술 전 원위 중족골 관절면각, 수술 후 중족골 간각이 fair, 수술 후 무지외반각, 수술 후 원위 중족골 관절면각이 excellent의 예측력을 보였다(Table 4, Fig. 1).<sup>15)</sup> 민감도와 특이도의 합이 최대(Youden index)가 되는 지점에서 구한 절단값에서 수술 후 무지외반각과 수술 후 원위 중족골 관절면각의 민감도와 특이도는 80% 이상으로 높았다(Table 4).<sup>16)</sup> 수술 후 무지외반각은 16.7도, 수술 후 원위 중족골 관절면각은 13.9도, 수술 후 중족골간각은 8.2도보다 큰 경우 방사선학적 재발과 통계적으로 유의한 연관성을 보였고 각 변수의 odds ratio는 순서대로 높았다(Table 5).

## 고 찰

본 연구에서는 scarf 및 Akin 절골술 전후 방사선학적 결과 및 재발률, 재발과 연관된 방사선학적 위험인자들을 조사하였고 각 수치의 절단값을 알아보려고 하였다.

무지외반증 교정술 후 무지외반변형의 재발은 기존 연구들에서 2.7%~16%로 다양하게 보고되고 있다.<sup>4)</sup> 본 연구에서 재발률은 9.8%로 측정되었다.

Okuda 등<sup>3)</sup>은 수술 전 40도 이상의 무지외반각이 무지외반변형의 위험인자이며 수술 후 15도 이하의 무지외반각 및 수술 후 10도 미만의 중족골간각이 재발의 위험을 줄이는 인자라고 보고한 바 있다. 본 연구에서는 수술 전 무지외반각보다 수술 후 무지외반각, 원위 중족골 관절면각, 중족골간각이 최종 추시 무지외반각과 더 연관성이 있는 것으로 관찰되었다(Pearson correlation coefficient

0.37 vs. 0.88, 0.70, 0.44). 수술 후 무지외반각과 중족골간각은 본 연구에서도 16.7도와 8.2도 이상이 재발과 연관된 것으로 관찰된 바와 같이 그 이하의 각도에서 재발의 위험을 줄일 수 있을 것으로 유추할 수 있다.

Raikin 등<sup>4)</sup>과 Coetzee 등<sup>18)</sup>은 큰 원위 중족골 관절면각을 교정하여 관절 상합성을 유지하는 것이 재발성 무지외반증 발생을 피하고 관절 비상합성으로 인한 관절염의 발생을 줄일 수 있다고 하였다. 본 연구에서는 수술 전 원위 중족골 관절면각에서는 유의한 절단값을 얻지 못했지만, 수술 후 원위 중족골 관절면각이 13.9도보다 큰

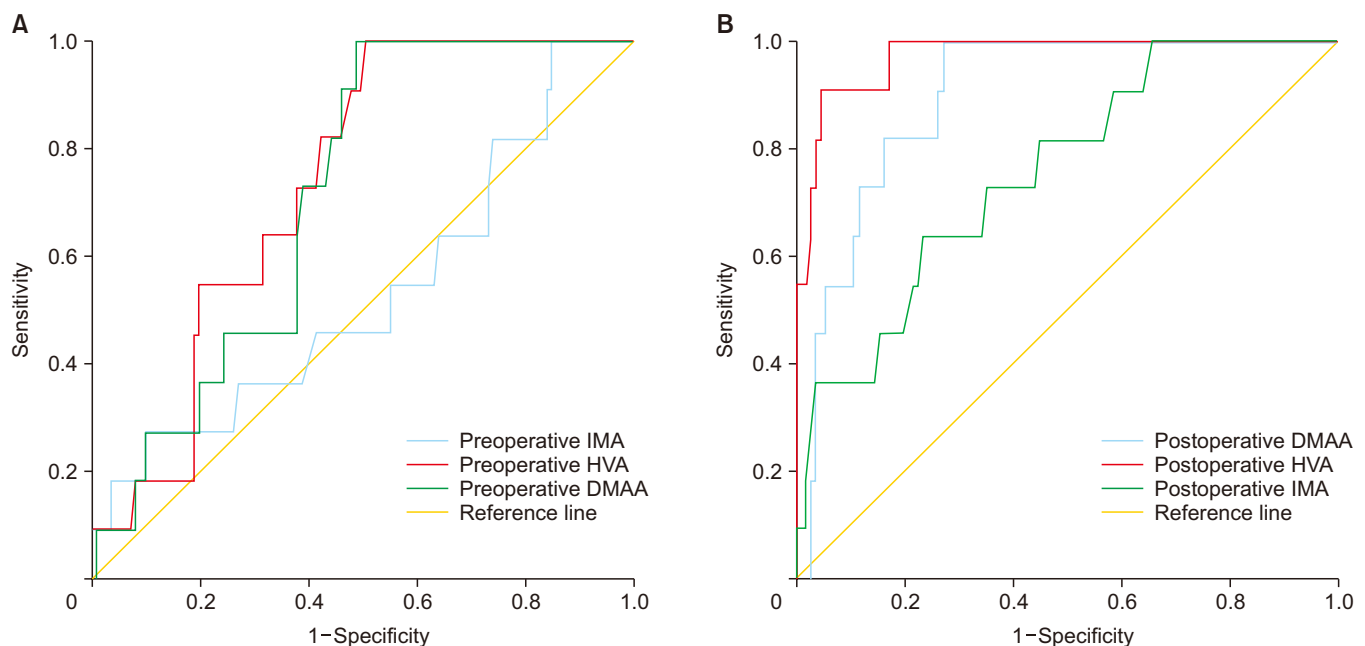
**Table 5.** Fisher Exact Test of Radiographic Risk Factors with Cut-Off Values for Hallux Valgus Recurrence

Variable	Recurrence (n=11)	Nonrecurrence (n=111)	p-value*	Odds ratio	95% CI
Preoperative					
HVA>29.5°	8 (72.7)	43 (38.7)	0.051	4.2	1.1~16.8
IMA>14.2°	5 (45.5)	46 (41.4)	0.999	1.2	0.3~4.1
DMAA>27.8°	8 (72.7)	43 (38.7)	0.051	4.2	1.1~16.8
Postoperative					
HVA>16.7°	10 (90.9)	5 (4.5)	<0.001	212.0	22.5~1,997.0
IMA>8.2°	7 (63.6)	26 (23.4)	0.009	5.7	1.6~21.0
DMAA>13.9°	9 (81.8)	18 (16.2)	<0.001	23.3	4.6~116.7

Values are presented as number (%).

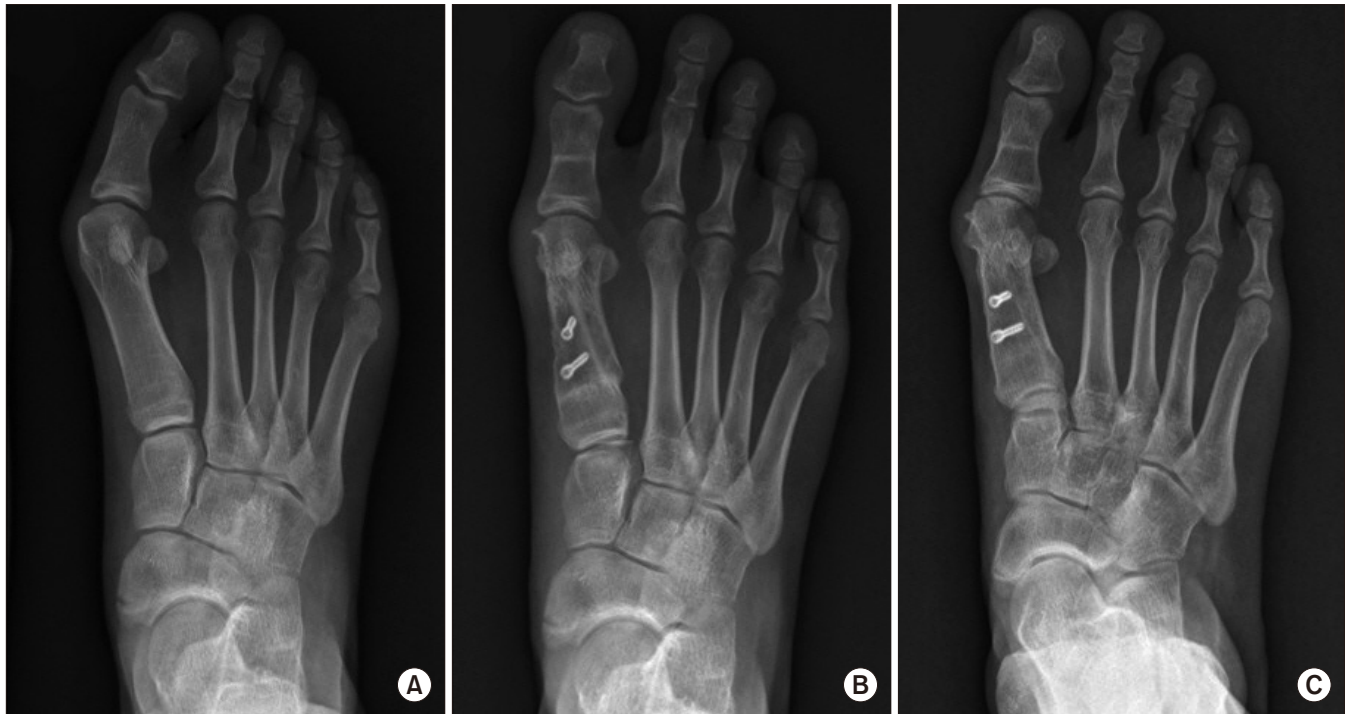CI: confidence interval, HVA: hallux valgus angle, IMA: intermetatarsal angle, DMAA: distal metatarsal articular angle.

\*Fisher's exact test.



**Figure 1.** Receiver operating characteristic (ROC) curve of radiographic risk factors of hallux valgus recurrence after hallux valgus surgery. (A) Preoperative radiographic variables, (B) postoperative radiographic variables. IMA: intermetatarsal angle, HVA: hallux valgus angle, DMAA: distal metatarsal articular angle.





**Figure 2.** Standing anteroposterior radiographs of recurrent hallux valgus case in a 15-year-old female foot shows (A) preoperative, (B) postoperative 2 months, and (C) postoperative 3 years follow-up. Hallux valgus angle (HVA) and intermetatarsal angle (IMA) well corrected. However, postoperative distal metatarsal articular angle (DMAA) was 13.9 degree. At last follow-up, hallux valgus recurred with HVA 28.2 degrees.

경우 재발과 연관성이 있음을 입증하였다. 본 연구의 저자들은 수술 전 원위 중족골 관절면각이 큰 경우 scarf 및 Akin 절골술 후에 교정이 적절히 이루어지지 못할 경우 무지외반증 재발의 가능성이 높음을 경험한 바 있다(Fig. 2, 3). 그러므로 수술 전 영상에서 원위 중족골 관절면각을 포함한 자세한 방사선학적 평가가 이루어져 이에 대한 교정을 시행하는 것이 재발을 줄일 수 있는 방법이 될 것으로 생각된다.

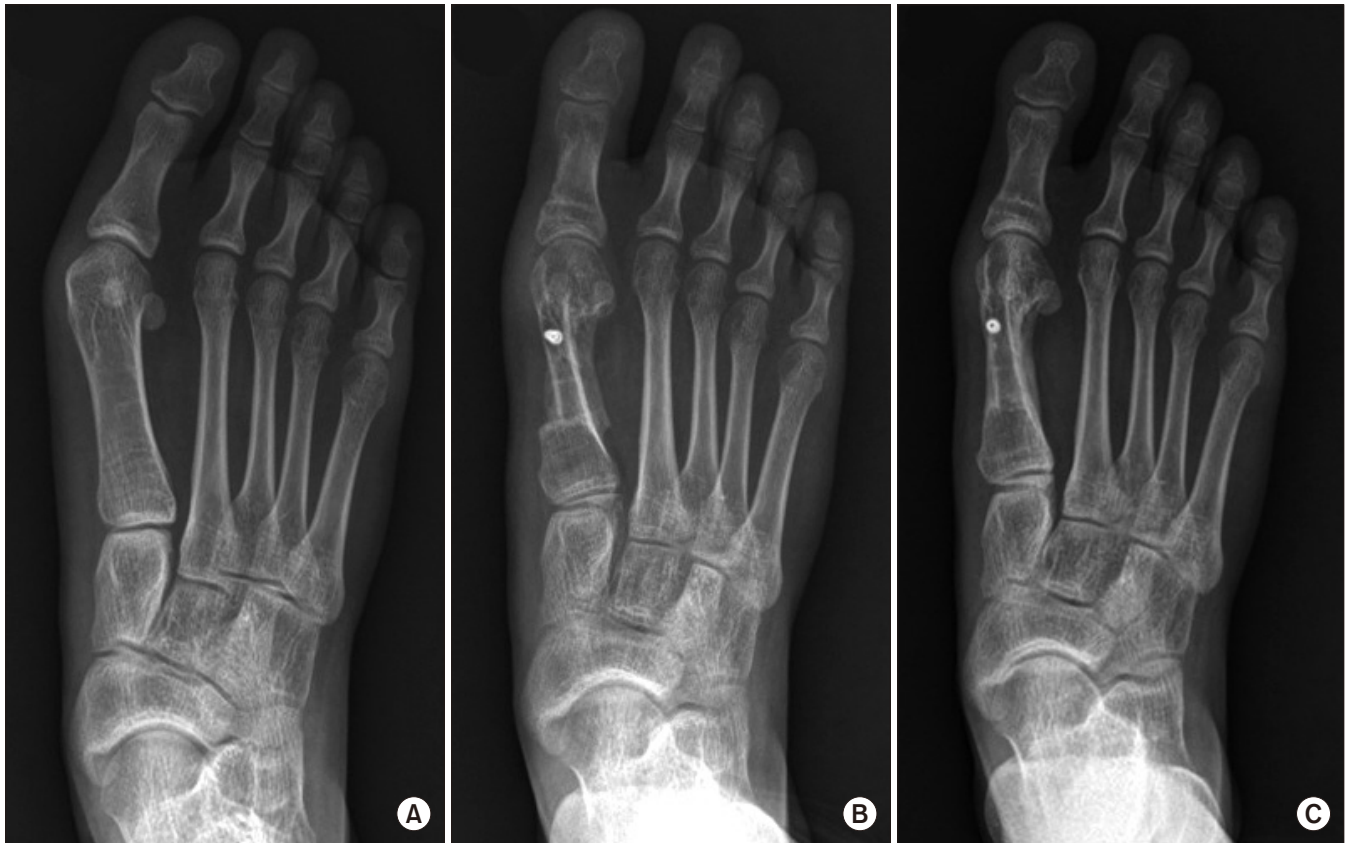무지외반각 및 원위 중족골 관절면각이 큰 경우에는 적절한 절골술의 선택이 필요하다. 원위 중족골 관절면각을 교정할 수 있는 술기로는 이중 및 삼중 절골술 등<sup>19-21)</sup>이 알려져 있지만 scarf 절골술 또한 원위 중족골 관절면각을 어느 정도 교정할 수 있는 술기로 알려져 있다.<sup>1,22)</sup> 본 연구에서도 scarf 절골술을 통하여 수술 전 평균 27.4도에서 수술 후 11.5도로 원위 중족골 관절면각의 통계적으로 유의한 교정이 이루어졌다.

무지외반각과 원위 중족골 관절면각은 골의 구조적인 교정뿐만 아니라 부착되는 연부조직의 유리 정도가 영향을 미치게 된다.<sup>23)</sup> 연부조직의 구축이 심했거나 수술 시 구축에 대한 유리의 정도가 부족할 경우 교정이 부족할 수 있다. 수술 전 환자의 무지외반변형 상태에 따라 적절한 술기가 수술장에서 계획되어야 재발을 줄일 수 있을 것으로 생각된다. 수술 전 무지외반각 및 원위 중족골 관절면각이 큰 경우에는 연부조직 유리술 등을 시행하여 수술 후 측정된 무지외반각 및 원위 중족골 관절면각이 각 16.7도, 13.9도 이하로 줄일 수 있

도록 하는 것이 필요할 것으로 생각된다.

본 연구에서는 방사선학적 무지외반증의 재발과 연관된 위험인자의 절단값을 측정하였다. ROC 곡선을 통한 분석상 AUC 및 민감도와 특이도가 높았던 측정치는 수술 후 무지외반각 및 수술 후 원위 중족골 관절면각으로 다른 측정치보다 좀 더 신뢰할 만한 결과로 생각된다. 구체적인 수치를 제시함으로 수술장에서 교정 시 도움이 될 수 있을 것이며 무지외반변형의 재발률을 낮추는 데 유익할 것으로 생각된다. 하지만 실제 수술장에서 확인할 수 있는 명확한 해부학적 혹은 방사선학적 지표가 있다면 더 도움이 될 것으로 생각되며 이는 좀 더 연구가 필요할 것으로 생각된다.

본 연구의 제한점으로는 첫째, 재발군과 비재발군 간의 대상수의 차이가 많았다. 재발군의 경우 11예로 낮은 통계적 검정력(statistical power)에 의해 비재발군과 비교 시 제 2종 오류를 보였을 수 있다. 수술 전 무지외반각 및 수술 전 원위 중족골 관절면각의 절단값을 이용한 재발군과 비재발군 간의 비교에서 발생률이 본 연구 결과와 같을 경우 제 1종 오류 범할 확률( $\alpha$ ) 0.05, 검정력 80%에서 최소 증례 수(sample size)는 재발군 17예, 비재발군 172예로 예상된다.<sup>24)</sup> 하지만 통계적으로 유의한 결과를 보였던 수술 후 중족골간각의 경우 재발군과 비재발군의 비율이 같은 경우 제 1종 오류 범할 확률( $\alpha$ ) 0.05, 검정력 80%에서 최소 증례 수는 재발군 11예, 비재발군 111예였으며 수술 후 무지외반각과 수술 후 원위 중족골 관절면각은 같은 조건에서 모두 최소 증례 수보다 많았다.<sup>24)</sup>



**Figure 3.** Standing anteroposterior radiographs of no recurrent hallux valgus case in a 19-year-old female foot shows (A) preoperative, (B) postoperative 2 months, and (C) postoperative 2 years follow-up. Hallux valgus angle (HVA) and intermetatarsal angle (IMA) well corrected. Postoperative distal metatarsal articular angle [DMAA] was 7.1 degree. At last follow-up, the foot showed no recurrence with HVA 10 degrees.

한편 본 연구는 위험인자들의 재발 예측력을 ROC 곡선 및 AUC를 통해 분석한 연구로 AUC가 0.5 이상일 시 통계적으로 의미가 있으나 0.7 이상일 시 위험인자의 예측력을 fair 이상으로 평가할 수 있으므로 최소 증례 수로서 각 10예 이상의 재발군 및 비재발군이 필요했다.<sup>25)</sup> 본 연구에서는 재발군이 11예, 비재발군이 111예였으므로 ROC 곡선을 통해 의미 있는 AUC값을 구할 수 있었다.

두 번째는 후향적으로 연구가 시행되었다는 것이다. 이를 보완하기 위해 더 많은 수의 환자를 대상으로 한 전향적 연구가 필요할 것으로 생각된다.

세 번째는 영상 측정값에 대한 관찰자 간의 신뢰도 평가가 이루어지지 못한 점이다. 하지만 모든 영상 측정값의 관찰자 내 재현성은 우수한 결과를 얻었고 무지외반각과 중족골간각은 우수한 관찰자 내 재현성 및 관찰자 간의 신뢰도를 보이는 것으로 이전 연구들에서 보고한 바 있다.<sup>3,26,27)</sup> 원위 중족골 관절면각의 재현성에 대한 논란은 이미 이전 연구들에서 보고된 바 있으며<sup>28,29)</sup> 본 연구에서의 결과 분석에도 제한점이 될 것으로 생각된다. 수술 전 원위 중족골 관절면각은 제 1중족골이 회내 변형이 있어 원위 중족골 관절면의 내측과 외측의 경계를 정확하게 구별하는 것이 어려워지기 때문에 제대로 측

정하기 어려워 재현성이 떨어진다는 보고가 있지만<sup>7)</sup> 근위 절골술 후 측정된 원위 중족골 관절면각에서 향상된 신뢰도를 얻었다는 연구가 최근 발표된 바 있다.<sup>8)</sup> 본 연구에서도 신뢰도에 문제가 있는 수술 전 원위 중족골 관절면각보다 재현성이 있다고 알려진 수술 후 원위 중족골 관절면각에서 의미 있는 결과를 얻었다. 이를 이용하여 그 연관성을 알아보았기 때문에 신뢰도의 문제를 줄일 수 있었을 것으로 생각된다.<sup>8)</sup>

## 결론

무지외반증의 수술적 치료 시 수술 후에 측정된 무지외반각이 16.7도보다 큰 경우, 원위 중족골 관절면각이 13.9도보다 큰 경우, 중족골간각이 8.2도보다 큰 경우 무지외반증이 재발될 확률이 높으므로 재발을 줄일 수 있도록 각 절단값 이하로 수술적 교정이 필요할 것으로 생각된다.

## REFERENCES

- Garrido IM, Rubio ER, Bosch MN, González MS, Paz GB, Llabrés AJ. Scarf and akin osteotomies for moderate and severe hallux valgus: clinical and radiographic results. *Foot Ankle Surg.* 2008;14:194-203. doi: 10.1016/j.fas.2008.02.003.
- Molloy A, Widnall J. Scarf osteotomy. *Foot Ankle Clin.* 2014;19:165-80. doi: 10.1016/j.fcl.2014.02.001.
- Okuda R, Kinoshita M, Yasuda T, Jotoku T, Shima H, Takamura M. Hallux valgus angle as a predictor of recurrence following proximal metatarsal osteotomy. *J Orthop Sci.* 2011;1:760-4. doi: 10.1007/s00776-011-0136-1.
- Raikin SM, Miller AG, Daniel J. Recurrence of hallux valgus: a review. *Foot Ankle Clin.* 2014;19:259-74. doi: 10.1016/j.fcl.2014.02.008.
- Shibuya N, Kyprios EM, Panchani PN, Martin LR, Thorud JC, Jupiter DC. Factors associated with early loss of hallux valgus correction. *J Foot Ankle Surg.* 2018;57:236-40. doi: 10.1053/j.jfas.2017.08.018.
- Okuda R, Kinoshita M, Yasuda T, Jotoku T, Kitano N, Shima H. The shape of the lateral edge of the first metatarsal head as a risk factor for recurrence of hallux valgus. *J Bone Joint Surg Am.* 2007;89:2163-72. doi: 10.2106/JBJS.F.01455.
- Okuda R, Kinoshita M, Yasuda T, Jotoku T, Kitano N, Shima H. Post-operative incomplete reduction of the sesamoids as a risk factor for recurrence of hallux valgus. *J Bone Joint Surg Am.* 2009;91:1637-45. doi: 10.2106/JBJS.H.00796.
- Park CH, Lee DY. Change of reliability for distal metatarsal articular angle measurement before and after proximal chevron osteotomy. *J Korean Foot Ankle Soc.* 2016;20:145-51. doi: 10.14193/jkfas.2016.20.4.145.
- Aiyer A, Shub J, Shariff R, Ying L, Myerson M. Radiographic recurrence of deformity after hallux valgus surgery in patients with metatarsus adductus. *Foot Ankle Int.* 2016;37:165-71. doi: 10.1177/1071100715608372.
- Bock P, Kluger R, Kristen KH, Mittlböck M, Schuh R, Trnka HJ. The scarf osteotomy with minimally invasive lateral release for treatment of hallux valgus deformity: intermediate and long-term results. *J Bone Joint Surg Am.* 2015;97:1238-45. doi: 10.2106/JBJS.N.00971.
- Li X, Guo M, Zhu Y, Xu X. The excessive length of first ray as a risk factor for hallux valgus recurrence. *PLoS One.* 2018;13:e0205560. doi: 10.1371/journal.pone.0205560.
- Park HW, Kim SJ. Treatment results of hallux valgus deformity by parallel-shaped modified scarf osteotomy. *J Korean Foot Ankle Soc.* 2012;16:123-7.
- Shrout PE, Fleiss JL. Intraclass correlations: uses in assessing rater reliability. *Psychol Bull* 1979;86:420-8. doi: 10.1037/0033-2909.86.2.420.
- Rosner B. Study guide for fundamentals of biostatistics. 5th ed. Australia: Duxbury; 2000.
- Muller MP, Tomlinson G, Marrie TJ, Tang P, McGeer A, Low DE, et al. Can routine laboratory tests discriminate between severe acute respiratory syndrome and other causes of community-acquired pneumonia? *Clin Infect Dis.* 2005;40:1079-86. doi: 10.1086/428577.
- Lee DW, Lee HS, You JS, Park YS, Chung SP. Validation of the glasgow-blatchford score and the pre-endoscopic rockall score for predicting active gastrointestinal bleeding in emergency department patients with suspected upper gastrointestinal bleeding. *J Korean Soc Emerg Med.* 2014;25:645-52.
- Dancey CP, Reidy J. Statistics without maths for psychology. 5th ed. Harlow: Prentice Hall/Pearson education; 2011.
- Coetzee JC, Resig SG, Kuskowski M, Saleh KJ. The Lapidus procedure as salvage after failed surgical treatment of hallux valgus. Surgical technique. *J Bone Joint Surg Am.* 2004;86-A Suppl 1:30-6. doi: 10.2106/00004623-200403001-00005.
- Park CH, Lee WC. Is double metatarsal osteotomy superior to proximal chevron osteotomy in treatment of hallux valgus with increased distal metatarsal articular angle? *J Foot Ankle Surg.* 2018;57:241-6. doi: 10.1053/j.jfas.2017.08.020.
- Smith BW, Coughlin MJ. Treatment of hallux valgus with increased distal metatarsal articular angle: use of double and triple osteotomies. *Foot Ankle Clin.* 2009;14:369-82. doi: 10.1016/j.fcl.2009.03.005.
- Lee KT, Cha SD, Young KW, Kim JY, Joh JW. The results of triple osteotomy in adult hallux valgus patients with highly increased distal metatarsal articular angle. *J Korean Foot Ankle Soc.* 2007;11:28-34.
- Moon GH, Ahn GY, Yun HH, Lee YH, Lee JI, Nam IH. Multi-dimensional correction of the scarf osteotomy for the treatment of hallux valgus. *J Korean Foot Ankle Soc.* 2007;11:23-27.
- Park CH, Lee WC, Kim JR, Lim SW. Characteristics of severe hallux valgus deformity with moderate intermetatarsal angle. *J Korean Foot Ankle Soc.* 2014;18:173-7. doi: 10.14193/jkfas.2014.18.4.173.
- Rosner B. Fundamentals of biostatistics. 7th ed. Boston: Brooks/Cole, Cengage Learning; 2011.
- Hanley JA, McNeil BJ. The meaning and use of the area under a receiver operating characteristic (ROC) curve. *Radiology.* 1982;143:29-36. doi: 10.1148/radiology.143.1.7063747.
- Coughlin MJ, Freund E, Roger A. Mann Award. The reliability of angular measurements in hallux valgus deformities. *Foot Ankle Int.* 2001;22:369-79. doi: 10.1177/107110070102200503.
- Shima H, Okuda R, Yasuda T, Jotoku T, Kitano N, Kinoshita M. Radiographic measurements in patients with hallux valgus before and after proximal crescentic osteotomy. *J Bone Joint Surg Am.* 2009;91:1369-76. doi: 10.2106/JBJS.H.00483.
- Jastifer JR, Coughlin MJ, Schutt S, Hirose C, Kennedy M, Grebing B, et al. Comparison of radiographic and anatomic distal metatarsal articular angle in cadaver feet. *Foot Ankle Int.* 2014;35:389-93. doi: 10.1177/1071100714522027.
- Robinson AH, Cullen NP, Chhaya NC, Sri-Ram K, Lynch A. Variation of the distal metatarsal articular angle with axial rotation and inclination of the first metatarsal. *Foot Ankle Int.* 2006;27:1036-40. doi: 10.1177/107110070602701207.