



무지외반증 환자의 근위 갈매기형 절골술에서 생체 흡수성 나사못을 이용한 고정

신우진, 정영우*, 안기용*, 서재웅*

인제대학교 상계백병원 정형외과, *광주보훈병원 정형외과

Bioabsorbable Screws Used in Hallux Valgus Treatment Using Proximal Chevron Osteotomy

Woo-Jin Shin, Young-Woo Chung*, Ki-Yong An*, Jae-Woong Seo*

Department of Orthopedics, Inje University Sanggye Paik Hospital, Seoul,

*Department of Orthopedic Surgery, Gwangju Veterans Hospital, Gwangju, Korea

Hallux valgus is a deformity that causes pain in the first metatarsophalangeal joint. Surgical methods are quite diverse and a range of osteotomies are used at the proximal and distal part of the metatarsal bone and proximal phalange. Fixation methods, such as plate, screw, K-wire, and others have been used in various ways. The fixation device is often removed with various side effects due to the fixation devices. In the case of instruments that are absorbed in vivo, these procedures are not necessary to remove and there is an advantage of not performing the second operation. Three patients were treated, in which a proximal chevron osteotomy was used with a bioabsorbable screw (K-MET™; U&I Corporation).

Key Words: Great toe, Hallux valgus, Proximal chevron osteotomy, Bioabsorbable screw

무지외반증은 보행 시 제 1중족 족지 관절의 통증을 유발하는 질환이다. 수술적 방법은 매우 다양하며, 여러 가지 절골술이 중족 부 근위 및 원위부와 근위 지절에 사용되고 있다. 이러한 절골술 시행 후 고정하는 방법도 금속판, 나사못, K-강선 등 다양하게 사용되고 있다. 이와 같은 방법들은 고정장치로 인한 여러 부작용이 발생하여 고정장치를 제거하는 경우가 생기기도 하는데, 생체로 흡수되는 기구의 경우 이러한 제거술이 필요하지 않아 두 번째 수술을 하지 않을 수 있는 장점이 있다.¹⁾ 이에 저자들은 무지외반증의 근위 갈매기형 절골술에서 생체 흡수성 나사못(K-MET™; U&I Corporation, Seoul, Korea) (Fig. 1)²⁾을 이용한 고정술을 3예 시행

하였기에 자세한 술식과 치료 결과를 보고하고자 한다. 본 연구는 광주보훈병원 임상연구심의위원회의 승인을 받았다.

술 기

무지외반각이 38°, 중족골간 각이 15°인 73세 남자 환자(Fig. 2), 무지외반각이 51°, 중족골간 각이 16°인 80세 여자 환자(Fig. 3), 무지외반각이 36°, 중족골간 각이 14°인 73세 남자 환자(Fig. 4)를 대상으로 하였다. 전신 마취하에 앙와위(supine)에서 제 1중족골을 내측 방향으로 종절개를 가한 후, 제 1중족골 상방으로 연조직 절개를 시행하여 제 1지간의 무지내전근을 절단하며 짧은 엄지굽힘근의 외측 머리를 비골의 종자골로부터 절개하고 심형중족인대를 절개한다. 절개 후 제 1중족족지관절 부위를 관절낭 절개술(capsulotomy) 후 무지외반각을 교정하고, 내측 중족족지관절 부위에 plication을 시행한다. 피부절개를 근위방향으로 노출시킨 후 제 1 설상과 중족 관절 원위부 1.5 cm 부위에 골막을 제거한 후 45° 각도

Received August 7, 2018 Revised October 30, 2018 Accepted November 7, 2018

Corresponding Author: Ki-Yong An

Department of Orthopedic Surgery, Gwangju Veterans Hospital, 99

Cheomdanwolbong-ro, Gwangsan-gu, Gwangju 62284, Korea

Tel: 82-62-602-6162, Fax: 82-62-602-6164, E-mail: mdaky@hanmail.net

ORCID: <https://orcid.org/0000-0003-3583-6425>

Financial support: None.

Conflict of interest: None.

Copyright ©2018 Korean Foot and Ankle Society. All rights reserved.

©This is an Open Access article distributed under the terms of the Creative Commons Attribution Non-Commercial License (<http://creativecommons.org/licenses/by-nc/4.0>) which permits unrestricted non-commercial use, distribution, and reproduction in any medium, provided the original work is properly cited.



Figure 1. Bioabsorbable headless screw (K-MET™; U&I Corporation).

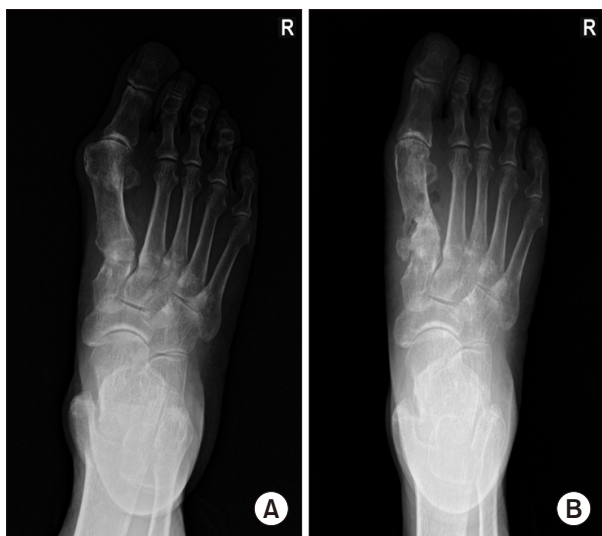

Figure 2. A 73-year-old male hallux valgus deformity patient shows hallux valgus angle 38° and intermetatarsal angle 15° in preoperation (A) and after 1 month hallux valgus angle 15° and intermetatarsal angle 7° in postoperation (B).

로 역 V자 형태의 절골술을 시행한다. 이후 원위부 골편을 내측 및 내회전시키고 원발성 중족 내전증을 교정하고 생체 흡수성 나사못 (K-MET™)을 위한 guide pin을 근위부 골편의 족배 쪽에서 원위부 골편의 족저쪽을 향해, 내측에서 외측을 향하여 삽입하여 갈매기 절골선에 가능한 수직을 이룰 수 있도록 고정한다. 또 다른 guide pin을 이용하여 근위부 골편의 족저 쪽에서 원위부 골편의 족배 쪽을 향해, 내측에서 외측을 향하여 삽입하여 갈매기 절골선에 가능한 한 수직을 이룰 수 있도록 고정한다(Fig. 5). 이후 유관나사 고정 법과 동일하게 확공 후 길이를 잰 후 생체 흡수성 나사못을 고정한다.

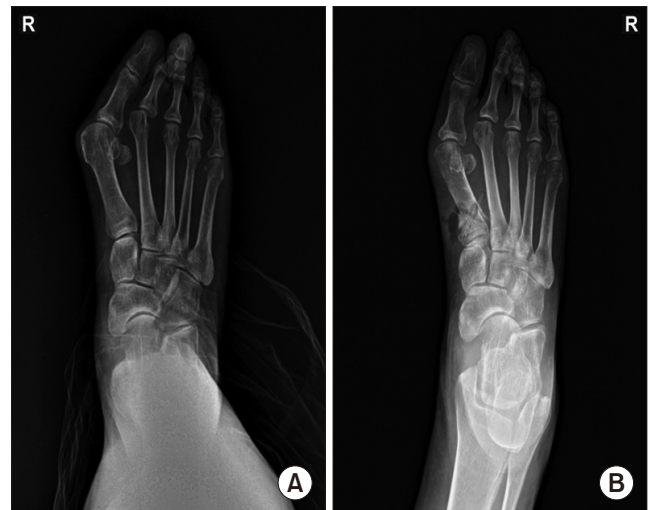

Figure 3. A 80-year-old female hallux valgus deformity patient shows hallux valgus angle 51° and intermetatarsal angle 16° in preoperation (A) and after 1 month hallux valgus angle 25° and intermetatarsal angle 9° in postoperation (B).

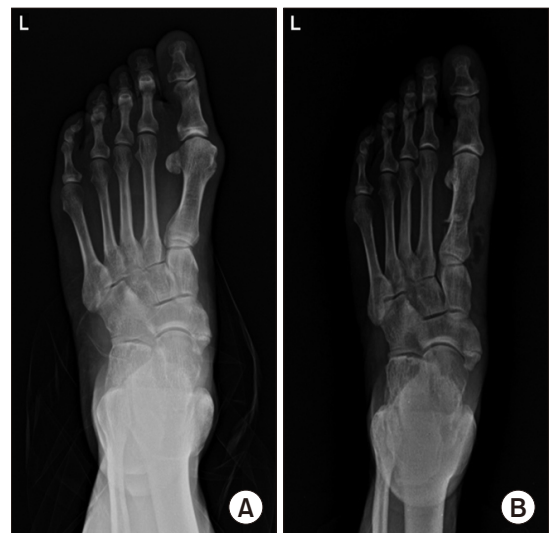

Figure 4. 76-year-old male hallux valgus deformity patient shows hallux valgus angle 36° and intermetatarsal angle 14° in preoperation (A) and after 1 month hallux valgus angle 11° and intermetatarsal angle 6° in postoperation (B).

고 찰

무지외반증은 1891년 Carl Heuter에 의하여 처음으로 보고된 후 여러 학자들에 의해 많은 연구가 있었으나 아직까지도 치료 방법 등에 대한 논란이 많다. 무지외반증의 중등도 및 중증의 치료법으로 다양한 중족골 기저부 절골술들이 소개되어 있고, 그 중 중족골 근위 갈매기 절골술은 다른 절골술에 비해 술기가 쉽고 중족골 단축이 작다는 장점이 보고되었다.³⁾ Crosby와 Bozarth⁴⁾는 근위 갈매기형 절골술 시행 후에 K-강선과 Herbert 나사못, 고정하지 않은 군으로 분류하여

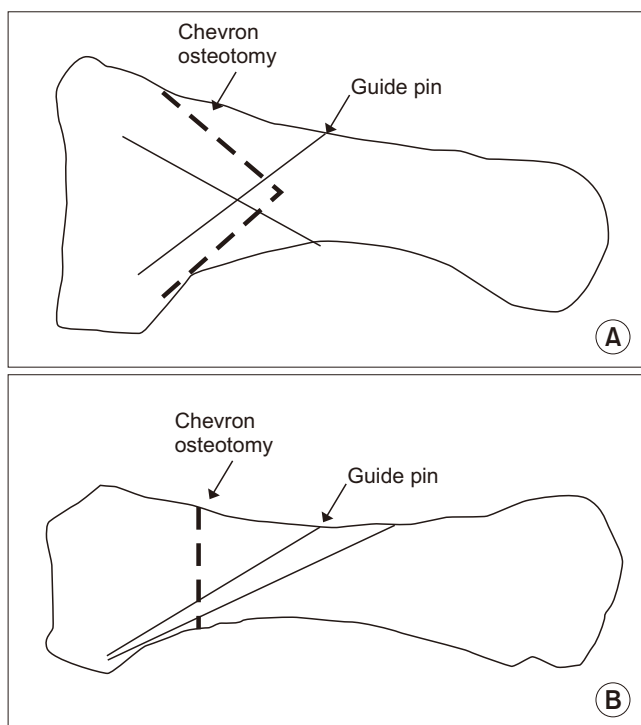


Figure 5. Guide pin insertion direction on 1st metatarsal bone. (A) Lateral view. (B) Anteroposterior view.

시행한 결과에서 세 군 간에 통계적으로 의미 있는 차이를 보여주지 못했고, 나사못을 이용한 경우에는 수술 시간이 길고 가격이 비싼 단점이 있다고 보고하였으나 추시 기간이 짧고 추시 기간 중 교정 각도에 대한 연구가 없었다. Anderson과 Davis⁹⁾는 근위 갈매기형 절골술 시행 후에 유관나사를 이용하여 보다 견고한 고정을 얻을 수 있다고 제안하였다. 또한 Bozkurt 등⁶⁾은 근위 반월상 절골술 후 나사산 K-강선과 유관 나사못을 비교한 생역학적 연구에서 유관 나사못의 고정력이 우수함을 보고하였다. 본 연구에서는 절골 부위의 고정을 위해 생체흡수성 압박나사를 이용하였으며 기존의 K-강선 고정술에 비해 내고정물 제거가 불필요하고, 조기 관절 운동을 방해하는 내고정물에 의한 자극증상이 없으며, 편 삽입 경로를 통한 감염의 위험성이 적다는 장점을 가지고 있다. 금속나사를 사용하는 경우 응력집중에 의해 골의 약화를 초래할 수 있으나 점차적으로 분해되는 생체흡수성 나사를 이용함으로써 응력차단(stress shielding) 없이 응력이 점차적으로 골에 전달되도록 하였다.⁷⁾ 생체흡수성 압박나사의 생역학적 강도는 제 1중족골 근위부 절골술 후 조기 체중부하 및 관절운동을 진행하기에 별다른 문제가 없다고 생각한다. 본 연구에서는 3일째부터 부분 체중부하 보행을, 6주 이후부터 전 체중부하 보행을 허용하였고 이는 무지외반증 환자의 근위 중족골 절골술 시 K-강선 또는 금속나사로 고정하였을 때와 재하속도에서 차이가 없었다.⁸⁾ 생체흡수성 압박나사의 파손이나 전위 등은 추시 방사선 사진에서 명확하게 확인되는 부분이 아니라, 절골부의 골 유합 과정에서 큰 변화가 없었던 점으로 미루어 술 후의 초기 치유기에 충분한 강도를 가진다고 생

각된다.⁷⁾ Scarf osteotomy를 시행하고 PLLA (poly-L-lactic acid)를 이용한 screw fixation 술식⁹⁾은 소개된 적이 있으나, 근위 갈매기형 절골술을 시행하고 magnesium alloy screw로 고정한 수술 보고는 없었다. 무지외반증에서 시행된 근위부의 절골술 후 생체흡수성 고정물을 이용한 연구에서도 기존의 금속 내고정물과 유사한 생역학적 결과를 보고하고 있다.¹⁰⁾ 반면 생체흡수성 고정물의 염증성 이물 반응에 의해 국소 감염이나 골 소실, 누공 형성 등이 발생할 수 있으나, 본 연구에서 1년간의 추시상 이와 같은 합병증을 보인 경우는 없었다. 추시 영상상 보이는 free air는 생체흡수성 고정물이 분해 시 함께 발생하는 수소가스(H₂)로 인체에 무해한 성분이다. Burns와 Varin⁹⁾도 염증성 이물 반응이 큰 뼈에 큰 삽입물을 사용하는 경우에 흔하며 비교적 작은 뼈를 다루는 족부 수술에서는 드물다고 보고하여, 생체흡수성 압박나사의 사용 시 추가적인 합병증에 대한 우려는 크지 않다고 생각한다.

결론적으로, 무지외반증의 근위 갈매기형 절골술 시 생체 흡수성 나사못을 이용한 고정술은 절골 부위의 충분한 고정력을 보이며, 제거를 위한 재수술이 필요 없는 효과적인 방법이다.

REFERENCES

1. Kim JS, Cho HK, Young KW, Lee SY, Kim JS, Lee K. Effective-ness of headless bioabsorbable screws for fixation of the scarf osteotomy. *Foot Ankle Int.* 2016;37:1189-96.
2. Park BJ, An KY, Choi YS. Arthroscopic assisted bioabsorbable screw fixation for radial head fractures: a report of two cases. *J Korean Fract Soc.* 2017;30:35-9.
3. Easley ME, Kiezbak GM, Davis WH, Anderson RB. Prospective, randomized comparison of proximal crescentic and proximal chevron osteotomies for correction of hallux valgus deformity. *Foot Ankle Int.* 1996;17:307-16.
4. Crosby LA, Bozarth GR. Fixation comparison for chevron osteotomies. *Foot Ankle Int.* 1998;19:41-3.
5. Anderson RB, Davis WH. Internal fixation of the proximal chevron osteotomy. *Foot Ankle Int.* 1997;18:371-2.
6. Bozkurt M, Tigarar C, Dalstra M, Jensen NC, Linde F. Stability of a cannulated screw versus a Kirschner wire for the proximal crescentic osteotomy of the first metatarsal: a biomechanical study. *J Foot Ankle Surg.* 2004;43:138-43.
7. Lee JW, Han HS, Han KJ, Park J, Jeon H, Ok MR, et al. Long-term clinical study and multiscale analysis of in vivo biodegradation mechanism of Mg alloy. *Proc Natl Acad Sci USA.* 2016;113:716-21.
8. Kim TS, Kim HJ, Park YH, Lim HT. The differences of fixation method in proximal chevron osteotomy for Hallux Valgus: K-Wire, Cannulated screw, plate. *J Korean Foot Ankle Soc.* 2011;15:62-7.
9. Burns AE, Varin J. Poly-L-lactic and rod fixation results in foot surgery. *J Foot Ankle Surg.* 1998;37:37-41.
10. Kim YM, Cho BK, Kim DS, Choi ES, Shon HC, Park KJ, et al. The distal metatarsal dorsal-wedge osteotomy using bio-compression screw for advanced Hallux Rigidus. *J Korean Foot Ankle Soc.* 2012;16:38-46.