



# 관절 내 종골 골절에서 Ollier 접근법을 이용한 나사못 고정술 시 삼면 피질골 이식

방태정<sup>a</sup>, 배서영, 우승훈\*, 정형진

인제대학교 의과대학 상계백병원 정형외과학교실, \*부산대학교 의학전문대학원 양산부산대학교병원 정형외과학교실

## Tricortical-allobone Grafting in Screw Fixation for Intra-articular Calcaneal Fracture via Ollier Approach

Taejung Bang, Su-Young Bae, Seung Hun Woo\*, Hyung-Jin Chung

Department of Orthopedic Surgery, Sanggye Paik Hospital, Inje University School of Medicine, Seoul,

\*Department of Orthopedic Surgery, Pusan National University Yangsan Hospital,  
Pusan National University School of Medicine, Yangsan, Korea

**Purpose:** Bone grafting is often necessary to maintain a reduction and prevent delayed collapse of reduced fracture in a treatment of severely displaced comminuted intra-articular calcaneal fractures. Herein, we analyzed the usefulness and necessary conditions to perform tricortical-allobone grafting in open reduction of calcaneal fracture via the Ollier approach.

**Materials and Methods:** We performed a retrospective review of 57 intra-articular calcaneal fractures that underwent an operation via the Ollier approach between April 2009 and April 2015. They were divided into two groups: Group 1 (n=17) included those with tricortical-allobone grafts underneath the posterior facet fragment, and group 2 (n=40) included cases without a bone graft. We measured the Böhler angle, Gissane angle, height, and width of the calcaneus at preoperative, postoperative, and final follow-up radiograph. We measured the sagittal rotational angle of the posterior facet fragment of preoperative computed tomography to analyze the effect and necessary conditions for bone grafting. We also reviewed the clinical results by the American Orthopaedic Foot and Ankle Society (AOFAS) scale, visual analogue scale (VAS), and any complications.

**Results:** According to the Sanders classification, there were 3 type-II fractures, 12 type-III fractures, and 2 type-IV fractures in Group 1; whereas in Group 2, there were 26 type-II fractures, 13 type-III fractures, and 1 type-IV fracture (p=0.002). Regarding the preoperative radiologic parameters, there were significant differences in the Böhler angle (p=0.006), Gissane angle (p=0.043), and rotational angle of the posterior facet fragment (p=0.001). No significant difference was observed in the preoperative calcaneal height and width, as well as postoperative radiologic parameters. There was no significant clinical difference between the two groups (p=0.546).

**Conclusion:** We suggest that a tricortical-allobone graft may be useful in open reduction and screw fixation via the Ollier approach for displaced intra-articular calcaneal fracture with a bony defect after reduction of collapsed posterior facet fragment. This graft can contribute to the stable reduction via a small approach, even without a plate.

**Key Words:** Calcaneus, Intra-articular fracture, Tricortical-allobone graft, Ollier approach

Received January 13, 2017 Revised March 4, 2017 Accepted March 6, 2017

Corresponding Author: Su-Young Bae

Department of Orthopedic Surgery, Inje University Sanggye Paik Hospital, 1342  
Dongil-ro, Nowon-gu, Seoul 01757, Korea

Tel: 82-2-950-1399, Fax: 82-2-950-1397, E-mail: youngos@paik.ac.kr

<sup>a</sup>Current affiliation: Department of Orthopedic Surgery, Gwangju Hyundae Hospital, Gwangju, Korea

Financial support: None.

Conflict of interest: None.

## 서론

종골은 상당 부분 해면골로 이루어져 있고 주로 추락 사고에 의해 골절이 발생하는 경우가 많아 수상 시 분쇄나 전위가 일어나기 쉽다.<sup>1)</sup> 전위된 관절 내 종골 분쇄 골절의 경우 수술적 정복 이후에도 골 결손이 남아있을 수 있으며 이를 극복하기 위해서는 일반적

Copyright ©2017 Korean Foot and Ankle Society. All rights reserved.

© This is an Open Access article distributed under the terms of the Creative Commons Attribution Non-Commercial License (<http://creativecommons.org/licenses/by-nc/4.0>) which permits unrestricted non-commercial use, distribution, and reproduction in any medium, provided the original work is properly cited.

으로 결손부에 골 이식을 시행하거나 금속판과 나사를 이용한 단단한 고정 시행이 필요하다.<sup>2)</sup> 골 결손부에 흔히 사용되는 자가 골 이식의 경우 수술 시간의 증가 및 공여부의 통증, 감염 등의 문제를 야기할 수 있다.<sup>3)</sup> 금속판을 이용한 관혈적 정복술의 경우 광범위한 절개로 인해 연부조직 합병증의 발생 가능성이 높아질 수 있고 긴 수술시간, 출혈량의 증가 등의 문제점도 존재할 수 있다.<sup>4)</sup> 저자들은 전위가 심한 종골 분쇄 골절의 수술 시 이러한 문제를 극복하기 위하여 최소 침습 접근법을 이용한 나사못 고정술을 시행해 왔으며 정복 후 골 결손이 심한 경우에 정복의 유지와 정복 소실 방지를 위하여 골 이식술을 시행하곤 했는데 이식골은 조기 압력을 극복하기 위해 삼면 피질 동종골을 선택하여 사용하여 왔다.

본 연구에서는 종골의 관절 내 골절에서 최소 침습 접근법을 이용하여 나사못 고정을 시행하면서 정복 후 골 결손에 대하여 삼면 골 피질골을 이식했던 경우와 골 이식 없이도 안정적 고정을 얻어 골 이식이 요구되지 않았던 경우를 비교하여 두 군에서 어떤 차이와 특성을 보이는지, 이식의 필요성을 술 전에 예측할 수 있는지 분석해 보고자 하였다.

## 대상 및 방법

### 1. 연구대상

2009년 4월부터 2015년 4월까지 관절 내 종골 골절로 인제대학교 상계백병원에 내원하여 Ollier 접근법을 이용하여 관혈적 정복술을 시행 받고 골유합 시까지 추시가 가능하였던 57명, 57예를 대상으로 하였다. 이들 57예 모두에서 금속판 없이 Kirschner 강선과 나사못만을 이용하여 내고정을 시행하였다. 수술은 전 예에서 단일 술자(S-Y.B.)에 의해 시행되었다. 이들 중 관절 내 종골 골절의 잔존 골 결손이 심하여 안정적인 나사못 고정을 위해 삼면 피질골 이식술을 시행했던 17예를 1군으로, 골절에 대하여 나사못 고정술만 시행하고 골 이식술이 필요하지 않았던 40예를 2군으로 나누어 수술 전 방사선학적 상태 및 수술 후와 최종 추시 시 임상적, 방사선학적 특성들을 후향적으로 비교 분석하였다. 본 연구는 인제대

학교 상계백병원의 Institutional Review Board로부터 연구 승인을 받아 이루어졌다.

### 2. 수술 방법 및 수술 후 치료

Ollier 접근법을 이용한 관절 내 종골 골절의 수술은 다음과 같은 순서로 진행하였다. 특별한 기저력으로 인해 전신마취를 해야 했던 환자를 제외하고는 척추 마취 혹은 경막의 마취를 이용하여 하반신 마취를 시행하였으며 환자는 측와위 상태에서 수술 준비를 하였다. 전 예에서 지혈대를 사용하였으며 족근 동(sinus tarsi)과 종골의 상연을 확인한 후 외과 전하방 1 cm 부위에서 거주관절의 배외측을 향하는 약 4 cm의 곡선형 짧은 절개를 시행한 뒤, 비복 신경과 비골건을 하방으로 당기면서 후방 관절(posterior facet)을 노출시켰다. 후방 결절(posterior tuberosity)을 하방으로 밀어 종골의 높이를 회복하고 후방 관절 골편 전하방에 프리어(freer) 혹은 골막 거상기(perosteal elevator)를 삽입, 지렛대로 이용하여 삽입된 관절 골절편을 들어 올려 관절면을 정복한 뒤 정복 정도를 C-arm 방사선 영상 및 육안으로 확인하였다. 후방 관절의 정복이 이루어진 상태에서 C-arm 방사선 영상 검사상 골 결손이 심하고 후방 관절면을 포함한 골편의 분쇄로 혹은 내측벽의 분쇄로 나사못을 횡으로 삽입하여 안정적인 고정이 이루어질 수 없는 경우 골 결손부의 크기를 제어 삼면 동종 피질골 이식술을 시행하였다. 삼면 동종 피질골은 골 결손부의 높이를 측정하여 이식골의 폭을 이에 맞추어 절단하여 이식하였으며 환자의 종골의 폭과 결손부의 높이에 따라 사다리꼴의 넓은 면이 후방 관절면 회전 함몰된 피질골을 받칠 수 있도록 삽입하였다. 결손부가 큰 경우에는 피부 절개창을 쉽게 통과하기 위해 두 개의 췌기로 나누어 삽입하였다. 이후 1.4 mm 강선 1개 또는 2개로 관절면을 일시적 고정한 뒤 4.0 mm 유관 나사 1개 또는 2개 이상을 사용하여 고정하였다. 또한 골절의 형태에 따라 종골 결절에서 제거 돌기 골편을 향해 내상방으로 혹은 중입방 관절을 향해 후상방에서 후하방으로 4.0 mm 유관 나사를 고정하거나 후방 관절에 평행하게 유관 나사를 1개 또는 2개 이상을 삽입하였다(Fig. 1). 고정이 끝난 뒤 C-arm 방사선 영상 증폭

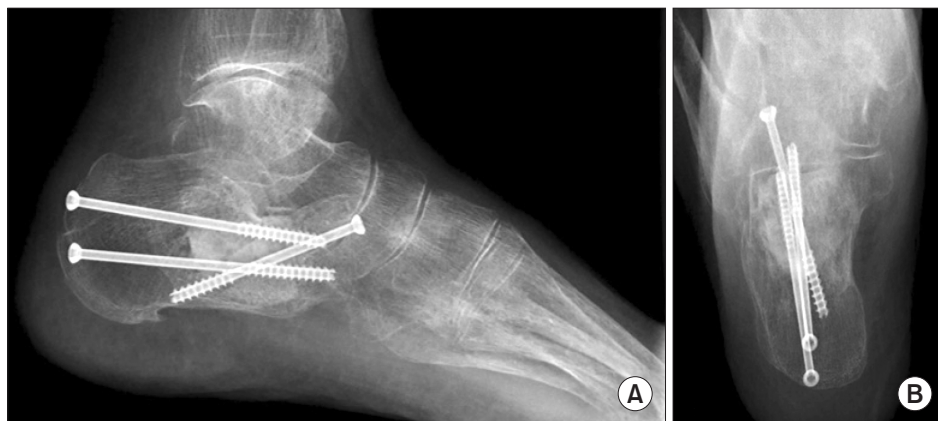


Figure 1. Fixation with screws and grafting with tricortical-allograft. Lateral view (A) and axial view (B) of radiographs.

기를 이용하여 족부 전후방, 외측면 및 발목의 전후방 영상을 확인한 뒤 피부 봉합 및 단하지 부목 고정을 시행하였다. 술 후 1주에서 2주 정도 상처 회복 정도에 따라 입원하 단하지 부목고정을 유지하였으며 술 후 약 4주까지는 단하지 석고붕대를 시행하였다. 술 후 8주까지 단하지 보조기 착용하에 족관절 운동을 시행하였다. 부분적 체중부하는 골절 양상과 고정 상태에 따라 수술 후 최소 10주경에 점진적으로 허용하였으며 전 체중부하는 수술 후 약 12주경부터 허용하였다.

### 3. 연구방법

방사선학적 평가는 수술 전, 수술 후 최종 추시 시로 나누어 3회 시행하였다. 수술 전 평가로는 단순 방사선 영상 및 컴퓨터 단층촬영 영상을 통한 Essex-Lopresti 및 Sanders 등의 골절 분류(Sanders classification)를 시행하였고 골 외측 방사선 영상 및 컴퓨터 단층촬영 영상을 통해 Böhler 각, Gissane 각, 종골의 높이, 종골의 폭, 후방 관절 골편의 회전 전위각을 평가하였다. 후방 관절 골편의 회전 전위각의 경우, 컴퓨터 단층촬영 영상 시상면상 후방 관절 골편의 회전 전위가 가장 크게 보이는 영상에서 후방 관절 골편의 회전 정도를<sup>5)</sup> 측정하였다(Fig. 2). 수술 후와 최종 추시 시에는 단순 방사선 추시 촬영을 통해 Böhler 각, Gissane 각, 종골의 높이, 종골의 폭을 측정하여 양 군의 측정값을 비교하였다. 술 전 컴퓨터 단층촬영에서 후방 관절 골편의 회전 전위 정도를 각도로 측정하여 비교하였다.

임상적 평가를 위한 방법으로는 최종 추시 시 American Orthopaedic Foot and Ankle Society (AOFAS) 족관절-후족부 기능평가 기준(ankle-hindfoot functional scale), 술 후 합병증 발생 여부 등을 관찰하였다.

통계적 분석은 IBM SPSS Statistics version 21.0 for Windows

(IBM Co., Armonk, NY, USA)를 이용하여 시행하였다. 범주형 변수는 기대 빈도에 따라 chi-square test를 시행하여 분석하였으며 연속형 변수는 정규성 검정을 거쳐 정규분포를 따르는 경우 independent t-test를, 정규분포를 따르지 않는 경우 Mann-Whitney U test를 시행하여 분석하였다. p-value가 0.05 미만인 경우를 통계적 유의성이 있는 것으로 간주하였다.

## 결 과

전체 대상자의 평균 추시 기간은 11.5개월이었으며 17예에서 12개월 이상 장기 추시가 이루어졌다. 남자가 45명, 여자가 12명이었고 평균 나이는 55.5세였다. 골절의 원인으로는 추락사고가 총 41예, 미끄러진 경우 13예, 교통사고 3예가 있었다. 수상 후 수술까지 걸린 기간은 1군의 경우 3.5일, 2군의 경우 2.8일로 조사되었다. 수상 후 내원 시 시행한 골절의 분류는 Essex-Lopresti 분류상 1군에서 관절 함몰형이 12예, 설상형이 5예였으며 2군에서는 관절함몰형이 33예, 설상형이 7예로 나타났다. Sanders 분류에서는 1군에서 2형이 3예(IIA 1예, IIB 1예, IIC 1예), 3형이 12예(IIIAB 6예, IIIAC 6예), 4형이 2예로 나타났으며 2군에서는 2형이 26예(IIA 18예, IIB 7예, IIC 1예), 3형이 13예(IIIAB 12예, IIIAC 1예), 4형이 1예의 분포

Table 1. Operative Information on the Patients in the Two Groups

General information	Group 1 (n=17)	Group 2 (n=40)	p-value
Sex			0.002
Male	9 (52.9)	36 (90.0)	
Female	8 (47.1)	4 (10.0)	
Age (yr)	54.2±10.8	52.6±14.5	0.118
Affected side (%)			0.707
Right	9 (52.9)	19 (47.5)	
Left	8 (47.1)	21 (52.5)	
Injury mechanism			0.720
Fall down	11 (64.7)	30 (75.0)	
Slip down	5 (29.4)	8 (20.0)	
Traffic accident	1 (5.9)	2 (5.0)	
Essex-Lopresti classification			0.313
Tongue	5 (29.4)	7 (17.5)	
Joint depression	12 (70.6)	33 (82.5)	
Sanders classification			0.002
Type IIA	1 (5.9)	18 (45.0)	
Type IIB	1 (5.9)	7 (17.5)	
Type IIC	1 (5.9)	1 (2.5)	
Type IIIAB	6 (35.3)	12 (30.0)	
Type IIIAC	6 (35.3)	1 (2.5)	
Type IIIBC	0	0	
Type IV	2 (11.8)	1 (2.5)	
Time from injury to operation (day)	3.5±4.6	2.8±2.6	0.134
Follow-up periods (mo)	9.2±7.6	12.5±9.3	0.198

Values are presented as number (%) or mean±standard deviation. Group 1: using tricortical-allobone graft, Group 2: not using tricortical-allobone graft.

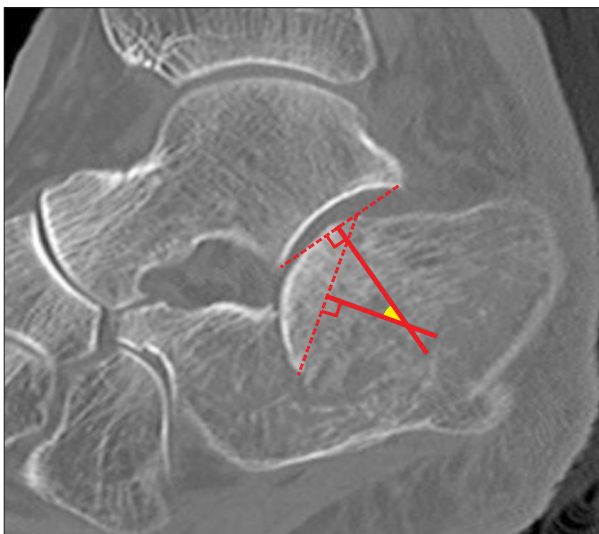


Figure 2. Posterior facet fragment rotation angle.

를 보였다( $p=0.002$ ; Table 1).

수술 전 Böhler 각은 1군이 1.5도, 2군이 9.7도였으며 Gissane 각은 1군에서 117.4도, 2군에서 107.6도로 두 군 간 의미 있는 차이를 보였다( $p=0.006$ ,  $p=0.043$ ). 종골 높이 및 너비에서는 통계적으로 의미 있는 차이를 보이지 않았다( $p=0.065$ ,  $p=0.324$ ). 후방 관절 골편의 회전 정도는 1군에서 29.3도, 2군에서 10.9도로 의미 있는 차이를 보였다( $p=0.000$ ; Table 2). 수술 후 및 최종 추시 시의 두 군 사이의 Böhler 각, Gissane 각, 종골 높이 및 너비 등의 조사된 방사선학적 측정값은 의미 있는 차이는 보이지 않았다.

임상적 결과에서 AOFAS 척도는 1군에서 87.3점, 2군에서 86.7점이었으며, 시각통증척도(visual analogue scale) 점수는 각각 2.2점, 2.1점으로 통계적으로 유의한 차이를 보이지 않았다(Table 3). 57예 전부에서 감염 혹은 연부조직 합병증 등의 문제는 관찰되지 않았으며, 2군의 2예에서 경미한 외측 충돌 증상을 보였지만 수술적 치료를 요할 정도의 불편은 유발하지 않았다.

## 고 찰

종골 골절은 임상에서 많이 접할 수 있는 비교적 흔한 골절이지만 수술적 정복이 힘들고 여러 가지 합병증들이 보고되는 치료가 힘든 골절이다. 또한 종골 내부의 해면골이 차지하는 비율이 높아 정복 이후에도 골 결손부가 발생하는 경우가 많고, 이는 종종 지연 봉괴 등을 일으키기도 한다.<sup>6)</sup> 이에 대한 해결책으로 골 결손부 보강술을 시행해볼 수 있겠지만 그 필요성에 대해서는 아직 논

란이 있다.<sup>7)</sup> 골 이식술을 동반한 종골 골절의 수술 이후 좋은 결과를 얻었던 보고들이 있는 반면,<sup>8,9)</sup> 몇몇 술자들은 종골의 관절 내 골절 수술 시 골 이식을 사용하지 않아도 좋은 결과를 얻을 수 있다는 결과를 보고했다.<sup>10-13)</sup> Letourmel<sup>14)</sup>은 지연 나사와 금속판을 이용한 고정으로 골 이식을 하지 않아도 적절한 고정력을 얻을 수 있으며 또한 골 이식 자체가 적절하게 골 결손부를 채울 수 없다는 이유로 골 이식이 큰 가치를 가지기 힘들다고 주장하였다. 하지만 위와 같이 골 이식이 불필요하다고 주장하는 연구들의 경우 대부분 관절적 정복술 이후 금속판 고정으로 좋은 결과를 보고하고 있으며 본 연구에서처럼 최소 침습적 접근법을 통한 나사못 고정술을 시행할 때와 직접적인 비교는 어려울 것으로 판단된다. 본 연구에서 술자는 골 결손부가 동반된 종골골절에서 Ollier 접근법을 이용하여 나사못만을 이용한 고정은 불충분한 고정력을 가지거나 지연봉괴의 가능성이 있다고 판단하였고 이를 극복하는 방법으로 골 결손부에 삼면 피질 동종골의 이식을 선택하였다. 그리고 수술 이후 최종 추시 시까지 방사선학적, 임상적으로 좋은 결과를 얻을 수 있었다. 수술을 시행하면서 삼면 피질골 이식이 필요하다고 여겨지는 경우들은 Ollier 접근법을 통해 종골 체부 및 후방 관절면의 전위를 정복하여 회복시킨 후 Gissane 각을 이루는 지점인 후방 관절면의 전방 끝에 분쇄가 심하거나, 후방 관절면을 포함한 골편의 분쇄로 인해 안정적인 나사못 삽입이 어려운 경우, 내측 벽의 분쇄로 나사못만으로 종골 전체의 형태적 정복을 유지하기 어려운 경우, 후방 관절면의 시상면 전방 회전 전위 정도가 커서 관절면 정복 후 이를 지지할 종골 체부의 해면골 대부분이 결손으로 남는 경우 등이었다. 이에 저자들은 골 이식술이 필요한 경우 이를 미리 예측할 수 있다면 수술을 준비하고 고정 방법을 선택하는 데 도움을 받을 수 있으리라고 가정하고 골 이식이 필요했던 경우와 그렇지 않은 경우 간의 골절의 특성을 통계적으로 분석하여 알아보고자 본 연구를 시행하였다.

Ollier 접근법 등의 최소 침습 접근법의 경우 일반적으로 Sanders 분류 type 2형 및 3형의 일부와 같은 분쇄가 심하지 않은 종골 골절에서 외측 광범위 접근법과 비교하여 결과에 큰 차이가 없다는 것이 알려져 있다.<sup>15)</sup> 하지만 본 연구에서는 분쇄가 심한 골절에서도 전 예에서 Ollier 접근법을 사용하였으며 본 연구에 포함된 57예 중 28예에서 Sanders 분류 3형 이상의 분쇄가 심한 골절이었다. 분쇄

**Table 2.** Preoperative, Immediate Postoperative, Final Follow-up Radiologic Measurements

Parameter	Group 1 (n=17)	Group 2 (n=40)	p-value
Böhler angle (°)			
Preoperative	1.5±10.2	9.7±9.7	0.006
Postoperative	20.8±6.3	22.5±6.0	0.324
Final	16.4±9.8	20.9±6.9	0.056
Gissane angle (°)			
Preoperative	117.4±17.5	107.6±10.9	0.043
Postoperative	106.5±13.3	102.9±8.3	0.209
Final	110.1±14.5	106.0±9.1	0.296
Calcaneal height (mm)			
Preoperative	42.6±4.7	45.9±3.5	0.065
Postoperative	45.5±4.3	48.3±3.4	0.132
Final	44.4±3.3	47.2±3.8	0.191
Calcaneal width (mm)			
Preoperative	47.6±4.7	46.2±5.0	0.324
Postoperative	42.2±4.4	41.6±3.4	0.607
Final	42.4±3.9	41.5±3.8	0.438
Preoperative posterior facet fragment rotation angle (°)			
Preoperative	29.3±13.4	10.9±9.8	0.001

Values are presented as mean±standard deviation.

Group 1: using tricortical-allobone graft, Group 2: not using tricortical-allobone graft.

**Table 3.** Clinical Results at Final Follow-up

Assessment	Group 1 (n=17)	Group 2 (n=40)	p-value
AOFAS scale	87.3±9.4	86.7±8.8	0.546
VAS score	2.2±1.2	2.1±1.4	0.576

Values are presented as mean±standard deviation.

Group 1: using tricortical-allobone graft, Group 2: not using tricortical-allobone graft.

AOFAS: American Orthopaedic Foot and Ankle Society, VAS: visual analogue scale.



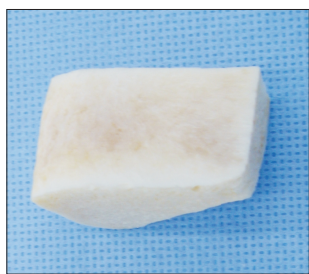

Figure 3. Tricortical-allobone graft.

가 심한 종골 골절에서 Ollier 접근법을 이용한 나사못 고정만으로 골절을 정복하고 고정하여 치료할 수 있었던 것은 삼면 피질골 이식의 역할이 컸을 것으로 추정된다. 또한 동종골을 썰기 모양으로 잘라 겹쳐 쌓으면 작은 절개에도 불구하고 충분한 이식골로 후방 관절면을 버틸 수 있어 정복 유지의 질적 개선에 도움이 된다고 판단된다.

1군과 2군을 비교했을 때 1군에서 Sanders 분류 3형 이상의 골절이 유의하게 많았고 두 군 사이에 수술 전 Böhler 각과 Gissane 각, 후방관절의 회전 등의 방사선학적 지표가 통계적으로 유의한 차이를 보였다. Böhler 각과 Gissane 각의 소실은 종골 체부의 압쇄성 전이 정도를 나타내고 이는 종골의 높이 회복 후 잔존할 수 있는 골 결손의 양을 반영한다고 할 수 있고, 후방 관절면의 전위 정도는 함몰된 관절면을 정복한 후 그 하방에 얼마나 큰 골 결손이 남을 수 있는지 알려주는 지표가 된다. 다만 수술 중에 발견되는 Gissane 꼭지점의 분쇄나 내측 벽의 분쇄 정도는 통상적으로 사용하는 골절 분류나 방사선적 지표들만 가지고는 표현하기 어려워 통계적 분석에도 불구하고 골 이식을 위한 정확한 예측인자라고 하기에는 부족한 점이 있다. 수술의 결과는 수술 직후와 최종 추시 시에 방사선학적, 임상적으로 통계적 차이가 없었고 이는 두 군 모두 양호한 교정과 정복 유지가 되었다는 것을 보여준다. 그러나 이 양호한 치료 결과는 유사한 대조군 설정 및 두 군 간에 각각 다른 치료방법을 시행한 후 분석한 결과가 아니므로 골 이식의 효과나 의의를 추정하기에는 부족하다고 할 수 있다.

종골 골절 수술에서 사용할 수 있는 이식재 중 자가골 이식술의 경우에는 골유합을 얻는 데 가장 이점을 가지고 있지만 공여부의 통증 및 수술 시간 및 출혈량의 증가 등을 야기할 수 있다.<sup>16)</sup> 공여부의 추가적인 절개는 일상생활로의 복귀를 늦추는 데 영향을 미칠 수도 있다. 이를 극복하기 위해 동종골이나 기타 골 대체제를 사용해 볼 수 있지만 대부분의 동종골 및 골 대체제의 경우 골 결손 부위를 채우는 역할 이외에 외력에 대해 지지 역할을 기대하기는 힘들다. 본 연구에서는 삼면이 피질골로 이루어진 동종골을 사용함으로써 이러한 단점들을 극복해보고자 하였고 삼면 피질 동종골(Fig. 3)은 장골능의 두꺼운 피질골을 포함하여 해면골로만 이루어진 동종골에 비해 지지대 역할을 수행하고 골 이식 부위의 붕

괴를 막아줄 수 있다. 본 연구에서도 삼면 피질 동종골 이식을 시행한 전 예에서 붕괴 소견 없이 유합을 얻을 수 있었으며 방사선학적, 임상적으로 좋은 결과를 얻을 수 있었다. 골 이식을 시행한 이후 12개월 이상의 장기 추시가 이루어진 6예에서 모두 체중부하 보행 이후에도 붕괴 소견 없이 좋은 결과를 보였으며 이는 삼면 피질 동종골 이식의 중요한 역할이라고 생각된다.

이 연구의 제한점은 후향적 연구이며 증례의 수가 적고 장기 추시가 이루어지지 않은 점 등이다. 또한 삼면 피질 동종골을 시행한 군과 시행하지 않은 군을 비교하였을 때 성별 및 골절 분류에서 유의한 차이를 보이고 있어 이 점이 두 군 간의 비교의 의미에 제한이 있다. 하지만 앞에서 언급한 것처럼 삼면 피질골 이식의 명확한 사전 적응증 없이 수술적 치료 중 필요에 의해 판단된 골 이식 여부에 따른 순수한 후향적 연구임에도 불구하고 여러 가지 방사선학적, 임상적 인자들로 골 이식의 필요 여부를 추정해 볼 수 있을 뿐 아니라 골 이식의 결과를 기술하여 종골의 수술적 치료 방법 선택에 도움을 줄 수 있다는 데 본 논문의 가치가 있다고 할 수 있다.

## 결론

종골 관절 내 분쇄 골절의 수술적 치료에서 Ollier 접근법을 통한 나사못 고정술 시행 시 후방 관절 골편의 심한 분쇄 및 회전 전위가 큰 경우 삼면 피질골 이식술을 시행하는 것은 후방 관절 골편의 지지 역할과 금속 나사의 고정력을 보충할 수 있어 금속판을 사용하지 않아도 충분한 정복과 고정력을 얻는 데 기여하는 것으로 생각된다. 또한 술 전 방사선 소견상 후방 관절 골편의 함몰 및 회전 전위가 큰 경우 골 이식을 고려할 필요가 있을 것으로 생각된다.

## REFERENCES

1. Choi JC, Lee KS, Kim BS, Park BY, Cha JH. Open reduction and internal fixation of intraarticular calcaneal fractures by the extended lateral approach. *J Korean Orthop Assoc.* 1997;32:370-5.
2. Jiang SD, Jiang LS, Dai LY. Surgical treatment of calcaneal fractures with use of beta-tricalcium phosphate ceramic grafting. *Foot Ankle Int.* 2008;29:1015-9.
3. Goulet JA, Senunas LE, DeSilva GL, Greenfield ML. Autogenous iliac crest bone graft. Complications and functional assessment. *Clin Orthop Relat Res.* 1997;(339):76-81.
4. Xia S, Lu Y, Wang H, Wu Z, Wang Z. Open reduction and internal fixation with conventional plate via L-shaped lateral approach versus internal fixation with percutaneous plate via a sinus tarsi approach for calcaneal fractures: a randomized controlled trial. *Int J Surg.* 2014;12:475-80.
5. Bae SY, Shin YK, Kim JO, Lee JH, Lee CW, Shin JH. Evaluation of rotational displacement of the posterior facet on the sagittal plane in computed tomographic images of calcaneal fractures. *J Korean Fract Soc.* 2005;18:165-9.

6. Kim KW, Cho SG, Lee DY. Treatment of displaced intra-articular calcaneal fracture using ollier approach. *J Korean Foot Ankle Soc.* 2008;12:174-9.
7. Loucks C, Buckley R. Bohler's angle: correlation with outcome in displaced intra-articular calcaneal fractures. *J Orthop Trauma.* 1999;13:554-8.
8. Leung KS, Chan WS, Shen WY, Pak PP, So WS, Leung PC. Operative treatment of intraarticular fractures of the os calcis--the role of rigid internal fixation and primary bone grafting: preliminary results. *J Orthop Trauma.* 1989;3:232-40.
9. Leung KS, Yuen KM, Chan WS. Operative treatment of displaced intra-articular fractures of the calcaneum. Medium-term results. *J Bone Joint Surg Br.* 1993;75:196-201.
10. Huang PJ, Huang HT, Chen TB, Chen JC, Lin YK, Cheng YM, et al. Open reduction and internal fixation of displaced intra-articular fractures of the calcaneus. *J Trauma.* 2002;52:946-50.
11. Thornes BS, Collins AL, Timlin M, Corrigan J. Outcome of calcaneal fractures treated operatively and non-operatively. the effect of litigation on outcomes. *Ir J Med Sci.* 2002;171:155-7.
12. Sanders R, Fortin P, DiPasquale T, Walling A. Operative treatment in 120 displaced intraarticular calcaneal fractures. Results using a prognostic computed tomography scan classification. *Clin Orthop Relat Res.* 1993;(290):87-95.
13. Stephenson JR. Treatment of displaced intra-articular fractures of the calcaneus using medial and lateral approaches, internal fixation, and early motion. *J Bone Joint Surg Am.* 1987;69:115-30.
14. Letournel E. Open treatment of acute calcaneal fractures. *Clin Orthop Relat Res.* 1993;(290):60-7.
15. Sanders R. Displaced intra-articular fractures of the calcaneus. *J Bone Joint Surg Am.* 2000;82:225-50.
16. Schnee CL, Freese A, Weil RJ, Marcotte PJ. Analysis of harvest morbidity and radiographic outcome using autograft for anterior cervical fusion. *Spine (Phila Pa 1976).* 1997;22:2222-7.