



원위경비인대결합 손상 정복 후 관찰된 측면 방사선 영상의 임상적 중요성

서재완, 박현우

단국대학교 의과대학 정형외과학교실

Clinical Significance of Lateral Ankle Radiograph
after the Reduction of a Syndesmosis Injury

Jae Wan Suh, Hyun-Woo Park

Department of Orthopedic Surgery, Dankook University College of Medicine, Cheonan, Korea

Purpose: To introduce reliable and newly developed radiographic measures based on a lateral ankle radiograph to assess a syndesmotomic reduction after screw fixation and to compare with the radiographic measures based on the anteroposterior (AP) and mortise radiographs.

Materials and Methods: The postoperative ankle radiographs of 34 ankle fracture cases after screw fixation for concurrent syndesmosis injury were reviewed. Two radiographic parameters were measured on each AP and mortise radiograph; tibiofibular clear space (TFCS) and tibiofibular overlap (TFO). Five radiographic parameters were measured on the true lateral radiographs; the anteroposterior tibiofibular (APTF) ratio, anterior tibiofibular ratio (ATFR), posterior tibiofibular ratio (PTFR), distances of intersection of the anterior fibular border and the tibial plafond to anterior cortex of the tibia (AA'), and the intersection of posterior fibular border and tibial plafond to the tip of the posterior malleolus (BB'). In addition, the distance (XP) between the fibular posterior margin (X) crossing tibial plafond or the posterior malleolus and posterior articular margin (P) of the tibial plafond was measured on the lateral view.

Results: Using TFCS and TFO in the AP and mortise radiographs, malreductions of syndesmosis were estimated in 17 of 34 cases (50.0%). Using the introduced and developed radiographic measures in the lateral radiographs, syndesmotomic malreductions were estimated in 16 out of 34 cases (47.1%). Seventeen cases (50.0%) showed no evidence of postoperative diastasis using the radiographic criteria on the AP and mortise view, 10 cases (58.8%) of whom showed evidence of a malreduction on the lateral radiograph. The newly developed measurements, XP, were measured 0 in 11 out of 34 cases (32.4%).

Conclusion: The reduction of syndesmosis after screw fixation can be accurately assessed intraoperatively with a combination of several reliable radiographic measurements of the lateral radiograph and traditional radiographic measurements of the AP and mortise radiograph.

Key Words: Ankle syndesmosis, Ankle fractures, Diastasis, Diagnosis, Radiographs

서론

원위경비인대 결합 손상은 환자의 임상적 결과에 좋지 않은 결과를 초래할 수 있어 해부학적인 정복이 반드시 필요하다.¹⁻³⁾ 해부학적인 정복을 위해 나사고정술 등을 시행할 수 있으나 수술 중이나 후에 정복에 대한 평가가 적절하게 이루어지는 것이 중요하다.⁴⁾ 그동안 정복에 대한 평가를 위해 방사선 영상을 많이 활용했으나 수술 후 컴퓨터 단층촬영(computed tomography, CT)으로 평

Received October 17, 2017 Revised October 27, 2017 Accepted October 30, 2017

Corresponding Author: Hyun-Woo Park

Department of Orthopedic Surgery, Dankook University College of Medicine, 119 Dandae-ro, Dongnam-gu, Cheonan 31116, Korea
Tel: 82-41-550-3296, Fax: 82-41-556-3238, E-mail: m3artist@hanmail.net

Financial support: None.

Conflict of interest: None.

Copyright ©2017 Korean Foot and Ankle Society. All rights reserved.

© This is an Open Access article distributed under the terms of the Creative Commons Attribution Non-Commercial License (<http://creativecommons.org/licenses/by-nc/4.0>) which permits unrestricted non-commercial use, distribution, and reproduction in any medium, provided the original work is properly cited.

가하였던 연구에서 52%의 부정정복이 관찰되었다.⁵⁾ 원위경비인대 결합 손상에 대한 전후면상, 격자상을 이용한 방사선 영상에서의 측정법은 손상의 정도 및 수술 후 정복에 대한 평가로 적절하지 못했음을 보여주었다.^{5,6)}

원위경비인대 결합 손상에 대한 평가를 위해 보다 정확한 CT를 이용한 연구들이 많이 발표되었지만 수술 중 CT 활용의 제약, 방사선 노출, 경제성 등의 문제는 여전히 한계점으로 남아 있다.⁷⁻¹⁰⁾ Summers 등¹⁾은 기존의 격자상 측정법에 측면 방사선 영상을 추가적으로 활용한 새로운 방법으로 수술적 치료 후 CT로 정복을 확인하여 18예 중 17예(94.4%)에서 해부학적 정복이 확인된 결과를 발표하였다. 측면 방사선 영상을 건측과 비교하였으며, 이는 비골과 경골의 시상면상(sagittal plane)의 전후 전위(anteroposterior translation) 여부를 확인할 수 있는 측정법이었다. 방사선 노출, 경제성의 문제를 해결할 수 있는 측면상 방사선 영상에 대한 중요성이 새로 대두되었으며, 원위경비인대 결합 부위의 새로운 측정법에 대해 여러 연구가 발표되었다.^{1,7,8)}

본 저자들은 최근의 측면상 측정법들을 기존의 전후면상, 격자상 측정법과 함께 수술 후 시행한 단순 영상 검사에 적용하여 원위경비인대 결합의 정복 상태에 대해 재평가를 해보고, 측정법 간의 결과를 비교해 보고자 하였다. 그리고 수술 중에 활용할 수 있는 본 저자들의 새로운 측면상 측정법을 이용하여 함께 비교해 보았다.

대상 및 방법

1. 연구 대상

본 연구는 본원에서 2006년 9월부터 2017년 9월까지 원위경비인대 결합 손상을 동반한 족관절 골절로 원위경비인대 결합 나사고정술을 시행 받은 환자를 대상으로 수술 후 시행하였던 방사선 영상에 대한 분석을 통해 후향적 연구를 시행하였다. 본 연구는 본원의 임상연구윤리위원회(Institutional Review Board)로부터 연구승인을 받았다.

본 연구의 대상으로는 원위경비인대 결합 부위에 나사고정술 후 2주 이내에 시행한 비체중부하 단순 방사선 영상 중 전후면상, 격자상, 측면상 영상이 모두 있고, 특히 측면상 영상의 경우 거골체부 상단 및 경골천정의 관절면이 일치하고, 이중으로 겹쳐 보이지 않는 정측면상(true lateral) 영상이 있는 경우만 포함하였다. 동반된 족관절 수술 시 사용된 금속판, 나사, K-강선 등으로 인해 경골과 비골의 경계가 전혀 관찰되지 않아 측정 분석이 불가능한 경우, 후과 골절편의 전위가 2 mm 이상으로 경골의 전후 길이 측정에 영향이 있을 경우, 원위 경골 성장판이 닫히지 않은 소아 환자의 경우는 배제하였다. 두 명의 정형외과 전문의가 영상을 함께 보고 포함기준과 배제기준에 맞추어 평가 후 동의를 거쳐, 수술 환자 영상 총 43예 중 상기 기준을 만족하지 못하는 9예를 제외한 34예를 연구 대상으로 결정하였다. 평균 나이는 36.0세(18~75세)였

고, 남자 25예, 여자 9예였으며, 좌측 18예, 우측 16예, 양측은 없었다. 족관절 골절 Lauge-Hansen 분류상 PER형(pronation-external rotation type) 25예, SER형(supination-external rotation type) 8예, PA형(pronation-abduction type) 1예였으며, Danis-Weber 분류상 B (transsyndemotic) 8예, C (suprasyndemotic) 26예였다.

2. 연구 방법

전후면상, 격자상 영상에서는 기존의 연구에서 알려진 원위경비인대 결합 부위의 측정법을 이용하여 경골 천정 1 cm 상방에서 각각 tibiofibular clear space (TFCS), tibiofibular overlap (TFO)을 측정하였다.¹¹⁾ 정상기준은 전후면상에서 TFCS < 5 mm, TFO > 6 mm, 격자상에서 TFCS < 5 mm, TFO > 1 mm로 하였다.¹²⁻¹⁴⁾ 측면상에서는 Grenier 등⁷⁾이 발표한 anteroposterior tibiofibular (APTF) ratio, Croft 등⁸⁾이 발표한 anterior tibiofibular ratio (ATFR), posterior tibiofibular ratio (PTFR)를 측정하였다.

APTF ratio는 경골 원위 성장판 흔적(physeal scar)이 각각 경골 전연(A)과 비골 전연(B)과 만나는 지점을 연결하는 직선을 경골 후연(C)까지 연장하여 얻은 A, B점 사이의 거리(AB, anterior segment)를 B, C점 사이의 거리(BC, posterior segment)로 나눈 값(AB/BC)이며 Grenier 등⁷⁾은 30명 중 60족의 족관절 측면상에서 APTF의 평균값을 0.94 ± 0.13 (0.63~1.31)으로 제시한 바 있다 (Fig. 1).

Croft 등⁸⁾은 72명 중 72족의 족관절 측면상에서 경골천정관절면의 후연(A)과 전연(B)을 연결한 직선(AB)에서 1 cm 상방에 평행한 직선이 경골 후연(C), 비골 후연(D), 비골 전연(E), 경골 전연(F)과 각각 만나는 점을 기준으로 C, D점 사이의 거리를 posterior tibiofibular interval (PTFI), E, F점 사이의 거리를 anterior tibiofibular in-

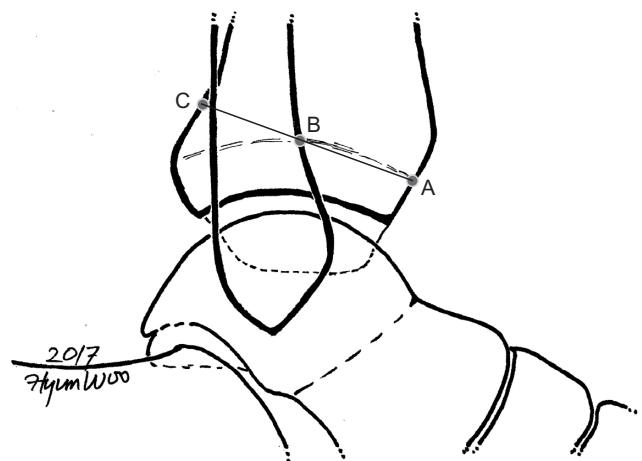


Figure 1. Grenier's method⁷⁾; anteroposterior tibiofibular (APTF) ratio. A: anterior cortex of the tibia at the level of the physeal scar, B: intersection of the anterior cortex of the fibula and the tibial physeal scar, C: intersection of the line crossing A & B and the posterior cortex of tibia. APTF ratio=AB/BC.

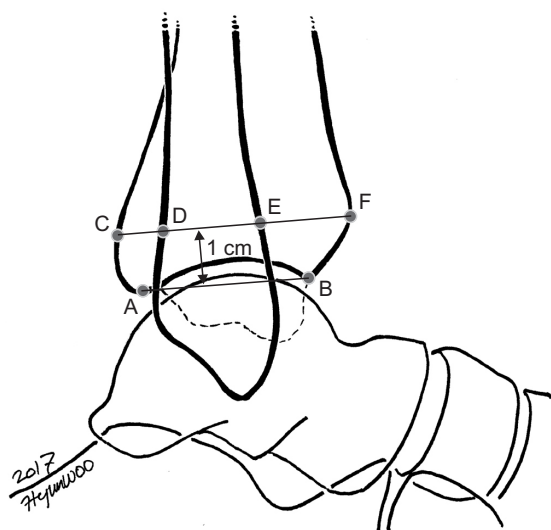


Figure 2. Croft's method⁸⁾; anterior tibiofibular ratio (ATFR), posterior tibiofibular ratio (PTFR). AB: tibial plafond, CD: posterior tibiofibular interval (PTFI), DE: the fibular width (FW), EF: anterior tibiofibular interval (ATFI), CF: tibial width (TW). C, D, E, and F were measured 1 cm above the tibial plafond (AB). $ATFR=ATFI/TW$, $PTFR=PTFI/TW$.

interval (ATFI), C, F점 사이를 tibial width (TW)로 정하고, $ATFI:TW$ 를 ATFR, $PTFI:TW$ 를 PTFR로 구하였다. Croft 등⁸⁾은 연구를 통해 ATFR은 0.39 ± 0.09 , PTFR은 0.17 ± 0.06 으로 발표한 바 있다(Fig. 2).

또한 추가적으로 Summers 등¹⁾의 연구에서 제시한 방법으로 측면상에서 비골 전연이 경골천정관절면과 만나는 점(A)에서 지면에 수평한 선을 그어 경골 전연(A')까지의 거리를 AA', 비골 후연이 경골천정관절면과 만나는 점(B)에서 경골 후과 침부(B')까지의 거리를 BB'로 측정하였다(Fig. 3).

하지만 비골이 후방으로 전위된 경우 비골 후연이 경골천정관절면과 만나지 못하는 경우가 있어 BB'를 구할 수 없는 단점이 있어 본 저자들은 경골천정관절면 후연(posterior articular margin of tibial plafond, PAM)을 P점으로 하였으며, 이를 기준으로 비골 후연이 경골천정관절면이나 경골후과 후연을 교차하는 점(fibular posterior margin crossing tibial plafond or crossing posterior malleolar)인 X와의 거리(XP)를 측정하여 경골과 비골의 위치 관계를 분석하였다(Fig. 4, 5). XP의 거리는 경골의 해부학적 축에 평행한 선을 각 점에서 그리고 두 선 간의 최단거리로 정의하였다.

측면상의 측정치에 대한 부정정보의 평가는 정규분포 여부를 확인한 후 정규분포의 경우 평균에서 표준편차 2배 이상이나 이하의 값, 정규분포가 아닌 경우 제 1사분위수(25% 백분점수, first quartile, Q1)와 제 3사분위수(75% 백분점수, third quartile, Q3)의 값에서 사분범위(interquartile, IQR) 1.5배 이상이나 이하의 값을 구하거나 이상값(outlier)을 이용하였다. APTF ratio, ATFR, PTFR 등은 기존 연구에서 알려진 평균과 표준편차를 추가로 참고하였다.

모든 영상 분석 및 측정은 본원 PACS (Picture Archiving Com-

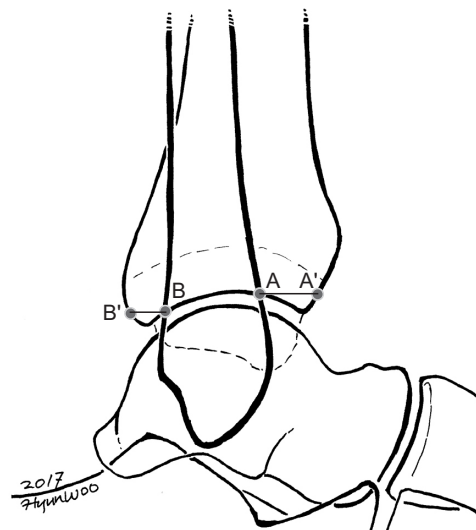


Figure 3. Summers' method¹⁾; AA' and BB'. A: intersection of anterior fibular border and tibial plafond, A': anterior cortex of tibia, B: intersection of posterior fibular border and tibial plafond, B': tip of posterior malleolus. AA' and BB' were drawn horizontally in talar dome lateral view.

munication System)를 이용하였으며 한 명의 측정자가 영상을 측정하였다.

각 측정 수치에 대한 평균과 표준편차 및 원위경비인대 결합의 부정정보으로 추정된 비율을 분석하였고, 전후면상, 격자상에서 얻은 결과와 측면상에서 얻은 결과를 비교분석하였으며 각 측정 수치 간의 상관관계를 알아보았다.

3. 수술 방법

동반된 족관절 골절 수술을 시행 후 방사선 투시하에 Cotton 검사, 외회전 부하 검사를 이용하여 원위경비인대 손상을 확인하였다. 방사선 투시하에 족관절 중립위 상태에서 관절 주위 골 검사를 이용하여 원위경비관절을 정복한 후 일시적 K-강선 고정을 시행하였고 방사선 투시를 통해 정복 상태 확인 후, 외측으로부터 나사를 삽입하였다. 이후 K-강선을 제거한 후 다시 방사선 투시를 통해 정복 및 고정 상태를 확인하였다. 수술 종료 후 전후면, 측면, 격자상 방사선 영상을 촬영하고 단하지 부목고정을 적용하였다.

4. 통계 분석

통계 분석은 IBM SPSS Statistics ver. 21.0 (IBM Co., Armonk, NY, USA)을 사용하였다. Kolmogorov-Smirnov (K-S) 검사를 이용하여 정상 분포도 검정을 시행하였다.⁷⁾ 측정치 간의 상관관계를 알아보기 위해 Pearson 혹은 Spearman test를 시행하였다. 유의수준은 $p < 0.05$ 로 하였다.

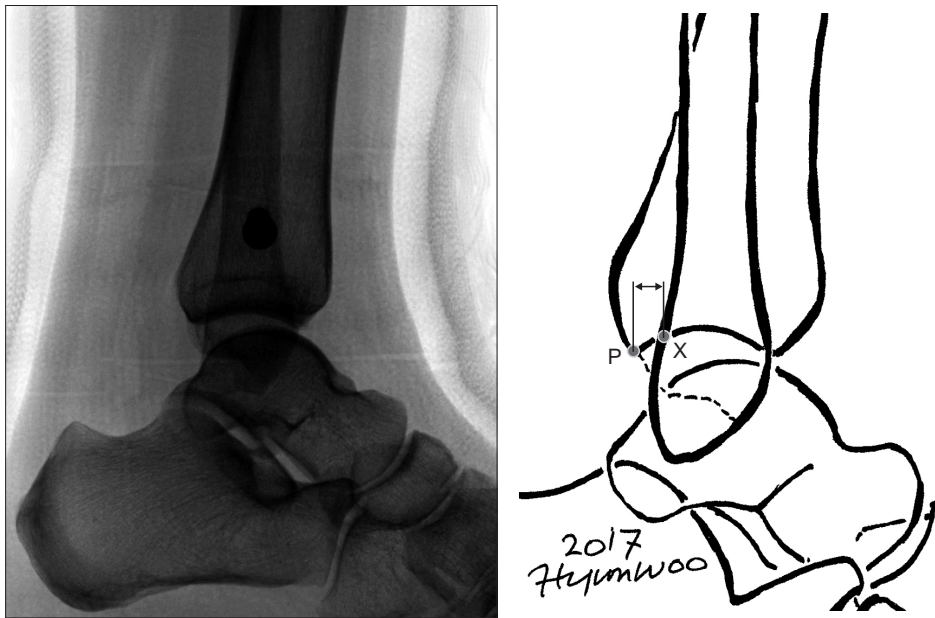


Figure 4. This study's method. X: fibular posterior margin crossing tibial plafond or crossing posterior malleolus, P: posterior articular margin of tibial plafond. Two straight vertical lines parallel with tibial anatomical axis were drawn and each line crossed X, P point. The shortest distance within those lines (XP) was measured.

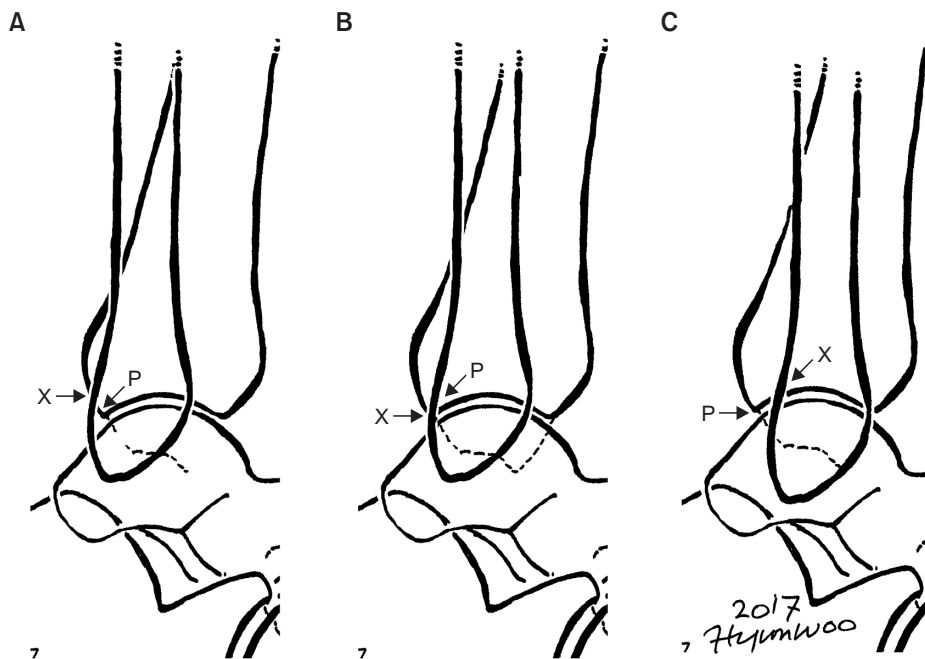


Figure 5. Relationship of fibula posterior margin and posterior articular margin of tibial plafond. X, P, and XP were same as Fig. 4. (A) X posterior than P; $XP = (-)$. (B) X exactly at P; $XP = 0$. (C) X anterior than P; $XP = (+)$.

결 과

전후면상, 격자상에서 각각 측정된 TFCS, TFO는 K-S 검사상 모두 정규분포를 보였다. 기존 연구에 밝혀진 각 측정법의 기준에 따라 분석한 결과 전체 34예 중 17예(50.0%)는 한 개 이상의 측정치에서 부정정복의 결과를 얻었다(Table 1). 전후면상의 TFO에서 다른 측정치에 비해 부정정복으로 판단된 경우가 많았다. 부정정복이 의심된 사례 17예 중 1예는 4개의 측정치 모두에서, 2예는 2개의 측정치에서, 나머지 14예는 전후면상의 TFO 1개의 측정치에서 부정정복의 기준에 해당하였다.

측면상에서 측정된 APTF ratio, ATFR, PTFR, AA', BB'는 K-S 검사상 정규분포를 보였고, XP는 정규분포를 보이지 않았다. 34예 중 16예(47.1%)는 한 개 이상의 측정치에서 부정정복이 의심되었으며, 16예 중 1예는 6개 측정치 모두에서, 2예는 3개의 측정치에서, 13예는 1개의 측정치에서 부정정복으로 판단되었다(Table 2). 다른 측정치에 비해 APTF ratio에서 부정정복으로 의심되는 사례(14예; 14/16, 87.5%)가 많았고, 또한 기존 연구에서 알려진 평균(0.94 ± 0.13 ; 범위 0.63~1.31)보다 작은 값(0.73 ± 0.16 ; 범위 0.40~1.08)으로 측정되었다. BB'는 34예 중 Summers 등¹⁾의 방법상 측정이 불가하였던 9예를 제외한 25예를 기준으로 평가하였다. XP는

Table 1. Radiographic Measurements and Estimated Syndesmotic Malreduction Cases on AP and Mortise Radiograph (n=34)

	AP		Mortise	
	TFCS	TFO	TFCS	TFO
Mean (mm)	2.92±0.80	5.94±1.96	3.09±1.00	3.13±1.59
Range (mm)	1.60~5.10	2.00~11.00	1.50~5.40	0.00~6.50
Estimated syndesmotic malreduction cases	1 (2.9)	17 (50.0)	2 (5.9)	2 (5.9)

Values are presented as mean±standard deviation, range, or number (%).
AP: anteroposterior, TFCS: tibiofibular clear space, TFO: tibiofibular overlap.

Table 2. Radiographic Measurements and Estimated Syndesmotic Malreduction Cases on Lateral Radiograph

	Grenier's method ⁷⁾	Croft's method ⁸⁾		Summers' method ¹⁾		This study's method
	APTF ratio	ATFR	PTFR	AA' (mm)	BB' (mm)	XP (mm)
Mean	0.73±0.16	0.38±0.06	0.17±0.05	7.33±3.78	6.38±2.02	0 (-1.10, 2.48)*
90% confidence interval	0.68~0.77	0.36~0.40	0.15~0.18	6.21~8.44	5.69~7.07	-0.42~1.35
Range	0.40~1.08	0.21~0.53	0.08~0.29	-4.4~17.2	3.47~11.56	-7.23~8.16
Estimated syndesmotic malreduction cases	14 (41.2)	3 (8.8)	1 (2.9)	3 (8.8)	2 (8.0) [†]	2 (5.9)
<Mean-(2×SD), >Mean+(2×SD)	4	3	1	3	2	2 [‡]
Outlier	0	2	1	3	2	2
Based on other study results	12	1	1	-	-	-

Values are presented as mean±standard deviation, range, number (%), or number only.

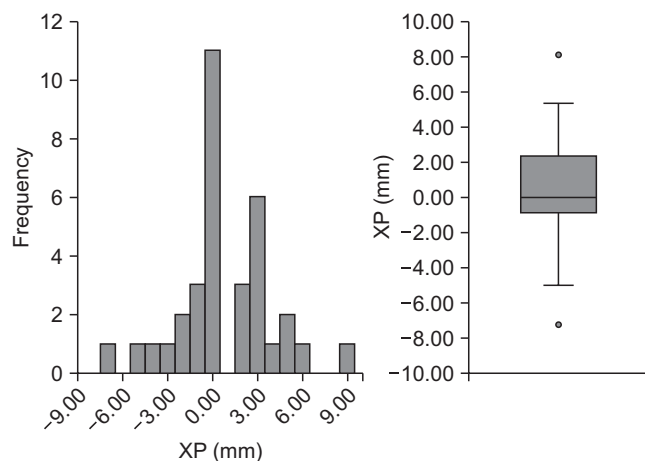
AA': the distance from the intersection of the anterior fibular border and the tibial plafond (A) to anterior cortex of the tibia (A'), BB': the distance from the intersection of posterior fibular border and tibial plafond (B) to the tip of the posterior malleolus (B'), XP: the distance between the fibular posterior margin (X) crossing tibial plafond or the posterior malleolus and posterior articular margin (P) of the tibial plafond.

APTF: anteroposterior tibiofibular, ATFR: anterior tibiofibular ratio, PTFR: posterior tibiofibular ratio, SD: standard deviation.

*Median (Q1, Q3; interquartile range [IQR]).

[†]n=25, 2/25=8.0%.

[‡]<Q1-(1.5×IQR), >Q3+(1.5×IQR).

**Figure 6.** Distribution of the XP distance. Median (Q1, Q3)=0 (-1.10, 2.48).

34예 중 11예(32.4%)에서 중위값인 0으로 측정되었다(Fig. 6).

전후면상, 격자상에서는 정상 소견으로 보였던 17예(50.0%)에서 측면상에서 부정정복으로 판단된 경우는 10예(10/17, 58.8%)였다.

측면상에서 ATFR은 APTF ratio, AA'와 각각 Pearson 상관계수 (Pc) 0.755, 0.707로 유의한 결과(p=0.001)를 보였으며, XP는 AA'와 Spearman 순위상관계수(Rho) -0.600의 유의한 음의 상관관계

(p=0.001)를 보였다. 측면상의 APTF ratio와 격자상의 TFO가 상관 관계를 보였으나(Pc=0.389, p=0.028), 그 외의 측면상의 측정 수치들과 전후면상, 격자상의 수치들은 상관관계를 보이지 않았다.

고 찰

본 연구는 원위경비인대 결합의 측면 영상에 대한 최근 연구들에서 제시된 측정법 및 새로운 측정법을 이용하여 원위경비인대 결합 손상으로 나사고정술을 시행한 34예의 족관절 측면 영상을 분석함으로써 각 측정법들 간의 결과에 대한 비교 분석을 하였고, 기존의 전후면상, 격자상 측정법과도 비교하여 측면상 측정법의 중요성을 확인하였다.

전후면상의 TFO에서 다른 측정치에 비해 부정정복으로 판단된 경우가 많았는데, TFO는 문헌상 방사선 빔의 방향에 많은 영향을 받는 것으로 알려져 있다.¹⁵⁾ 본 연구에서 전후면상 영상의 경우 내 회전되어 찍힌 영상이 다수 관찰되어 결과에 영향을 미쳤던 것으로 생각된다. 전후면상, 격자상의 TFCS는 발의 자세 등에 영향을 크게 받지 않는 것으로 알려져 있다.¹¹⁾

APTF ratio의 경우에도 다른 측정치에 비해 부정정복으로 판단된 경우가 많았는데 이는 첫째로 측정 시 기준점이 되는 원위 경

골의 성장판 흔적이 잘 안 보이는 경우가 많아 결과에 영향을 미쳤을 가능성이 있다.⁸⁾ 둘째로 본 연구에서 얻은 APTF ratio의 분포(평균 0.73 ± 0.16)가 Grenier 등⁷⁾의 연구에서의 분포(평균 0.94 ± 0.13)보다 작은 값에 분포되어 있어, 기존 정상 측정값의 높은 기준에 의해 부정정복으로 평가되었던 것으로 생각된다. 기존 측정값 기준에 의해 평가된 부정정복의 비율은 85.7% (12/14)였다. APTF ratio가 본 연구의 기준만으로 부정정복을 평가할 경우 4예(4/34, 11.8%)가 부정정복이었다.

Croft 등⁸⁾의 방법으로 측정한 ATFR, PTFR은 기존의 평균값과 유사한 결과가 도출되었으며, 이는 명확한 경계를 이용하여 측정하여 재현성이 높은 것으로 생각된다. 하지만 동반된 골절 수술 후 내고정물이 비골 원위부까지 내려올 경우, 비골의 연이 구분되지 않아 측정에 어려움이 있을 것으로 예상된다.

Summers 등¹⁾의 방법으로 측정한 AA', BB'는 평균, 표준편차에 대한 기존의 연구결과가 발표된 바가 없었다. 본 연구에서 얻은 AA'는 ATFR과 양의 상관관계, XP와 음의 상관관계를 보였다. 이는 비골의 전연과 경골 전연 간의 길이가 비골이 전후방 전위되었을 때 확인할 수 있는 측정치라는 데에 의미가 있다. 하지만 BB'는 비골이 PAM보다 전방에 있을 경우에만 측정 가능하였다. AA', BB'는 경골전정관절면상에서 측정하기 때문에 내고정물에 의해 가려지는 경우가 적어 측정이 어렵지 않았다.

XP는 34예 중 11예(32.4%)에서 중위값인 0으로 측정되었다. 이는 비골 후연이 PAM에 일치하는 것을 의미한다. Loizou 등¹⁰⁾은 8예의 cadaver 연구를 통해 편평한(flat) 비골 후연의 연장선(posterior fibular line)이 PAM과 만나거나, 그 전방에 위치해야 한다고 보고한 바 있다. 비골 후연의 편평한 면은 근위부에 위치한 경우가 많고, 원위부로 올수록 비골이 전방으로 각변형되는 경우가 많으며, 기준이 명확하지 않아 본 연구의 측정법에는 포함하지 않았지만 본 연구의 결과와 연관성이 있는 것으로 생각된다. XP는 비골 후연이 PAM보다 전방에 위치한 경우가 14예(14/34, 41.2%)로 후방에 위치한 경우 9예(9/34, 26.5%)보다 많았다. 나사고정술 후 비골의 전후전위로 부정정복이 발생할 때 전위의 방향에 대해서는 아직 이견이 있다. Gardner 등⁵⁾은 전방전위되는 경우가 77%, Song 등¹⁷⁾은 후방전위가 56% 발생하였다고 보고한 바 있다. XP의 부정정복의 기준은 아직 정립되지 않았지만 이상값으로 확인된 부정정복의 경우는 전방과 후방 전위 각 1예씩 있었다.

Summers 등¹⁾의 방법과 같이 XP는 경골전정관절면상에서 측정하기 때문에 내고정물에 의해 가려지는 경우가 적고, 수술 중에 C-arm상으로 정복을 확인할 때 다른 측정법과 달리 비율을 확인할 필요가 없고, 해부학적 지표가 눈으로 쉽게 확인이 가능하기 때문에 수술 시 쉽게 사용할 수 있는 측정법으로 생각된다. 후과 골절이 동반된 경우에는 측정에 어려움이 있을 수 있으나 강한 상관관계에 있는 AA'를 건축과 비교하여 평가하며 보완적으로 사용하면 효과적일 것이다. PAM과 비골 후연의 관계에 대해서는 앞으로 연

구가 더 필요할 것으로 생각된다.

본 연구에서도 전후면상, 격자상에서는 정상 소견으로 보였던 17예(50%)에서 측면상에서 10예(10/17, 58.8%)에서 부정정복으로 판단되었다. 이는 전후면상, 격자상의 기준으로만 원위경비인대 결합 손상의 정복에 대해 판단할 수 없음을 보여주었다.^{1,18)} 또한 격자상의 TFO와 측면상의 APTF ratio가 유의한 상관관계($P=0.389$, $p=0.028$)를 보였으나 그 외의 전후, 격자상의 측정법과 측면상의 측정법들 간에는 상관관계가 관찰되지 않았다.

Grenier 등⁷⁾과 Croft 등⁸⁾은 정상 족관절 측면 영상에서 각각 APTF ratio, ATFR, PTFR의 측정값을 이용해 60예, 74예의 영상을 분석하여 평균값을 제시하였다. 하지만 이 측정법은 실제 원위경비인대 결합 손상에서 타당성 검증(validation)이 되지 않은 데에 한계점이 있었다. 본 연구는 원위경비인대 결합 손상된 환자들의 영상에서 상기 측정법을 이용하여 분석한 최초의 연구로, 각 측정법의 병리적 상황에서의 결과들이 수술 후 정복의 기준(criteria) 정립에 도움이 될 것으로 기대된다. 하지만 수술 후 CT 영상이 없어 원위경비인대 결합의 정복에 대해 정확히 평가할 수 없었고, 건축 영상과 비교한 결과가 아닌 것, 그리고 추시 후 임상적 결과와의 연관성을 포함하지 않은 점에 연구의 한계가 있다.

추후에는 족관절 CT와 투시촬영술을 이용한 정확한 정측면상 족관절 영상을 활용하여 새로운 측정법 XP에 대해 원위경비인대 결합 손상이 없는 정상군에 대한 연구 등이 필요할 것으로 생각된다.

결론

수술 중에 원위경비인대 결합 부위의 정복을 평가하기 위해서는 전후면상, 격자상뿐 아니라 측면상 방사선 영상의 이용이 필수적이다. 또한, 측면상의 다양한 측정법을 활용하여 내고정물에 의해 경골과 비골의 측정 지표가 확인이 어렵거나 후과 골절이 동반된 경우 등에서도 선택적으로 활용하면 부정정복을 예방하고 보다 성공적인 결과를 얻을 수 있을 것이다.

REFERENCES

1. Summers HD, Sinclair MK, Stover MD. A reliable method for intraoperative evaluation of syndesmotic reduction. *J Orthop Trauma*. 2013;27:196-200.
2. Leeds HC, Ehrlich MG. Instability of the distal tibiofibular syndesmosis after bimalleolar and trimalleolar ankle fractures. *J Bone Joint Surg Am*. 1984;66:490-503.
3. Weening B, Bhandari M. Predictors of functional outcome following transsyndesmotic screw fixation of ankle fractures. *J Orthop Trauma*. 2005;19:102-8.
4. Sagi HC, Shah AR, Sanders RW. The functional consequence of syndesmotic joint malreduction at a minimum 2-year follow-up. *J Orthop Trauma*. 2012;26:439-43.
5. Gardner MJ, Demetrakopoulos D, Briggs SM, Helfet DL, Lorch

6. Nielson JH, Gardner MJ, Peterson MG, Sallis JG, Potter HG, Helfet DL, et al. Radiographic measurements do not predict syndesmotic injury in ankle fractures: an MRI study. *Clin Orthop Relat Res.* 2005;(436):216-21.
7. Grenier S, Benoit B, Rouleau DM, Leduc S, Laflamme GY, Liew A. APTF: anteroposterior tibiofibular ratio, a new reliable measure to assess syndesmotic reduction. *J Orthop Trauma.* 2013;27:207-11.
8. Croft S, Furey A, Stone C, Moores C, Wilson R. Radiographic evaluation of the ankle syndesmosis. *Can J Surg.* 2015;58:58-62.
9. Dikos GD, Heisler J, Choplin RH, Weber TG. Normal tibiofibular relationships at the syndesmosis on axial CT imaging. *J Orthop Trauma.* 2012;26:433-8.
10. Franke J, von Recum J, Suda AJ, Grützner PA, Wendl K. Intraoperative three-dimensional imaging in the treatment of acute unstable syndesmotic injuries. *J Bone Joint Surg Am.* 2012;94:1386-90.
11. Shah AS, Kadakia AR, Tan GJ, Karadsheh MS, Wolter TD, Sabb B. Radiographic evaluation of the normal distal tibiofibular syndesmosis. *Foot Ankle Int.* 2012;33:870-6.
12. Vopat ML, Vopat BG, Lubberts B, DiGiovanni CW. Current trends in the diagnosis and management of syndesmotic injury. *Curr Rev Musculoskelet Med.* 2017;10:94-103.
13. Jones CB, Gilde A, Sietsema DL. Treatment of syndesmotic injuries of the ankle: a critical analysis review. *JBJS Rev.* 2015;3. doi: 10.2106/JBJS.RVW.N.00083.
14. Harper MC, Keller TS. A radiographic evaluation of the tibiofibular syndesmosis. *Foot Ankle.* 1989;10:156-60.
15. Marmor M, Hansen E, Han HK, Buckley J, Matityahu A. Limitations of standard fluoroscopy in detecting rotational malreduction of the syndesmosis in an ankle fracture model. *Foot Ankle Int.* 2011;32:616-22.
16. Loizou CL, Sudlow A, Collins R, Loveday D, Smith G. Radiological assessment of ankle syndesmotic reduction. *Foot (Edinb).* 2017;32:39-43.
17. Song DJ, Lanzi JT, Groth AT, Drake M, Orchowski JR, Shaha SH, et al. The effect of syndesmosis screw removal on the reduction of the distal tibiofibular joint: a prospective radiographic study. *Foot Ankle Int.* 2014;35:543-8.
18. Beumer A, van Hemert WL, Niesing R, Entius CA, Ginai AZ, Mulder PG, et al. Radiographic measurement of the distal tibiofibular syndesmosis has limited use. *Clin Orthop Relat Res.* 2004;(423):227-34.