



# 청소년기에 발생한 주상골 피로 골절의 수술적 처치

이경태, 김기천\*, 양기원<sup>†</sup>, 조창호\*

이경태 정형외과, \*서울의료원 정형외과, <sup>†</sup>을지대학교 의과대학 을지병원 정형외과학교실

## The Operative Management of Navicular Stress Fractures in Adolescence

Kyung Tai Lee, Ki Chun Kim\*, Ki Won Young<sup>†</sup>, Chang Ho Cho\*

KT Lee's Orthopaedic Hospital, \*Department of Orthopaedic Surgery, Seoul Medical Center,  
<sup>†</sup>Department of Orthopaedic Surgery, Eulji General Hospital, Eulji University College of Medicine, Seoul, Korea

**Purpose:** The aim of this study is to evaluate the effectiveness of surgical treatment in adolescent patients suffering from navicular stress fracture.

**Materials and Methods:** A total of 11 adolescent patients aged 14 to 19, who underwent an operation for navicular stress fracture between 2005 and 2008 were recruited. Clinical outcomes were evaluated by the American Orthopaedic Foot and Ankle Society (AOFAS) midfoot score and visual analogue scale (VAS) score.

**Results:** The mean VAS score before the operation was 7.7. A score of 2.9 was confirmed at final follow up after the operation. The mean final follow-up period was 22.1 months. There was a statistically significant improvement in the VAS score between before and after the operation ( $p=0.01$ ), and similarly, the AOFAS score also showed an improvement, from 46.5 to 80.7 ( $p=0.01$ ). The pain that remained after the operation, according to the VAS score, was severe in three patients (27.3%), tolerable in seven patients (63.6%), and free of pain in one patient (9.1%).

**Conclusion:** In navicular stress fracture in adolescents, careful selection of patients who could benefit from surgical treatment is recommended.

**Key Words:** Adolescence, Navicular bone, Stress fracture, Surgery

### 서론

주상골 피로 골절은 거의 대부분 운동선수 및 운동을 많이 하는 일반인에게서 발생한다. 평소에 전문적으로 운동을 하거나 그에 준하는 신체 활동을 하는 사람이 중족부 내측에 서서히 발생하는 둔한 동통 및 국소적 압통이 있는 경우 주상골 피로 골절을 의심하고 일반 방사선 검사 외에 골주사 검사, 컴퓨터 단층촬영(computed tomography, CT), 자기공명영상(magnetic resonance imaging,

MRI) 촬영 등을 시행해야 한다.<sup>1)</sup> 그러나 통증의 양상이 초기에는 심각하지 않고, 일반 방사선 검사에서 특이 소견이 발견되지 않는 경우가 많아서 종종 진단 시기가 늦어진다. 이는 치료 시기의 지연으로 이어져 운동이나 직업을 중단하는 원인이 되기도 하며,<sup>2,3)</sup> 청소년기의 경우 진로 변경에도 영향을 미칠 수 있다. 이에 본 저자들은 청소년기의 주상골 피로 골절의 수술적 치료 결과에 대해 문헌고찰과 함께 보고하고자 한다.

### 대상 및 방법

2005년 3월부터 2008년 9월까지 을지병원 정형외과를 방문하여 주상골 피로골절로 진단된 만 14~19세 환자 11명을 대상으로 후향적 연구를 시행하였다. 본 보고와 관련해 을지병원 윤리위원회 의 심의를 통과하였다. 남자 9명, 여자 2명이었으며, 10명은 운동

Received July 18, 2016 Revised September 27, 2016 Accepted November 24, 2016

Corresponding Author: Ki Chun Kim

Department of Orthopaedic Surgery, Seoul Medical Center, 156 Sinnae-ro, Jungnang-gu, Seoul 02053, Korea  
Tel: 82-2-2276-7841, Fax: 82-2-539-1262, E-mail: 711000e@naver.com

Financial support: None.

Conflict of interest: None.

Copyright ©2016 Korean Foot and Ankle Society. All rights reserved.

© This is an Open Access article distributed under the terms of the Creative Commons Attribution Non-Commercial License (<http://creativecommons.org/licenses/by-nc/4.0>) which permits unrestricted non-commercial use, distribution, and reproduction in any medium, provided the original work is properly cited.

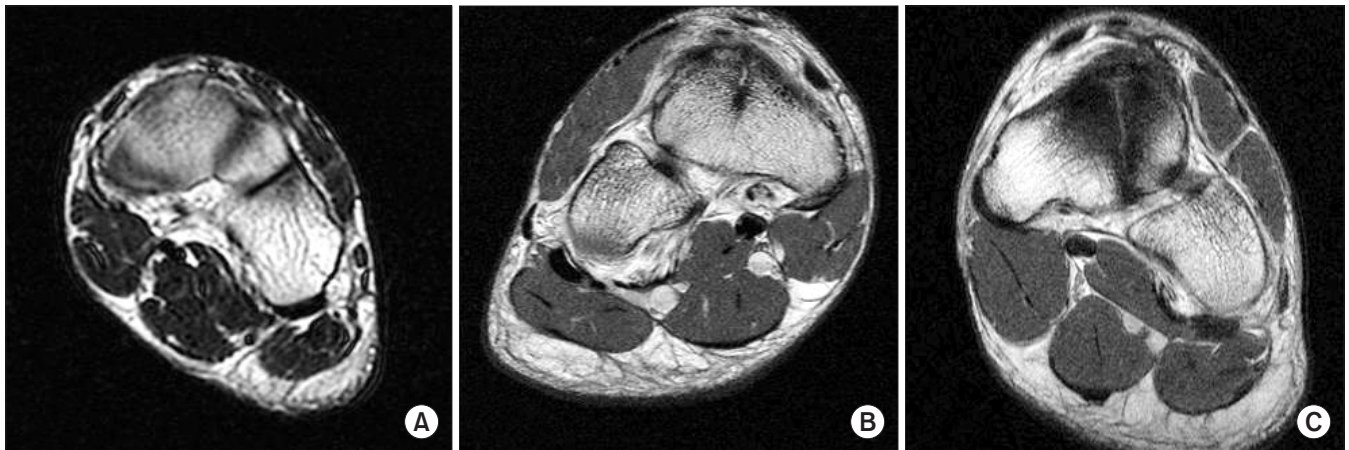선수였고, 1명은 경찰대생으로 운동선수에 준하는 육체적 훈련을 받았다. 운동선수 10명 중 4명이 축구 선수였고, 배구 선수는 2명이었으며, 럭비, 야구, 육상, 태권도 선수가 각각 1명씩이었다. 전체 환자의 평균 나이는  $16.9 \pm 1.9$ 세(14~19세)였다. 증상 발현 후 진단할 때까지 걸린 기간은  $9.3 \pm 17.7$ 개월(1~60개월)이었다. 이 중 60개월, 24개월에 방문한 2명을 제외한다면 모두 5개월 이내에 방문하였다. 증상 발현 후 60개월에 방문한 환자는 약 5년 동안 열 치료, 주사치료를 받았으며, 24개월에 방문한 환자는 특별한 치료를 받지 않았다.

운동 중 점점 악화되거나 가벼운 외상에도 심한 통증을 호소하며, 중족부 내측에 국소적 압통이 있는 경우 주상골 피로 골절을 의심하고 영상의학적 검사를 시행하였다. 모든 환자에 대해 기립 전후면, 측면,  $30^\circ$  외반 사면상의 단순 방사선 검사를 실시하였으며, 골주사 검사, CT 또는 MRI 검사를 추가하였다. 모든 환자에 대해 적어도 CT 또는 MRI 검사를 시행하여 주상골 피로 골절을 확인하고 골절의 형태를 분류하였다. 배측 피질골 파손에 국한된 경우 I형, 체부까지 연장된 경우를 II형, 족저부 피질골까지 파손된 경우를 III형으로 분류하였다(Fig. 1).<sup>1)</sup> 보존적 치료에 반응하지 않는

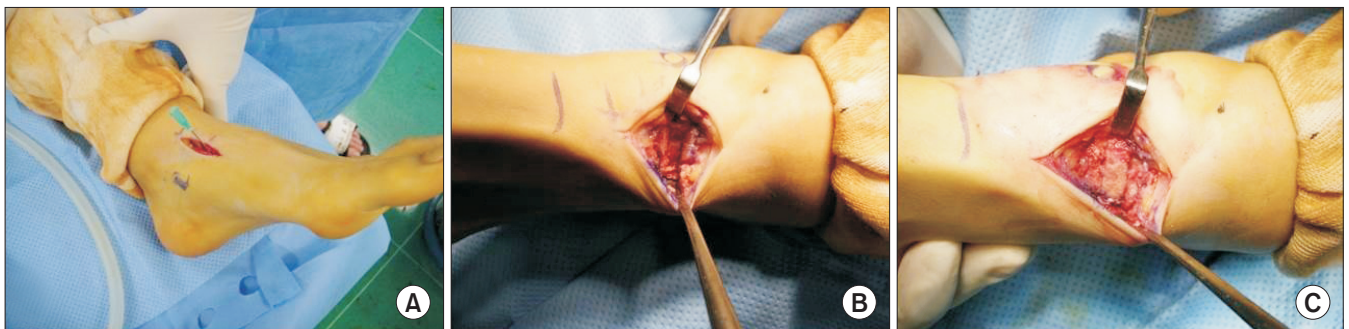
환자를 대상으로 수술적 치료를 하는 것을 원칙으로 하였으나, 보존적 치료에 실패 수술적 치료까지 소요되는 기간에 동의하지 않을 경우 보존적 치료 없이 수술적 치료를 시행하였다. 모든 환자에서 수술 전과 최종 추사에서 시각동통점수(visual analogue scale, VAS)를 측정하여 통증 정도를 비교하였고, American Orthopaedic Foot and Ankle Society (AOFAS) 중족부 점수(midfoot score)를 측정하여 기능을 비교하였으며 이전 수준의 운동 복귀 시점을 확인하였다.

## 1. 수술적 방법(surgical procedure)

주상골 배부에 약 2 cm의 족부 종축에 평행한 절개를 한 후 신경 혈관 구조물을 내측, 신전건을 외측으로 견인한 후 골절 부위를 육안으로 관찰하였다. 경화성 변화가 있거나 피질골이 융기된 곳을 피로 골절 부위로 의심하고 탐침 천자를 시도하였다. 탐침이 인접 피질골보다 쉽게 삽입된 경우 골절 부위로 의심하였으며 C자형 영상 증폭 장치를 이용하여 확인하였다. 경화성 변화가 심한 경우, 일부 절제한 후 종골 전방돌기에서 동일 크기의 자가골(block bone)을 채취하여 이식하였다(Fig. 2). 정복 검사(reduction



**Figure 1.** Magnetic resonance images are demonstrating type I navicular stress fracture (A), type II navicular stress fracture (B), and type III navicular stress fracture (C).



**Figure 2.** (A) Longitudinal incision was done over navicular body and explored by needle insertion. (B) Sclerotic bone protuberance was resected. (C) Calcanal anterior process strut bone graft was fit in osteotomy site.

forceps)로 고정한 후 1개의 유관 나사를 골절 부위를 건너도록 하여 압박 고정하였다(Fig. 3). 저자들은 주상골 결절을 축지한 후 나사못의 진행 방향이 인접 관절의 침범이 없음을 확인한 후 내측에서 외측으로 삽입하였다.

수술 후 약 6주간 비체중부하 단하지 석고붕대를 하였으며 석고 붕대를 풀고 점진적인 체중부하 및 보행을 시작하였다. 수술 후 약 2~3개월에 뒹걸음을 시작하였다.

## 2. 통계 분석(statistical analysis)

통계 분석은 p-value가 0.05 미만인 경우 유의성이 있는 것으로 판단하였다(IBM SPSS Statistics 20.0; IBM Co., Armonk, NY, USA). 비모수 통계법(Wilcoxon 부호-서열 검정)을 이용하여 VAS 및 AOFAS에 대해 수술 전과 최종 추시 시 결과를 비교하였다. VAS의 통증 점수는 통증이 제일 심할 때를 기준으로 하였다.

## 결 과

11명 중 6명은 타 의료기관에서 보존적 치료를 먼저 시행하였다. 이들 중 1명은 체외 충격파 요법(extracorporeal shock wave treatment)과 약물치료를 받았고, 2명은 약물치료, 3명은 물리 치료를 받았으며, 모든 증례에서 통증이 지속되어 수술적 치료를 시행하였다. 진단 후 수술까지의 기간은  $6.6 \pm 12.9$ 주(1~41주)였다. 평균 추시 기간은  $22.1 \pm 12.7$ 개월(6~48개월)이었다. 동반 손상으로 1명에서 거종 결절, 1명에서 만성 족관절 불안정성이 있었다. 전자는 제거술, 후자는 외측 인대 재건술을 동시에 실시하였으며 양호한 결과를 보였으며 이로 인한 영향은 없었다. 단순 방사선 검사만으로 진단한 증례는 1예였으며, 7예에서 골주사 검사로 진단 후 추가로 CT 또는 MRI를 시행하였고, 3예에서는 CT 또는 MRI를 통해 진단하였다. 4명의 환자에서 주상골 피로 골절로 진단한 후에 후

향적으로 단순 방사선 사진을 검토하여 골극 돌출부의 불연속성, 모호한 정도의 거종 관절의 불규칙성 등이 발견되었다. 골절 분류상 I형은 6명, II형은 1명, III형은 4명이었다. 2명은 관혈적 정복술 및 유관 나사못을 이용해 내고정을 시행하였으며, 나머지 환자에 대해서는 경화성 변화를 절제한 후 종골 전방돌기에서 동일 크기의 자가골(block bone)을 채취하여 이식한 후 유관 나사를 이용하여 내고정하였다.

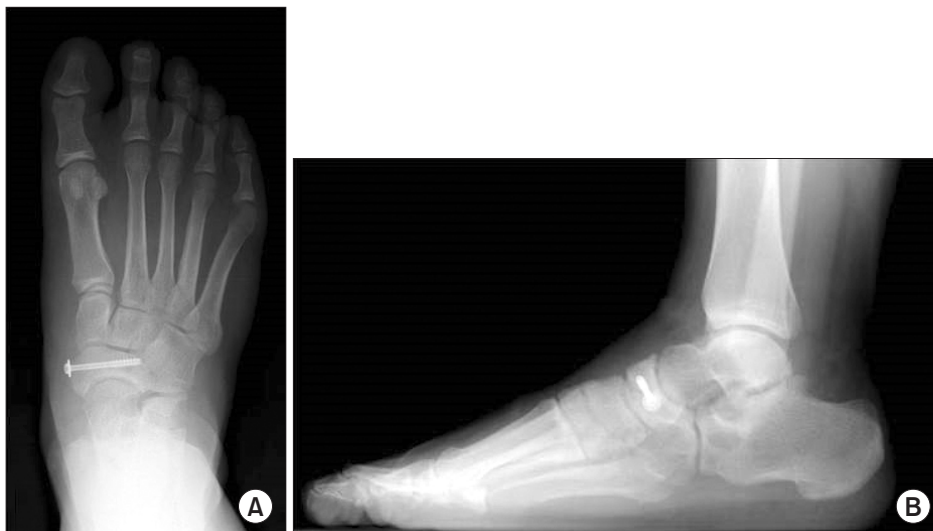수술 후 석고 붕대 고정은 평균  $5.7 \pm 0.3$ 주(4~6주) 유지하였으며, 뒹걸음은 평균  $8.8 \pm 2.1$ 주(6~12주)에 시작하였다. 11명 중 8명이 평균  $4.8 \pm 1.1$ 개월(3.5~6개월)에 이전 수준으로 운동 복귀하였다(Table 1).

최종 추시 결과 11명 중 통증이 없는 경우가 1명, 운동을 해도 견딜만한 정도의 통증이 7명이었고 결과가 나쁜 경우는 3명이었다. 결과가 나쁜 경우에서 3명 중 1명은 거종상 관절 유합술을 시행하였으며 2명은 운동을 포기하였다.

수술 전 VAS 점수는 평균  $7.7 \pm 1.0$ 점(6.0~9.0점)이었으며 수술 후 통증이 발생한 시점에서의 VAS 점수는 평균  $2.9 \pm 1.6$ 점(2.0~6.0점)이었다. VAS 점수는 수술 후 최종 추시에서 의미 있게 감소하였다( $p=0.01$ ). AOFAS 점수는 수술 전 평균  $46.5 \pm 10.9$ 점(31~67점)에서 수술 후 최종 추시상  $80.7 \pm 13.8$ 점(54~98점)으로 의미 있게 회복되었다( $p=0.01$ ; Table 2).

## 고 찰

주상골 피로 골절은 1970년 Towne 등<sup>1)</sup>이 2예의 증례를 발표한 이후 여러 저자들이 이 질환에 대해 보고하였다. 주로 운동을 많이 하는 일반인, 젊은 남성 운동선수에게 발생하는 질환으로 달리기, 미식 축구, 축구 선수 등에서 높은 유병률을 보이고 있다.<sup>2,4)</sup> 발생 빈도가 높은 운동의 성격 및 해부학적 특성을 고려할 때 비교적 혈



**Figure 3.** Navicular bone fixated with a cannulated screw through medial to lateral side is observed in postoperative foot standing anteroposterior view (A) and lateral view (B).



Table 1. Descriptive Data on 11 Navicular Stress Fractures

Case No.	Sex/age (yr) at injury	Sport and level of activity	Concomitant disorder	Routine radiograph		Bone scan	CT	MRI	Type of fractures	Treatment before operation	Method of operation	Result of treatment	Time from treatment to full activity (mo)	Length of follow-up (mo)
				Initial	Review									
1	M/18	Volleyball	-	Neg.	Neg.	-	-	Pos.	Partial/I	None	Open and IF	Clinically healed	3.5	17
2	M/18	Soccer	-	Neg.	Pos.	Pos.	-	Pos.	Partial/II	Mx, ESWT (4 wk)	AIBG and IF	Clinically healed	5	31
3	F/18	Police	-	Neg.	Pos.	Pos.	-	Pos.	Partial/I	None	ACBG and IF	Talonavicular joint arthritis	-	39
4	M/18	University Volleyball	-	Neg.	Neg.	-	-	Pos.	Partial/I	Mx	Open and IF	Clinically healed	4	8
5	M/17	Rugby	-	Pos.	Pos.	Pos.	-	Pos.	Complete/III	Mx	ACBG and IF	Radiological union	4	6
6	M/15	Soccer	-	Neg.	Neg.	Pos.	-	Pos.	Partial/I	Physical therapy	ACBG and IF	Radiological union	3.5	48
7	M/17	Soccer	-	Neg.	Neg.	Pos.	-	Pos.	Partial/I	Physical therapy	ACBG and IF	Radiological union	6	21
8	M/14	Baseball	Calcaneonavicular coalition	Neg.	Neg.	-	-	Pos.	Complete/III	None	ACBG and IF	Clinically healed	-	21
9	M/14	Soccer	Chronic ankle instability	Neg.	Neg.	Pos.	-	Pos.	Complete/III	None	ACBG and IF	Radiological union	6	20
10	M/17	Taekwondo	-	Neg.	Pos.	-	-	Pos.	Complete/III	None	ACBG and IF	Radiological union	6	19
11	F/19	Track	-	Neg.	Pos.	Pos.	Pos.	-	Partial/I	Physical therapy, local injection	ACBG and IF	Radiological union	-	13

M: male, F: female, Neg.: negative, Pos.: positive, CT: computed tomography, MRI: magnetic resonance imaging, Mx: medication, ESWT: extracorporeal shock wave treatment, IF: internal fixation, AIBG: autogenous iliac bone graft, ACBG: autogenous calcaneal bone graft.

류 공급이 취약한 주상골의 중앙 부위에 빠르고 강한 압박력이 반복적으로 가해질 경우 발생하는 것으로 추정되고 있다.<sup>5)</sup> 초기 연구에서는 모든 피로 골절의 약 0.7%~2.4%가 운동선수에서 발생한다고 보고하였으며 1996년에는 14%~35%까지도 보고하고 있다.<sup>4,6-10)</sup> 주상골 피로 골절은 증상의 시작에서 진단까지 평균 4~7.2개월 지연된다.<sup>4)</sup> 또한, Khan 등<sup>4)</sup>은 문헌고찰을 통해 불완전 골절의 24%, 완전 골절의 81%만이 일반 방사선 사진에서 확인되었다고 하였다. 그러나 Pavlov 등<sup>11)</sup>은 23예의 주상골 피로 골절에 대한 연구에서 5예만이 처음 일반 방사선 사진을 통해 진단이 가능하였고, 4예에서는 처음에는 진단하지 못하였으나 타 검사를 통해 확진된 후 역추적하여 골절선을 관찰하였다고 하였다. 저자들도 11명 중 초기에 단순 방사선 사진으로 진단한 경우는 1명이었으며, CT, 골주사, MRI 등의 검사를 통해 진단한 후 역추적하여 단순 방사선상 골절을 확인한 경우가 4명이었다. 초기 진단한 1명은 추가 촬영한 30° 내반 사면상에서 골절을 발견하였으며, 역추적하여 확인한 4명은 측면 사진에서 거주상 관절의 상단에 골극과 유사한 돌출성 부위의 분쇄상으로 보여 주상골 골절을 거주상 관절염으로 오인하였다. 따라서 임상적으로 주상골 피로 골절이 의심될 경우 30° 내반 사면상 추가 촬영, 전후면 외에 측면상에 대한 조심스런 관찰을 고려해야 할 것으로 보이며, 추시 방사선 검사 및 CT, MRI, 골주사 검사 등을 통해 확인하는 작업이 필요할 것으로 생각된다.

Kiss 등<sup>10)</sup>에 의하면 CT를 시행해도 11%는 초기 관찰에서는 확인이 어려웠다고 하였다. 반면 골주사는 민감도는 높으나 특이도는 낮다. MRI는 민감도뿐만 아니라 골주사 검사보다 특이도도 높다. 비용적인 측면을 제외한다면 CT, 골주사 검사를 합친 것과 같은 효과를 낼 수 있다. 하지만 저자들의 증례를 관찰하면 골부종이 심한 경우 피질골의 불연속성이 불명확하여 단순 골부종과 피로 골절의 감별이 어려운 경우도 있었다(Fig. 4).

Saxena 등<sup>3)</sup>은 CT를 기준으로 골절을 분류하였다. I형은 보존적인 치료가 권유되고 II형은 보존적 치료와 수술적 치료 사이에 논쟁이 있으나 여러 저자들이 보존적 치료를 우선 실시할 것을 권유하고 있다. III형은 처음에 보존적인 치료를 시행할 수 있으나, 수술적 치료의 보고가 우세하다.<sup>12)</sup> 이들은 보존적 치료, 수술적 치료의 성공률은 각각 86%, 83%였으나 운동 복귀는 평균 5.6개월, 3.8개월로 II형, III형에 대해 조기에 적극적인 수술적 치료를 할 경우 빠른 복귀를 보일 수 있다고 하였다.<sup>4)</sup> Fitch 등<sup>12)</sup>은 주상골 피로 골절에 대해 수술적 치료 후 80%에서 수술 후 5~12개월에 이전 수준의 운동으로 복귀하였다고 하였다. 이들은 보존적 치료 결과를 예측하기 어렵고, 지연유합이나 불유합의 개연성이 있으므로 수술적 치료를 권유하였다.

그러나 Torg 등<sup>13)</sup>이 발표한 메타분석에 의하면 비체중부하 상태의 석고고정을 이용한 보존적 치료와 수술적 치료 결과에 유의한 차이는 없고, 수술적 치료를 받은 경우 운동 복귀 시점이 5.2개월로 비체중부하 석고붕대를 6주 동안 한 경우 4.9개월로 늦다고 보

**Table 2.** Clinical Data on 11 Navicular Stress Fractures

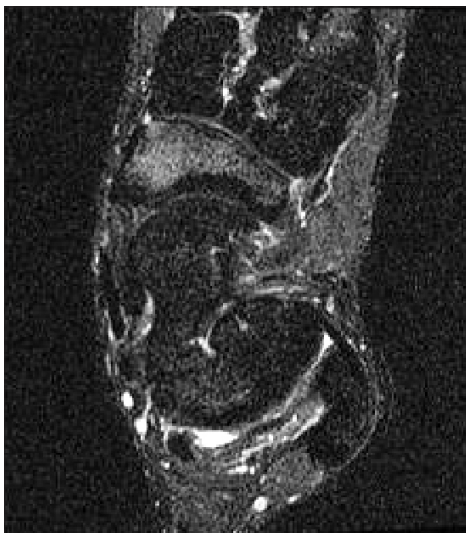Case No.	VAS		AOFAS midfoot score		Final result
	Preoperative	Follow-up	Preoperative	Follow-up	
1	9	1	32	84	Tolerable pain
2	9	2	57	98	Asymptomatic state
3	7	6	47	63	Chopart joint fusion
4	9	3	52	90	Tolerable pain
5	7	2	31	87	Tolerable pain
6	8	2	45	85	Tolerable pain
7	8	2.5	41	65	Poor
8	6	2	52	90	Tolerable pain
9	7	2	37	82	Tolerable pain
10	8	3	67	90	Tolerable pain
11	7	6	51	54	Poor

VAS: visual analogue scale, AOFAS: American Orthopaedic Foot and Ankle Society.

**Table 3.** Summary of Success and Mean Time to Return to Activity of Non-weight-bearing Cast Immobilization for More than 6 Weeks and Surgery

Author	Success of initial treatment		Mean time to return to activity (mo)	
	Non-weightbearing/cast ( $\geq 6$ wk)	Surgery	Non-weightbearing/cast ( $\geq 6$ wk)	Surgery
Torg et al. <sup>16</sup>	5/5	2/2	4.8	6
Fitch et al. <sup>12</sup>	-	7/7	-	3.9
Burne et al. <sup>14</sup>	0/1	-	-	-
Saxena and Fullem <sup>15</sup>	-	4/4	-	4.3
Total	5/6 (83.3)	13/13 (100)	-	-

Values are presented as number only or number (%).

**Figure 4.** Diffuse high signal over the navicular bone and ambiguous fracture line is observed.

고하면서 초기 치료로 비체중부하 석고붕대 고정을 권고하였다.

기존의 문헌<sup>12,14-16)</sup>에서 12개월 이상 추적관찰이 가능한 청소년을 대상으로 6주 이상 비체중부하 석고붕대 고정을 시행한 군, 수술적 치료를 시행한 군으로 나누어 이전 수준의 운동 복귀 가능 여부를 통해 치료 성공 여부 및 시기를 조사하였다(Table 3). 비체중

부하 석고붕대 고정을 시행한 군은 6예 중 5예가 치료에 성공하였으며 평균 4.8개월에 운동에 복귀하였고, 수술적 치료군은 13예 중 13예 모두 치료에 성공하였으며, 평균 3.9~6개월에 치료에 복귀하여 두 군 간에 유사한 결과를 보였다. 저자들의 연구에서는 운동 복귀한 경우는 72.7%로서 기존 문헌의 청소년기의 수술적 치료 결과 Saxena 등<sup>3)</sup>의 보고보다 낮았고, Torg 등<sup>13)</sup>의 메타연구와 비슷한 결과를 보였다. 청소년기의 수술적 결과만 비교하면, 저자들의 치료 성적은 오히려 좋지 않았다.

주상골 피로 골절은 순발력이 필요한 운동선수에서 점진적으로 중족부 배부 내측에 통증이 발생할 경우 반드시 의심해야 하는 질환으로서 단순 방사선으로 진단되지 않을 경우 주기적인 추시관찰 및 CT, MRI, 골주사 검사를 통한 확진이 필요하다. 청소년을 대상으로 할 때 기존의 문헌고찰에 의하면 6주 이상 비체중부하 석고붕대 고정과 수술적 치료의 결과는 유사하였으며, 저자들의 연구에서는 오히려 수술적 치료 후 약 30%는 이전 수준의 운동으로 복귀하지 못할 정도의 통증을 호소하였다.

## 결론

청소년기의 주상골 피로 골절 환자의 경우 수술적 치료의 결과가 보존적 치료를 상회하는 것으로 보기 어려우므로 치료법의 결

정에 있어 수술적 처치를 우선시하기보다 보존적 치료까지 고려한 신중함이 필요할 것으로 생각된다.

## REFERENCES

1. Towne IC, Blazina ME, Cozen LN. Fatigue fracture of the tarsal navicular. *J Bone Joint Surg Am.* 1970;52:376-8.
2. Iwamoto J, Takeda T. Stress fractures in athletes: review of 196 cases. *J Orthop Sci.* 2003;8:273-8.
3. Saxena A, Fullem B, Hannaford D. Results of treatment of 22 navicular stress fractures and a new proposed radiographic classification system. *J Foot Ankle Surg.* 2000;39:96-103.
4. Khan KM, Brukner PD, Kearney C, Fuller PJ, Bradshaw CJ, Kiss ZS. Tarsal navicular stress fracture in athletes. *Sports Med.* 1994;17:65-76.
5. Golano P, Farfías O, Sáenz I. The anatomy of the navicular and periarticular structures. *Foot Ankle Clin.* 2004;9:1-23.
6. Hulkko A, Orava S, Nikula P. Stress fracture of the fifth metatarsal in athletes. *Ann Chir Gynaecol.* 1985;74:233-8.
7. Orava S, Hulkko A. Delayed unions and nonunions of stress fractures in athletes. *Am J Sports Med.* 1988;16:378-82.
8. Bennell KL, Malcolm SA, Thomas SA, Wark JD, Brukner PD. The incidence and distribution of stress fractures in competitive track and field athletes. A twelve-month prospective study. *Am J Sports Med.* 1996;24:211-7.
9. Brukner P, Bradshaw C, Khan KM, White S, Crossley K. Stress fractures: a review of 180 cases. *Clin J Sport Med.* 1996;6:85-9.
10. Kiss ZS, Khan KM, Fuller PJ. Stress fractures of the tarsal navicular bone: CT findings in 55 cases. *AJR Am J Roentgenol.* 1993;160:111-5.
11. Pavlov H, Torg JS, Freiburger RH. Tarsal navicular stress fractures: radiographic evaluation. *Radiology.* 1983;148:641-5.
12. Fitch KD, Blackwell JB, Gilmour WN. Operation for non-union of stress fracture of the tarsal navicular. *J Bone Joint Surg Br.* 1989;71:105-10.
13. Torg JS, Moyer J, Gaughan JP, Boden BP. Management of tarsal navicular stress fractures: conservative versus surgical treatment: a meta-analysis. *Am J Sports Med.* 2010;38:1048-53.
14. Burne SG, Mahoney CM, Forster BB, Koehle MS, Taunton JE, Khan KM. Tarsal navicular stress injury: long-term outcome and clinicoradiological correlation using both computed tomography and magnetic resonance imaging. *Am J Sports Med.* 2005;33:1875-81.
15. Saxena A, Fullem B. Navicular stress fractures: a prospective study on athletes. *Foot Ankle Int.* 2006;27:917-21.
16. Torg JS, Pavlov H, Cooley LH, Bryant MH, Arnoczky SP, Bergfeld J, et al. Stress fractures of the tarsal navicular. A retrospective review of twenty-one cases. *J Bone Joint Surg Am.* 1982;64:700-12.