



중등도 중족골간 각을 가지는 중증도 무지외반증의 특징

박철현, 이우천*, 김정래[†], 임승완

영남대학교 의과대학 정형외과학교실, *인제대학교 의과대학 서울백병원 정형외과학교실, [†]MS재건병원 정형외과

Characteristics of Severe Hallux Valgus Deformity with Moderate Intermetatarsal Angle

Chul Hyun Park, Woo Chun Lee*, Jung Rae Kim[†], Seung Whan Lim

Department of Orthopaedic Surgery, Yeungnam University College of Medicine, Daegu,

*Department of Orthopaedic Surgery, Seoul Paik Hospital, Inje University College of Medicine, Seoul,

[†]Department of Orthopaedic Surgery, MSR Hospital, Daegu, Korea

Purpose: The purpose of this study is to evaluate the characteristics of hallux valgus with severe hallux valgus angle (HVA) and moderate intermetatarsal angle (IMA) after proximal chevron osteotomy.

Materials and Methods: Between January 2008 and December 2010, 41 patients (48 feet) were treated with proximal chevron osteotomy and distal soft tissue procedure for symptomatic severe hallux valgus deformity (HVA $\geq 40^\circ$). Patients were divided into two groups, group M (IMA $< 18^\circ$) and group S (IMA $\geq 18^\circ$). Mean age of patients was 55.7 years (34~70 years) in group M and 60.0 years (44~78 years) in group S. Mean duration of follow-up was 20.4 months (12~41 months) in group M and 18.5 months (12~35 months) in group S. Radiographic parameters, including HVA, IMA, sesamoid position, metatarsus adductus angle (MAA), and distal metatarsal articular angle (DMAA), were compared between groups. Clinical results were assessed using American Orthopaedic Foot and Ankle Society (AOFAS) score and visual analogue scale (VAS). Recurrence rate at the last follow-up was compared between group M and group S.

Results: Preoperative HVA and grade of sesamoid position did not differ between the groups. However, immediate postoperative HVA and grade of sesamoid position were significantly larger in group M. Preoperative MAA and DMAA were significantly larger in group M. No significant difference in AOFAS score and VAS was observed between the groups at the last follow-up. Ten of the 27 feet (37.0%) in group M and two of the 21 feet (9.5%) in group S showed hallux valgus recurrence at the last follow-up. Group M showed a significantly higher recurrence rate than group S.

Conclusion: Recurrence rate for severe hallux valgus with moderate IMA is higher than that of severe hallux valgus with severe IMA.

Key Words: Hallux valgus, Intermetatarsal angle, Recurrence

서론

현재까지 100여 개 이상의 무지외반증에 대한 수술 방법들이 보고되어 있다.¹⁾ 일반적으로 관절면의 상합성 유무, 관절염의 정도,

그리고 변형의 정도에 따라 수술 방법이 결정된다. 이 중 변형의 정도는 수술 방법의 결정에 가장 큰 영향을 주는 요인이며, 무지외반증의 변형의 정도는 일반적으로 무지외반각과 중족골간 각을 기준으로 경도, 중등도, 중증의 변형으로 나뉜다.²⁾

경도 및 중등도의 변형에서는 원위 중족골 절골술을 시행하고 중증의 변형에서는 근위 중족골 절골술을 시행하는 것이 일반적이다.³⁾ 하지만 중증의 무지외반 변형을 가지는 환자들 중 중등도의 중족골간 각을 가지는 경우가 드물지 않으며, 이러한 변형을 중등도와 중증의 변형 중 어느 것으로 분류할지에 대해서는 이견이 있

Received July 15, 2014 Revised October 20, 2014 Accepted October 21, 2014

Corresponding Author: Chul Hyun Park

Department of Orthopaedic Surgery, Yeungnam University Medical Center, 170 Hyeonchung-ro, Nam-gu, Daegu 705-703, Korea

Tel: 82-53-620-3640, Fax: 82-53-628-4020, E-mail: chpark77@naver.com

Financial support: None.

Conflict of interest: None.

Copyright ©2014 Korean Foot and Ankle Society. All rights reserved.

© This is an Open Access article distributed under the terms of the Creative Commons Attribution Non-Commercial License (<http://creativecommons.org/licenses/by-nc/3.0>) which permits unrestricted non-commercial use, distribution, and reproduction in any medium, provided the original work is properly cited.

다.⁴⁾ 특히 저자들은 이러한 변형이 중증의 중족골간 각을 가지는 경우보다 교정이 더 어렵고 교정의 소실이 더 흔한 것을 경험하였다.

저자들은 중증의 무지외반증 중 중증도의 중족골간 각을 가지는 경우에서 중증의 중족골간 각을 가지는 경우보다 재발이 많을 것이라고 가설을 세웠다. 따라서 본 연구에서는 중증의 무지외반각을 가지는 환자에서 중족골간 각의 변형 정도에 따른 수술 전, 후 방사선학적 결과 및 수술 후 임상적 결과, 그리고 재발의 정도에 대해 비교해 보고자 하였다.

대상 및 방법

1. 연구 대상

본 연구는 영남대학교병원 연구윤리심의위원회의 승인하에 후향적 연구를 시행하였다. 2008년 1월부터 2010년 12월까지, 중증의 무지외반증(무지외반각 $\geq 40^\circ$)으로 1명의 술자에 의해 근위 중족골 갈매기형 절골술과 원위 연부 조직 유리술을 시행받았던 48명(55예)을 대상으로 하였다. 이 중 추시 기간이 1년이 되지 않았던 5명(5예)과 내측 종자골이 없었던 1명(1예), 그리고 재수술을 시행받았던 1명(1예)을 제외한 41명(48예)을 대상으로 하였다. 전체 환자 중, 중족골간 각 18° 를 기준으로 18° 미만인 군을 M군(27예), 18° 이상인 군을 S군(21예)으로 나누었다. 양군의 성별, 나이, 추시 기간에서 유의한 차이는 없었다(Table 1).

2. 평가

방사선학적 결과는 수술 전과 수술 직후, 그리고 최종 추시의 무지외반각, 중족골간 각, 내측 종자골의 위치의 변화를 비교하였다. 그리고 양 군의 수술 전 중족골 내전각과 원위 중족골 관절면 각을 비교하였다. 무지외반각은 제 1중족골과 근위 족지골의 장축이 이루는 각으로 측정하였으며, 중족골간 각은 제 1중족골과 제 2중족골의 장축이 이루는 각을 측정하였다. 내측 종자골의 위치는 Hardy와 Clapham⁵⁾이 제시한 방법을 이용하여 제 1중족골을 이분하는 선과 내측 종자골이 이루는 위치를 7단계로 구분하여 측정하였다. 중족골 내전각은 modified Sgarlato's technique⁶⁾을 이용하여 제 2중족골의 장축과 소족근골의 장축이 이루는 각을 측정하였고(Fig. 1), 원위 중족골 관절면각은 제 1중족골의 장축과 원위 관절

면의 가장 내측과 외측을 연결한 선이 이루는 각을 측정하였다. 그리고 최종 추시의 방사선 사진상에서 무지 외반각이 20° 이상인 경우를 재발로 정의하고, 양 군에서 재발률을 평가하였다.

임상적 결과는 양 군에서 수술 전과 최종 추시의 American Orthopaedic Foot and Ankle Society (AOFAS) 점수⁷⁾와 visual analogue scale (VAS) 점수를 이용하여 비교하였다.

3. 수술 방법 및 재발

모든 수술은 전신 마취 또는 척추 마취하에서 1명의 술자가 시행하였다. 제 1중족골을 중심으로 6~7 cm의 내측 절개를 가한 후 내측 관절낭을 절개하고 내측 용기부를 절제하였다. 같은 절개선을 통해 제 1중족골의 배부의 신경이 손상받지 않게 주의하여 배부의 피판을 들어 올린 후 제 1, 2중족골 사이를 노출하였고, 이를 통해 외측 관절낭, 족무지 내전근건, 그리고 심부 횡형 중족골 간 인대를 절제하였다. 다음으로 중족 설상 관절의 7 mm 원위부에서 절골부의 침부가 근위부로 향하게 하여 60° 의 각도로 갈매기형 절골술을 시행하였다. 원위 골편의 내측 전위와 각형성을 통해 교정을 시행하고 2개 또는 3개의 1.6 mm 굵기의 K-강선을 이용하여 고정하였다. 족무지 지골 간 외반증이 동반된 경우에는 Akin 절골술을 같이 시행하였다.

수술 후 1주간 부목 고정을 시행하였고, 수술 다음 날부터 발의 뒤꿈치와 외측으로 체중부하를 허용하였다. 수술 6주 이후 제 1열의 체중부하를 허용하였고, 수술 7주 이후에 방사선 사진상 골유합

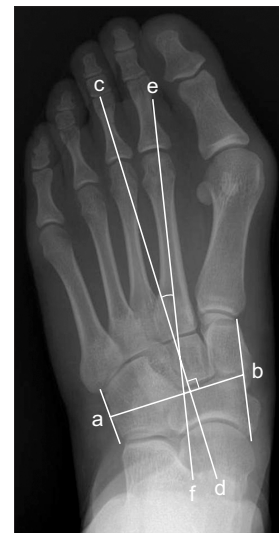

Figure 1. Modified Sgarlato's metatarsus adductus angle was measured using the fifth metatarsocuboid point as a reference. A line (a-b) was drawn connecting the midpoint between the most distal medial point of the first cuneiform and the proximal point of the navicular and the midpoint between the proximal and distal lateral points of the cuboid. Another line (c-d) was drawn perpendicular to this line and an angle between the this line and the longitudinal axis (e-f) of the second metatarsal was defined as metatarsus adductus angle.

Table 1. Demographic Data of Two Groups

	Group M	Group S	p-value
Number of patients	22 (27 feet)	19 (21 feet)	
Gender	All females	All females	1.000
Age (yr)	55.7 (34~70)	60 (44~78)	0.090
Follow-up (mo)	20.4 (12~41)	18.5 (12~35)	0.314

Group M: intermetatarsal angle $<18^\circ$, Group S: intermetatarsal angle $\geq 18^\circ$.

Values are presented as number (feet's data) or mean (range).

이 확인되면 강선을 제거하였다.

4. 통계

통계적 분석은 Kolmogorov-Smirnov test를 이용하여 정규성 검정을 먼저 시행하였다. 양 군 간의 임상적 및 방사선학적 결과는 Student's t-test를 이용하여 비교하였고, 양 군 간의 재발에 대한 위험

도는 chi-square test를 이용하였다. p-value가 0.05 이하인 경우를 유의한 것으로 평가하였다. 통계적 분석은 SPSS Statistics version 17.0 (SPSS Inc., Chicago, IL, USA)을 사용하였다.

결 과

무지외반각은 수술 전 양 군에서 유의한 차이가 없었으나, 수술 직후와 최종 추시에서는 M군에서 S군에 비해 유의하게 큰 무지외반각을 보였다(Fig. 2). 중족골간 각은 수술 전과 수술 직후에 M군에서 S군에 비해 유의하게 작았으나, 최종 추시에서는 양 군 간의

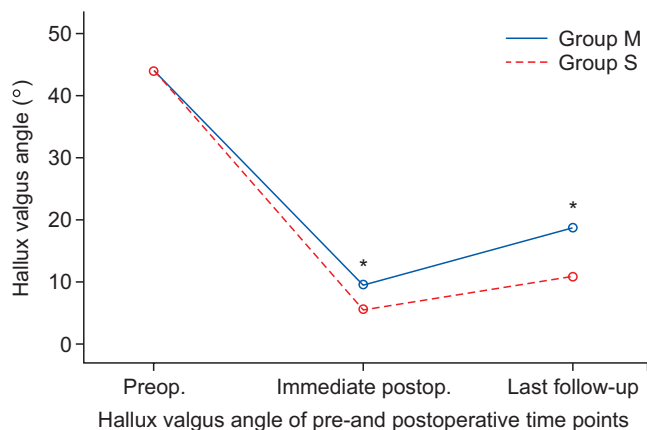


Figure 2. Graph showed changes in the mean hallux valgus angle (HVA) over time in group M and group S (* $p < 0.05$). Group M: intermetatarsal angle $< 18^\circ$, Group S: intermetatarsal angle $\geq 18^\circ$.

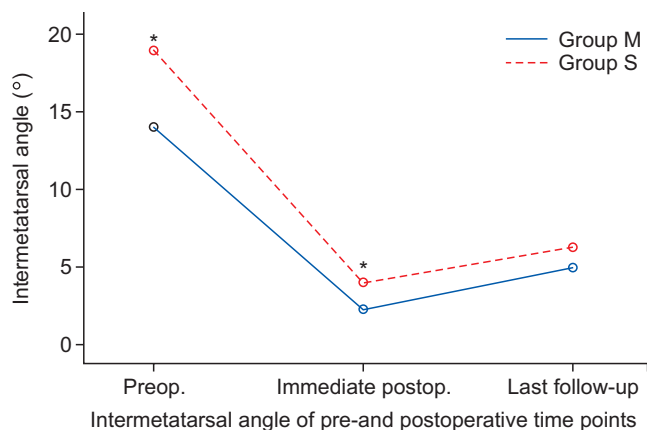


Figure 3. Graph showed changes in the mean intermetatarsal angle (IMA) over time in group M and group S (* $p < 0.05$). Group M: IMA $< 18^\circ$, Group S: IMA $\geq 18^\circ$.

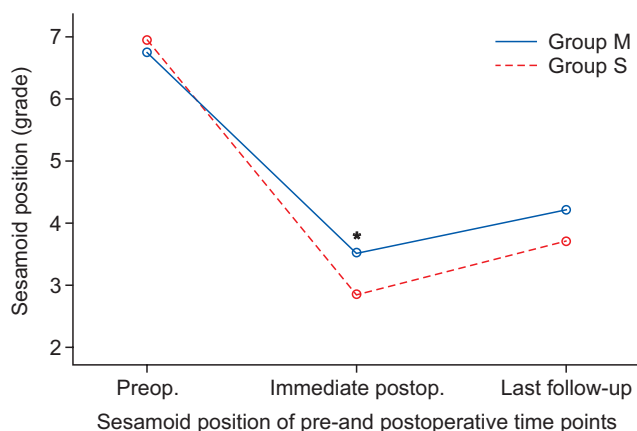


Figure 4. Graph showed changes in the mean sesamoid position over time in group M and group S (* $p < 0.05$). Group M: intermetatarsal angle $< 18^\circ$, Group S: intermetatarsal angle $\geq 18^\circ$.

Table 2. Radiographic Results between Two Groups

	Preop MAA ($^\circ$)	Preop DMAA ($^\circ$)
Group M	22.3 \pm 6.3	16.2 \pm 4.8
Group S	16.6 \pm 4.3	12.7 \pm 5.3
p-value	0.001	0.020

Group M: intermetatarsal angle $< 18^\circ$, Group S: intermetatarsal angle $\geq 18^\circ$.

Values are presented as mean \pm standard deviation.

Preop: preoperative, MAA: metatarsus adductus angle, DMAA: distal metatarsal articular angle.

Table 3. Clinical Results between Two Groups

	AOFAS score			VAS		
	Preop	Last follow-up	p-value	Preop	Last follow-up	p-value
Group M	44.7 \pm 5.3	86.9 \pm 7.1	< 0.001	6.7 \pm 1.0	1.8 \pm 1.4	< 0.001
Group S	43.9 \pm 6.9	89.9 \pm 8.2	< 0.001	6.8 \pm 1.0	2.1 \pm 1.3	< 0.001
p-value	0.429	0.324		0.405	0.213	

Group M: intermetatarsal angle $< 18^\circ$, Group S: intermetatarsal angle $\geq 18^\circ$.

Values are presented as mean \pm standard deviation.

Preop: preoperative, AOFAS: American Orthopaedic Foot and Ankle Society, VAS: visual analogue scale.

유의한 차이가 없었다(Fig. 3). 종자골의 위치는 수술 전 양 군에서 차이가 없었으나, 수술 직후에 M군에서 S군에 비해 부족한 교정의 정도를 보였다(Fig. 4). 수술 전 방사선 사진에서는 M군에서 S군에 비해 유의하게 큰 중족골 내전각과 원위 중족골 관절면각을 나타내었다(Table 2).

AOFAS 점수는 M군에서 수술 전 44.7에서 최종 추시 시 86.9로, S군에서 수술 전 43.9에서 최종 추시 시 89.9로 호전되었다($p < 0.001$). VAS는 수술 전 6.7에서 최종 추시 시 1.8로, S군에서 수술 전 6.8에서 최종 추시 시 2.1로 유의하게 호전되었다($p < 0.001$). 그러나 수술 전과 최종 추시 시 양 군에서 AOFAS 점수와 VAS의 유의한 차이는 없었다(Table 3).

최종 추시 시 M군에서 10예, S군에서 2예가 재발하였고, M군에서 S군에 비해 5.6배의 재발에 대한 상대적 위험도를 보였다($p = 0.041$). M군에서의 무지외반각은 $20^{\circ} \sim 25^{\circ}$ 가 5예(50%), $26^{\circ} \sim 30^{\circ}$ 가 2예(20%), 31° 이상이 3예(30%)였고, S군에서는 $26^{\circ} \sim 30^{\circ}$ 와 31° 이상이 각각 1예였다.

고 찰

본 연구에서는 중증의 무지외반각을 가지는 환자에서 중족골간 각의 변형 정도에 따른 수술 전, 수술 후 방사선학적 결과 및 수술 후 임상적 결과, 그리고 재발의 정도에 대해 비교해 보고자 하였다. 중증 무지외반증에서 중증도의 중족골간 각을 가진 경우가 중증의 중족골간 각을 가진 경우보다 무지외반각과 종자골의 위치에 대한 교정이 부족하였고, 재발률이 더 높았다.

무지외반증은 일반적으로 무지외반각과 중족골간 각의 정도에 따라 경도, 중등도, 중증의 변형으로 분류하고, 이러한 분류는 수술자가 수술 방법을 결정하는 데 도움을 준다. 하지만 각 변형에 대한 기준값은 객관적인 연구 결과를 토대로 결정되기보다는 저자들마다 임의적으로 정하는 경우가 대부분이다.²⁾ 경도와 중등도 변형은 무지외반각 20° 를, 그리고 중등도와 중증 변형은 무지외반각 40° 를 기준으로 나누는 것에 대해서는 큰 이견이 없다.⁸⁻¹¹⁾ 반면에 중등도와 중증 변형에 대한 중족골간 각의 기준값은 16° 에서 20° 로 저자들마다 다양하게 정의하고 있다.¹²⁻¹⁵⁾ 최근 보고된 많은 연구들에서 18° 를 기준값으로 사용하고 있고,^{9,14)} 이전에 보고되었던 중등도와 중증 변형에 대한 중족골간 각의 기준값들의 중간값이 18° 이기 때문에 본 연구에서는 18° 를 기준값으로 사용하였다.

본 연구에서는 연구 전 제시한 가설처럼 중증도의 중족골간 각을 가졌던 M군에서 중증의 중족골간 각을 가졌던 S군에 비해 재발률이 유의하게 더 높았다. 재발에는 다양한 원인들이 영향을 끼치게 되는데, 큰 중족골 내전각과 원위 중족골 관절면각은 잘 알려진 무지외반증의 재발 요인들이다.^{16,17)} 특히 중족골 내전각이 큰 경우에는 제 1, 2중족골 사이의 간격이 좁아지게 되기 때문에 수술 시 제 1중족골의 외측 전위가 제한되게 된다.¹⁸⁾ 또한 외측 소족지들

의 외반 변형을 동반하는 경우가 많으며, 이로 인해 제 1족지의 외반 변형을 막아줄 수 있는 제 2족지의 지지대 효과(butress effect)가 소실됨으로 인해 무지외반증이 재발할 위험이 커지게 된다.¹⁹⁾ 저자들은 M군에서 S군에 비해 중족골 내전각과 원위 중족골 관절면각이 컸던 것이 높은 재발률의 원인이 될 수 있을 것이라 생각한다. 그러므로 술 전 평가에서 중족골 내전각과 원위 중족골 관절면각이 큰 경우에는 이에 대한 교정을 함께 시행하는 것이 재발을 줄일 수 있는 방법이 될 수 있을 것이다.

무지외반각과 종자골 위치의 부족한 교정 또한 재발의 원인으로 알려져 있다.^{20,21)} 중족골간 각은 제 1, 2중족골에 의해 결정되기 때문에 절골술에 의한 교정의 정도에 의해 결정이 되지만, 무지외반각과 종자골의 위치는 뼈의 교정뿐만 아니라 근위 족지골과 종자골에 부착하는 연부조직의 유리 정도가 영향을 미치게 된다. 또한 비슷한 정도의 무지외반각을 갖는 변형에서 중족골간 각이 작은 경우에는 제 1, 2중족골 사이의 간격이 상대적으로 좁아지게 된다. 따라서 연부조직의 구축의 정도가 상대적으로 심하게 되고, 심한 경우에는 제 1족지가 제 2족지 아래로 들어가는 교차변형의 발생 위험이 더 높을 것으로 생각된다. 본 연구에서는 M군에서 S군보다 수술 직후 촬영한 방사선 사진에서 중족골간 각은 더 작았으나 무지외반각과 종자골의 위치의 교정은 더 부족하였다. 저자들은 이러한 결과의 원인으로 M군에서 연부조직의 구축 정도가 더 심하였으리, 이에 대한 유리의 정도가 부족하였을 것으로 생각한다. 또한 중증의 무지외반각과 중족골간 각을 가지는 변형을 수술할 때 중증도의 중족골간 각을 가지는 경우에 비해 좀 더 연부조직의 유리술을 철저하게 시행하는 경우가 많을 것으로 생각되며, 이것이 M군에서 구축된 연부조직의 유리술이 부족하였던 원인이 될 수 있을 것으로 생각된다. 따라서 무지외반각은 크지만 상대적으로 중족골간 각이 작은 무지외반증을 수술할 때는 좀 더 철저한 외측 연부조직 유리술을 시행하는 것이 필요할 것으로 생각된다.

본 연구는 양 군의 대상수가 적다는 제한점이 있다. 하지만 중증의 무지외반증이 경도나 중등도의 무지외반증에 비해 흔하지 않기 때문에 많은 수의 환자를 대상으로 한 연구가 쉽지 않을 것으로 생각된다. 다음으로, 본 연구가 후향적으로 시행되었다는 점 또한 제한점이다. 이를 보완하기 위해 좀 더 많은 수의 환자를 대상으로 한 전향적 연구가 필요할 것으로 생각된다.

결 론

중증 무지외반증에서 중증도의 중족골간 각을 가진 경우가 중증의 중족골간 각을 가진 경우보다 무지외반각과 종자골의 위치에 대한 교정이 부족하였고, 중족골 내전각과 원위 중족골 관절면각이 더 컸으며, 재발률이 더 높았다.

REFERENCES

1. **Easley ME, Trnka HJ.** Current concepts review: hallux valgus part II: operative treatment. *Foot Ankle Int.* 2007;28:748-58.
2. **Easley ME, Trnka HJ.** Current concepts review: hallux valgus part I: pathomechanics, clinical assessment, and nonoperative management. *Foot Ankle Int.* 2007;28:654-9.
3. **Park CH, Jang JH, Lee SH, Lee WC.** A comparison of proximal and distal chevron osteotomy for the correction of moderate hallux valgus deformity. *Bone Joint J.* 2013;95:649-56.
4. **Tanaka Y, Takakura Y, Kumai T, Sugimoto K, Taniguchi A, Hattori K.** Proximal spherical metatarsal osteotomy for the foot with severe hallux valgus. *Foot Ankle Int.* 2008;29:1025-30.
5. **Hardy RH, Clapham JC.** Observations on hallux valgus: based on a controlled series. *J Bone Joint Surg Br.* 1951;33:376-91.
6. **Dawoodi AI, Perera A.** Reliability of metatarsus adductus angle and correlation with hallux valgus. *Foot Ankle Surg.* 2012;18:180-6.
7. **Kitaoka HB, Alexander LJ, Adelaar RS, Nunley JA, Myerson MS, Sanders M.** Clinical rating systems for the ankle-hindfoot, mid-foot, hallux, and lesser toes. *Foot Ankle Int.* 1994;15:349-53.
8. **Markbreiter LA, Thompson FM.** Proximal metatarsal osteotomy in hallux valgus correction: a comparison of crescentic and chevron procedures. *Foot Ankle Int.* 1997;18:71-6.
9. **Okuda R, Kinoshita M, Yasuda T, Jotoku T, Shima H.** Proximal metatarsal osteotomy for hallux valgus: comparison of outcome for moderate and severe deformities. *Foot Ankle Int.* 2008;29:664-70.
10. **Schneider W, Knahr K.** Metatarsophalangeal and intermetatarsal angle: different values and interpretation of postoperative results dependent on the technique of measurement. *Foot Ankle Int.* 1998;19:532-6.
11. **Zettl R, Trnka HJ, Easley M, Salzer M, Ritschl P.** Moderate to severe hallux valgus deformity: correction with proximal crescentic osteotomy and distal soft-tissue release. *Arch Orthop Trauma Surg.* 2000;120:397-402.
12. **Coughlin MJ.** Hallux valgus. *J Bone Joint Surg Am.* 1996;78:932-66.
13. **Robinson AH, Limbers JP.** Modern concepts in the treatment of hallux valgus. *J Bone Joint Surg Br.* 2005;87:1038-45.
14. **Thordarson D, Ebrahimzadeh E, Moorthy M, Lee J, Rudicel S.** Correlation of hallux valgus surgical outcome with AOFAS forefoot score and radiological parameters. *Foot Ankle Int.* 2005;26:122-7.
15. **Thordarson DB, Ebrahimzadeh E, Rudicel SA, Baxter A.** Age-adjusted baseline data for women with hallux valgus undergoing corrective surgery. *J Bone Joint Surg Am.* 2005;87:66-75.
16. **Bonnel F, Canovas F, Poirée G, Dusserre F, Vergnes C.** Evaluation of the Scarf osteotomy in hallux valgus related to distal metatarsal articular angle: a prospective study of 79 operated cases. *Rev Chir Orthop Reparatrice Appar Mot.* 1999;85:381-6.
17. **Pontious J, Mahan KT, Carter S.** Characteristics of adolescent hallux abducto valgus. A retrospective review. *J Am Podiatr Med Assoc.* 1994;84:208-18.
18. **Larholt J, Kilmartin TE.** Rotational scarf and akin osteotomy for correction of hallux valgus associated with metatarsus adductus. *Foot Ankle Int.* 2010;31:220-8.
19. **Kilmartin TE, O'Kane C.** Correction of valgus second toe by closing wedge osteotomy of the proximal phalanx. *Foot Ankle Int.* 2007;28:1260-4.
20. **Okuda R, Kinoshita M, Yasuda T, Jotoku T, Kitano N, Shima H.** Postoperative incomplete reduction of the sesamoids as a risk factor for recurrence of hallux valgus. *J Bone Joint Surg Am.* 2009;91:1637-45.
21. **Veri JP, Pirani SP, Claridge R.** Crescentic proximal metatarsal osteotomy for moderate to severe hallux valgus: a mean 12.2 year follow-up study. *Foot Ankle Int.* 2001;22:817-22.