

경비기관내튜브의 발관 지연에 따른 환자의 불편감 정도 분석 — A Pilot Study

서울대학교 치의학대학원 치과마취과학교실, *서울대학교 치과병원 치과마취과

심정환 · 서광석* · 이영은 · 김현정 · 엄광원 · 박윤기

Abstract

The Analysis on Degree of Discomfort Caused by Delayed Extubation of Nasotracheal Tube — A Pilot Study

Jung Hwan Shim, Kwang-Suk Seo, Young-Eun Yi, Hyun-Jeong Kim, Kwang-Won Yum, and Yun-Ki Park

Department of Dental Anesthesiology, Seoul National University School of Dentistry, Seoul, Korea,

*Department of Dental Anesthesiology, Seoul National University Dental Hospital, Seoul, Korea

Background: It is well known that nasotracheal intubation is comfort for patient compared to oral intubation. We sometimes delay extubation when it is thought that the patient can not maintain airway, or there may be other emergency associated with airway. And we sometimes experience complaint of discomfort of nasotracheal tube. But, we could not find any report on degree of discomfort of delayed nasotracheal intubation.

Methods: Eighteen patients in whom extubation of nasotracheal tube was delayed after operation because of difficulties of airway management were selected. We surveyed the discomfort of nasotracheal tube with 0 to 10 visual analogue scale (VAS) and compared with the pain of operation site (VAS).

Result: The VAS of nasotracheal intubation was 6.7 ± 3.4 , and VAS of the primary operation site was 3.5 ± 2.4 , and VAS of flap harvest site was 5.5 ± 2.7 . 10 of the patients complained of nasotracheal suction extremely and 6 patients complained of respiratory difficulties.

Conclusions: Nasotracheal intubation was discomfort and there must be intervention. (JKDSA 2007; 7: 1~5)

Key Words: Nasotracheal Intubation, Discomfort, Delayed extubation

서 론

구강악안면 수술을 받는 환자에서 일반적으로 경

비기관내 삽관을 시행하여 기도를 유지한다. 수술이 종료되고 동시에 발관을 시행하는 것이 보편적이나, 복잡한 구강내 수술로 시간이 오래 걸리거나, 구강내 종양제거술 및 유리피판이식을 한 경우에 수술 후 즉시 발관을 시행하게 되면 기도유지에 어려움으로 환자의 생명이 위급한 응급상황 발생이 예상되어 환자의 호흡기능에 전혀 이상이 없음에도 발관하지 못하는 경우가 있다(Dougherty and Nguyen, 1994).

책임저자 : 서광석, 서울시 종로구 연건동 275-1번지
서울대학교 치과병원 치과마취과
우편번호: 110-768
Tel: +82-2-2072-3847, Fax: +82-2-766-9427
E-mail: stone90@snu.ac.kr

구강내에 유리피판 이식술을 시행한 경우 머리와 목의 움직임과 자세에 제한이 있고, 개구장애, 구강 내 종물 및 부종으로 상기도의 공간부족, 그리고 수술부위의 반흔 등으로 호흡 장애가 예상될 수 있다(Dougherty and Nguyen, 1994; Supkis et al., 1998). 또한 악교정 수술의 경우에도 하악의 후퇴가 많이 되었거나 수술 후에 구강내 출혈이 의심된다거나 아니면, 수술이 오래 지속되어 부종이 심한 경우, 그리고 밤늦게 수술이 끝나는 경우에 발판을 늦추는 것이 안전을 위해 선택되기도 한다(Mayhew, 2003). 그리고 구강내 감염증으로 인한 농양으로 기도 유지를 어렵게 하거나 기도내로 들어가지 않게 할 경우에도 발판이 지연되고 상황에 따라서는 기관절개술을 시행하게 된다.

발판이 지연되는 경우, 중환자실에서 경비기관내 튜브를 가진 채 산소를 흡입하면서 밤을 보내게 되는데, 튜브 내에 가래 및 분비물이 많이 생기기 때문에, 간헐적으로 기관내 흡인이 필요하다. 이러한 흡인은 환자가 많이 불편해하게 되고, 그로 인해 환자는 중환자실에서 가장 기억나는 괴로운 일로 튜브의 흡인을 먼저 떠올리게 된다(van de Leur et al., 2004).

일반적으로 경비기관내 삽관이 경구기관내 삽관보다 환자가 견디기 편한 것으로 알려져 있어 마취과의사들은 쉽게 지연 발판을 결정하고 환자를 중환자실에 보내게 되는 데, 이러한 지연 발판으로 인한 불편한 정도가 얼마나 되는 지 연구된 바를 문헌 검색으로 찾기가 어려웠다. 본 연구에서는 경비기관내튜브의 지연 발판에 대하여 환자가 얼마나 많은 불편감을 느끼는 지에 대하여 수술 부위의 통증과 비교하여 알아보려고 하였다. 이 연구 결과는 앞으로 중환자실에서 경비튜브의 불편감 완화를 위한 중재 시 근거가 되는 자료로 이용될 수 있을 것이다.

대상 및 방법

본 연구는 2007년 2월부터 5월까지 서울대학교치과병원 수술실에서 경비기관내 삽관을 시행하고 수술을 시행 후 당일 발판을 시행하지 못하고, 다음날 아침에 발판을 시행하였던 ASA 신체등급분류 1, 2에 속하는 환자 18명을 대상으로 하였다. 환자들

Table 1. Patient Characteristics

Patient characteristics	Mean \pm SD (Range)
Age (yr)	41 \pm 16 (19–71)
Weight (kg)	58 \pm 13 (44–92)
Height (cm)	162 \pm 8 (148–175)
Sex (M : F)	8 : 10
ASA grade (I/II)	12/6

Values are mean \pm SD (range) or number of patients.

은 모두 수술 전 날 전신마취 및 수술 후 자가통증 조절(patient controlled analgesia, PCA)에 대하여 설명을 듣고 동의를 하였으며, 수술 후 통증조절상태 및 경비기관내튜브의 불편감에 대한 평가를 시행한 후 본 연구의 목적 및 내용에 대하여 설명을 들었으며 서면으로 동의하였다. 하지만, 수술 후 섬망이 발생하였거나, 정신질환이나 약물남용의 과거력, 및 연구에 동의하지 않은 환자는 제외하였다(Table 1).

연구에 포함된 환자들은 사전에 경비기관내튜브를 지연 발판하기로 계획한 것이 아니고, 수술이 종료된 다음 외과의사와 상의하여 지연 발판을 결정하였다. 지연 발판을 결정한 경우는 수술 종료 후 구강 내 부종이 심하거나, 구강내 출혈발생 가능성이 높아 재수술이 예상되는 경우, 구강내 유리피판 이식 후 구강내 공간이 좁거나 부종이 예상되는 경우, 밤늦게 수술이 끝나서 밤에 호흡부전의 위험이 예상되는 경우 등이었다. 특히 발판후 호흡곤란이 발생하였을 때 기도 삽관을 다시 시행하기가 어려운 경우가 지연 발판의 중요한 이유였으며 특별히 호흡 부전으로 인하여 인공호흡기로 호흡치료를 하여야 하는 경우는 없었다. 수술실 및 회복실에서 발판을 시행하지 않고 다음날 아침 기도 평가를 시행한 후 발판을 시행하였다.

환자들은 경비기관내튜브를 삽입하고, sevoflurane, desflurane, propofol-remifentanyl 등을 이용하여 전신마취를 시행한 후 예정된 수술 계획에 따라 악교정 수술 또는 구강내 종양 제거 및 유리피판정식술을 받았다(Table 2). 수술 종료 후 회복실에서 경비기관내튜브에 T-cannula를 이용하여 산소를 분당 5l 투여하며 자발호흡을 하도록 하였으며, fentanyl 700 μ g 과 ketorolac 150 mg을 혼합하여 생리식염수를 첨가

Table 2. The Operation Name and Duration of Surgery

No.	Patient disease	Surgical treatment	Duration (h:m)
1	facial asymmetry	Lefort II osteotomy, BSSRO, genioplasty	12:25
2	benign neoplasm of lower jaw bone	reconstruction with fibular free flap	7:45
3	benign neoplasm of lower jaw bone	mass excision, reconstruction with fibular free flap	14:40
4	facial asymmetry	Lefort I osteotomy, BSSRO genioplasty	12:40
5	facial asymmetry	Lefort II osteotomy, IVSRO, genioplasty	8:35
6	facial asymmetry	Lefort III osteotomy, IVSRO, genioplasty	11:55
7	ameloblastoma	partial mandibulectomy, reconstruction with fibular free flap, SOHND,	10:40
8	malignant neoplasm of rt soft palate	mass excision, SOHND, reconstruction with forearm free flap	11:55
9	malignant neoplasm of tongue	partial glossectomy, SOHND, reconstruction with forearm free flap	8:30
10	benign neoplasm of mouth and pharynx	partial mandibulectomy	6:00
11	malignant neoplasm of mandible	mass excision, RND, reconstruction with LD free flap	18:20
12	facial asymmetry	Lefort I osteotomy, BSSRO	15:30
13	malignant neoplasm	mass excision, SOHND, recon:Radial forearm free flap	10:45
14	dentofacial anomaly	Lefort I, BSSRO, genioplasty, zygoma augmentation, tonsilectomy	10:00
15	malignant neoplasm of lt. parotid gland	Parotidectomy, RND, Reconstruction with LD	13:40
16	malignant neoplasm of tongue	RND, SOHND	8:05
17	malignant neoplasm of lower gum	partial mandibulectomy, reconstruction with fibular free flap, SOHND	10:05
18	facial asymmetry	Le fort I osteotomy, BSSRO	13:15

하여 총용량 120 ml로 만든 후 PCA 기계(Accumulate1000, WooYoung Meditech, Korea)를 연결하였고, 지속주입속도는 1 ml/h, 일회 주입용량은 1 ml, 폐쇄간격은 10분으로 하였으면 부하용량은 투여하지 않았다.

회복실에서 의식이 완전히 회복되고, 활력징후가 안정된 후, 환자에게 기도확보 때문에 다음날 아침에 기도평가 후 발판할 것이라는 것을 설명하고, 수술 부위의 통증이 심할 경우 PCA의 주입단추를 누를 것을 설명하였다. 회복실에서 환자가 중환자실로 올라간 후 맥박산소포화도, 심전도, 혈압 등을 감시하고 T-cannula를 이용하여 산소를 분당 5l투여하며 자발호흡을 하도록 하고 간헐적으로 경비기관내 흡인을 시행하도록 간호사에게 지시하였다. 호흡곤란이 발생할 경우 의시를 호출하도록 지시하였다.

다음날 아침 9시경 환자의 수술 부위 통증 및 경

비기관내튜브의 불편감을 visual analog scale (VAS)로 평가하였다. 발판 시행 후 호흡곤란이 발생할 경우를 대비하여 응급 기도유지 장비를 준비한 다음, 구강내 부종 및 기도 유지 상태 등을 평가하고 발판을 시행하였다. 발판 시행 후 경비튜브를 가지고 있을 경우 어떤점이 불편했는지 질문하였다.

모든 측정값은 평균 \pm 표준편차로 표기하였으며 통계처리를 위해 수술부위 통증과 경비기관내 튜브의 불편감은 짝지어진 자료에서 비모수적인 방법인 Wilcoxon 부호순위 검정을 시행하였다. 유의수준은 $P < 0.05$ 로 하였다.

결 과

18명의 환자 중 유리피판 이식을 시행 받은 환자가 9명이었으며, 악교정 수술을 받은 후 지연 발판을 시행한 환자가 7명, 2명은 구강내 종물 제거술

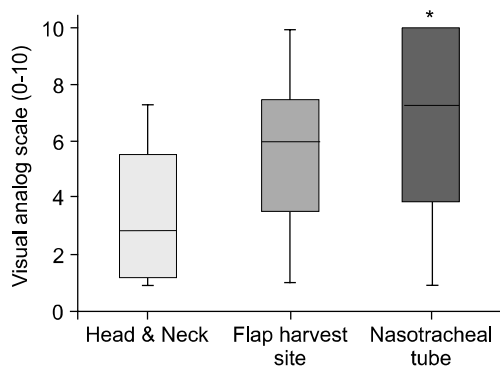


Fig. 1. We surveyed the discomfort of nasotracheal tube with 0 to 10 visual analogue scale (VAS) and compared with the pain of operation site (VAS) the next day morning of operation. The VAS of nasotracheal intubation was 6.7 ± 3.4 , and VAS of the primary op site was 3.5 ± 2.4 , and VAS of flap harvest site was 5.5 ± 2.7 .
*: $P < 0.05$ compared to head and neck (primary operation site)

을 시행 받았다(Table 2). 다음날 아침 기도평가를 시행 후 발판을 하였으며 특별하게 호흡곤란이 발생한 환자는 한 명도 없었다. 발판 하기 전 수술부위의 통증을 VAS (0-10)로 평가한 결과, 수술부위인 두경부에 통증은 3.5 ± 2.4 였으며, 유리피판으로 사용된 부위의 통증은 5.5 ± 2.7 였다. 반면에 경비기관내 튜브의 불편한 정도를 VAS로 평가한 결과 6.7 ± 3.4 으로 경비기관내 튜브의 불편감이 수술부위의 통증보다 더 컸다($P < 0.05$) (Fig. 1).

불편감의 종류는 10명의 환자에서 기관내 흡인이 제일 괴로웠다고 하였고, 6명은 숨쉬기가 힘들었다고 대답하였다.

고 찰

복잡한 구강내 수술로 시간이 오래 걸리거나, 구강내 종양제거술 및 유리피판이식을 한 경우 등에서 발판을 지연하여 환자가 경비기관내 튜브를 가지고 밤을 보낸 경우 본 결과에서와 같이 수술부위의 통증보다는 경비기관내 튜브를 가지고 있는 것을 더 힘들어 하는 것을 알 수 있다.

일반적으로 경구 기관내튜브보다 경비기관내 튜

브를 환자가 잘 견딘다고 알려져 있기 때문에 마취과 의사들은 환자의 튜브를 가지고 있음으로 인한 불편감을 소홀히 하는 경우가 많이 있으며, 이에 대한 연구조차 거의 시행되어 있지 않아 경비기관내 튜브에 대한 환자의 불편감에 대한 연구 결과를 medline 등의 문헌검색으로 찾는 것은 불가능하였다. 특히 중환자실에서 경비기관내 튜브가 폐혈증 및 감염증의 유발빈도가 높아진다는 보고 이후 일반적 수술 후 호흡관리를 위해 경비기관내 삽관을 시행하는 경우는 거의 없는 듯하다(Berry et al., 1973).

구강내 수술을 위해서는 경비기관내 삽관이 주로 시행되는 데, 장기간 수술을 하거나, 종양 제거 및 구강내에 유리피판 이식술을 시행한 경우 머리와 목의 움직임과 자세에 제한이 있고, 개구장애, 입안에 종물 및 부종으로 상기도의 공간부족, 그리고 수술부위의 반흔 등으로 호흡 장애가 예상되는 경우는 흔하며(Dougherty and Nguyen, 1994; Supkis et al., 1998), 급성 호흡부전으로 인한 인명의 사망 등을 막기 위해 환자의 불편을 감수하고라도 발판을 지연하게 된다. 특히 우발적으로나, 의사의 관리 소홀로 발판을 하게 되었을 때 재 삽관은 환자에게 정신적인 충격이 될 뿐 아니라, 수술부위 손상, 심혈관계, 뇌혈관계 응급 등이 발생할 수 있고, 기관절개술까지 늦어지는 경우, 인명손상이 불가피하다(Mort, 1998).

악교정 수술의 경우에도 하악의 후퇴가 많이 되었거나 수술 후에 구강내 출혈이 의심된다거나 아니면, 수술이 오래 지속되어 부종이 심한 경우, 그리고 밤늦게 수술이 끝나는 경우에 발판을 늦추는 것이 안전을 위해 선택되며, 구강내 감염증으로 농양이 있어 기도 유지가 어렵거나 기도내로 들어가지 않게 할 경우에도 발판이 지연되고 상황에 따라서는 기관절개술을 시행하게 된다(Mayhew, 2003).

이상적인 발판의 상태는 환자가 적절한 호흡 자극을 보이고, 정상적으로 흉곽이 움직이는 호흡을 보이고 기도반사가 정상적으로 돌아와 기침을 하고 정상적인 폐기능을 보이는 상태다(Miller et al., 1995). 어떤 형태든지 발판 후 기도폐쇄가 발생하면 환자의 안전에 즉각적인 위협이 된다. 분식환기량이 감소하고 저산소혈증이 발생하여 순식간에 생명이 위급한 상태가 되는 데 급성으로 기도폐쇄가 일어나

는 원인은 후두경련, 기도유지근육의 이완, 연조직 부종, 두경부에 혈종, 성대마비 또는 부전이 있을 수 있고 이물질에 의한 급성 기도폐쇄도 있을 수 있다(Miller et al., 1995). 기도유지에 사용되는 해부학적인 기관들을 이완은 대부분 마취가 덜 깬 경우 혀의 뒤로 처짐이 문제가 되는 것으로 알려져 있고 목젖과 연구개의 부종도 발관 후 기도 폐쇄의 원인으로 알려져 있다(Haselby and McNiece, 1983). 이러한 부종에 여러 원인들이 기관내 튜브에 의한 압박이나 손상, 그리고 림프 관 손상 등이 원인이 될 수 있다.

목부위의 수술 후 경부혈종이 기도폐쇄의 원인이 될 수 있다. 그리고 발관 후 뒤늦게 발생하는 기도 폐쇄의 원인이기도 하다. 주로 인두와 후두에 부종 및 확정으로 기도를 좁혀 발생한다(O'Sullivan et al., 1986). 또한 구강내 수술 후 혀의 부종 특히 인두내 피관아식 수술 후에 생길 수 있다.

발관이 지연되는 경우, 중환자실에서 경비기관내 튜브를 가진 채 산소를 흡입하면서 밤을 보내게 되는 데, 튜브 내에 가래 및 분비물이 많이 생기기 때문에, 간헐적으로 기관내 흡인이 필요하다. 이러한 기관내 튜브의 삽관과 흡인은 환자가 중환자실에서 기억하는 가장 나쁜 것으로 알려져 있다(van de Leur et al., 2004). 그래서 흡인을 언제 시행하고 어떻게 시행할 것인지에 대하여 많은 연구가 시행되었다. 현재 가이드라인에서는 분비물이 보이는 경우, 청진상 가래가 있는 소리 및 호흡음 감소가 있는 경우, 가슴에서 분비물의 느껴지는 경우, 위내용물의 폐쇄흡인이 의심되는 경우, 산소포화도가 감소되는 경우, 흉부방사선 소견상 분비물의 소견이 보이는 경우 등에서 튜브 흡인을 시행하도록 하고 있다(AARC, 2004).

수술 부위의 통증감소를 위해 PCA가 사용되는 데 본 연구에서와 같이 PCA를 이용하면 수술부위인 두경부에 통증은 VAS점수가 3.5 ± 2.4 로 많이 낮출 수 있다. 하지만 기관내 튜브의 불편감은 많이 감소하지 않는 것 같다.

결론적으로 경비기관내튜브의 지연발관 시 이러한 불편감의 고려가 필요하며, 불가피한 경우 환자의 불편감을 감소시키기 위한 중재가 필요할 것이다.

참 고 문 헌

- AARC: AARC Clinical Practice Guideline: Nasotracheal Suctioning—2004 Revision & Update Respiratory Care 2004; 49: 1080-4.
- Berry FA, Jr., Blankenbaker WL, and Ball CG: Comparison of bacteremia occurring with nasotracheal and orotracheal intubation. Anesth Analg 1973; 52: 873-6.
- Dougherty TB, and Nguyen DT: Anesthetic management of the patient scheduled for head and neck cancer surgery. J Clin Anesth 1994; 6: 74-82.
- Haselby KA, and McNiece WL: Respiratory obstruction from uvular edema in a pediatric patient. Anesth Analg 1983; 62: 1127-8.
- Mayhew JF: Airway management for oral and maxillofacial surgery. Int Anesthesiol Clin 2003; 41: 57-65.
- Miller KA, Harkin CP, and Bailey PL: Postoperative tracheal extubation. Anesth Analg 1995; 80: 149-72.
- Mort TC: Unplanned tracheal extubation outside the operating room: a quality improvement audit of hemodynamic and tracheal airway complications associated with emergency tracheal reintubation. Anesth Analg 1998; 86: 1171-6.
- O'Sullivan JC, Wells DG, and Wells GR: Difficult airway management with neck swelling after carotid endarterectomy. Anaesth Intensive Care 1986; 14: 460-4.
- Supkis DE, Jr., Dougherty TB, Nguyen DT, and Cagle CK: Anesthetic management of the patient undergoing head and neck cancer surgery. Int Anesthesiol Clin 1998; 36: 21-9.
- van de Leur JP, van der Schans CP, Loeff BG, Deelman BG, Geertzen JH, and Zwaveling JH: Discomfort and factual recollection in intensive care unit patients. Crit Care 2004; 8: R467-73.