

전신 마취를 이용한 자폐아동의 치험예 -증례보고-

이화여자대학교 의과대학 목동병원 치과학교실

김 윤 희 · 김 상 원 · 백 광 우

Abstract

Dental Treatment in a Autistic Child under General Anesthesia

Yun-hee Kim, Sang-won Kim, and Kwang-woo Beak

Department of Pediatric Dentistry, Mok-dong Medical Center, Ewha Womans University School of Medicine

Autism is characterized with an abnormality of reciprocal social relatedness and of communication development. Also, autistic children show repetitive and stereotypical behavior pattern and deficiency of endurance against change. Dental problems related to autism are self-injury and trauma from accidents. Sometimes self-injury is due to discomfort resulting from restoration and local anesthesia. Also, gingivitis and multiple caries are common because of poor oral hygiene. Autistic children are anxious about visual and auditory stimuli because they don't understand the dental procedure. If the face of any changes in their daily life, their behavior becomes uncontrollable. In a setting such as the outpatient office, an autistic child's uncontrollable behavior makes it difficult to carry out proper treatment. If they need treatment under general anesthesia, it is very difficult to manage them in a ward as they are severely anxious about being admitted to a hospital. Therefore it is necessary to treat these children according to a specific management program under general anesthesia in an outpatient office. This case study reports of a 14 year old autistic teenager who although became uncontrollable because of the pain from multiple caries and from anxiety of the dental treatment eventually received treatment under general anesthesia and under conscious sedation in an outpatient office. (JKDSA 2005; 5: 15~21)

Key Words: Autism, Premedication, Anesthesia, Children

자폐증은 1943년에 Kanner에 의해 처음으로 알려졌다. 미국정신의학회(American Psychiatric Association)는 1994년까지 3차에 걸친 개정을 거쳐 자폐증을 진단하는 4가지 기준으로 상호적인 사회 관계성의 심각한

장애, 언어적, 비언어적인 의사소통의 심각한 장애, 반복적이고 제한된 일정한 패턴의 행동·관심·상상력, 그리고 조기 발현(3-5세 이전)을 제시하였다(American Psychiatric Association, 1994).

미국에서 자폐증 유병률은 인구 1만 명당 4-13명 정도로 다양하다고 보고되었으나(Gillberg, 1984; Wing, 1993; Gillberg and Wing, 1999), 현재에는 일반적으로 인구 1,000명당 1명 정도로 생각된다(Charman, 2002). 남녀의 비율은 5:1로 남자에서 더 흔하다. 한국의 경우 이성우는 1980년도 우리나라의 심신 장애 출현율

책임저자 : 백광우, 서울시 양천구 목동 911-1번지
이화여자대학교 의과대학 목동병원
소아치과학교실
우편번호: 158-710
Tel: +82-2-2650-2660, Fax: +82-2-2650-5764
E-mail: pedobaek@ewha.ac.kr

이 인구 1,000명당 24.74명이라고 했으며(이성우, 1981), 홍강의는 1979년 이후 서울대학병원 소아정신과 방문 환자 중 12%가 유아자폐증 환자였고 유사한 전반적 발달장애아를 포함시킨다면 전국적으로 3만여 명의 자폐아와 아동기 전반적 발달 장애가 있으리라 추측하고 있었다(홍강의, 1982). 한국의 부모들은 자녀가 자폐아라는 것을 밝히지 않으려는 경향 때문에 자폐아에 대한 정확한 통계 수치를 알기 어렵다. 그러나 이런 비공식적인 통계까지 고려한다면 적지 않은 수의 자폐아들이 치과 치료를 필요로 한다는 것을 알 수 있다.

자폐아는 일반적인 소아치과 환자와는 달리 일상 생활에서 어떤 변화가 있는 경우 행동이 극도로 나빠지기 때문에 치과 외래에서는 치료하기가 매우 어려우며, 구강 건강을 성공적으로 관리하기도 어렵다. 자폐아는 치료 과정에 대한 이해가 불가능하며 낮은 청각, 시각 자극에 매우 민감하고 불안해한다. 일상적인 행동에 작은 변화가 발생해도 그들에게는 큰 스트레스가 될 수 있으므로 병원에 입원하는 것 자체가 자폐아 관리를 극도로 어렵게 만든다. 또한 간호사와 의사가 도와주는 것에 대해 편안함을 느낄 수 없으므로 정상 아동에서 불안과 불편감을 최소화 해주려는 일반적인 시도는 자폐아에서는 아무런 도움도 줄 수가 없다(Seid et al, 1999). 결국 이는 부모와 다른 입원 환자, 간호사와 의사에게는 매우 고통스런 일이 되기도 하며, 병실의 일상적인 업무를 방해하기도 한다.

그러므로 자폐아의 치과치료를 전신마취 하에서나 외래에서 하는 경우 자폐아를 위한 특별 관리 프로그램이 반드시 필요하다. 본 증례는 다발성 치아 우식증으로 인한 통증과 치과 치료에 대한 공포증으로 행동조절이 어려운 상태의 자폐아를 전신마취와 외래에서의 진정요법을 통해 치과 관리를 하였기에 보고하는 바이다.

증 례

본 환자는 자폐증을 가진 만 4세 남아로서 키는 184 cm, 몸무게는 84 kg의 신체조건으로 연령에 비해 체격이 상당히 큰 편이었다. 환자는 다발성 치아 우식증을 가지고 있었으며 자폐증으로 인해 행동 조절이 어려운 상태였기 때문에 이화여자대학 목동병

원 소아치과로 의뢰되었다. 만 4세 때 서울대학교 치과병원 소아치과에서 진정요법 하에 치과치료를 받은 병력이 있으나 영구치가 난 이후로는 검사를 받은 적이 없었다. 현재는 영구치열기로 경도에서 중등도의 다발성 치아우식증과 치근 형성 중인 사람을 가지고 있었다. 환자는 일반적인 자폐아에 비해 비교적 조용했으며 대기실에서도 비정상적 행동을 보이지는 않았다. 그리고 건장한 성인 이상의 체격 조건을 가지고 있었기에 환자의 협조도가 낮은 경우 물리적인 억제는 불가능한 상태로 판단되었다.

내원 첫날 유니트 চে어에서 Tell-show-do에 의한 일반적인 구강 검사와 파노라마 검사를 시행하였다. 이 때 slow speed와 high speed handpiece 소리에는 중등도의 거부 반응을 나타냈다. 구강 검사 결과 상악 우측 제1, 2 소구치는 교합면의 범발성 우식증, 상악 우측 견치의 순면의 상아질 우식증, 상악 좌, 우측 제1, 2대구치 및 하악 좌, 우측 제1, 2대구치 교합면의 상아질 우식증으로 판단되었고, 방사선 검사 결과 상악 좌, 우측 제3대구치는 치관형성 중이고 하악 좌, 우측 제3대구치는 치근형성 중이었다(Fig. 1, 2)

다발성 치아우식증으로 인한 통증과 행동조절의 어려움이 예상되어 전신마취 하에서의 치과치료를 계획하였고 이에 대해 보호자와 상담하였다. 전신마취에 필요한 신체검사 및 검사실 검사, 방사선 검사를 시행하였으며 검사 결과는 모두 정상이었다. 현재 자폐증 치료를 위해 복용하고 있는 약물은 없었으나 전신마취가 필요하였기에 정신과에 협진을 의뢰하였다. 치과 치료의 전체적인 치료 계획과 발생 가능한 합병증 및 후유증에 대하여 설명하고 보호자로부터 마취동의서를 받았다.

환자는 전신마취 예정일 하루 전 오후 8시에 입원하였고 자정부터 금식을 하여 전신 마취를 위한 공복 상태를 유지하였다. 혈액 검사시 환자는 needle phobia가 약간 있었으나 가벼운 물리적 억제로 검사가 가능하였다. 수술을 위한 IV cannula를 삽입할 때도 환자의 저항이 예상되어 도포 마취를 하고 4명이 대기한 상태로 진행하였으나 환자는 큰 저항을 보이지는 않았다. 또한 다른 환자와 함께 지내는 것에 대해서도 거부 반응은 없었다.

전신마취 당일 환자는 공복 상태에서 다른 환자가 아침 식사하는 것을 보고 극도의 분노 상태가 되었다. 마취 전 환자의 불안을 해소하고 진정시키기 위

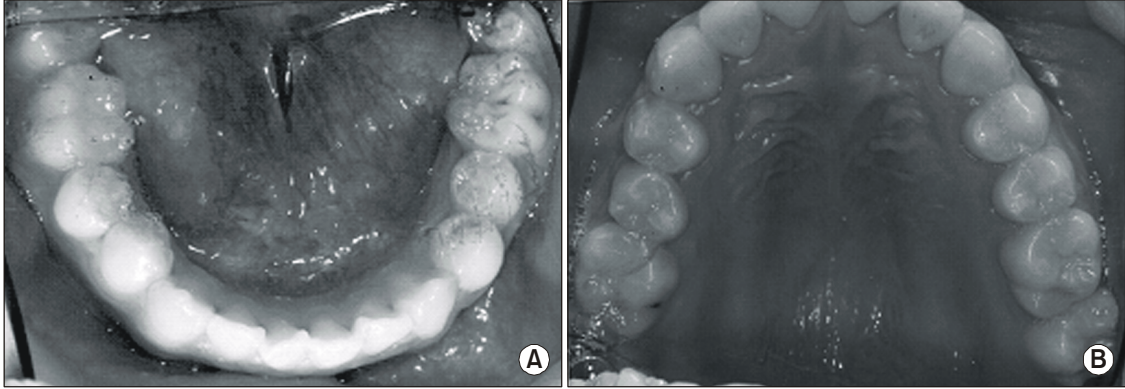


Fig. 1. (A) 술 전 환자의 구강내 사진 (상악) (B) 술 전 환자의 구강내 사진 (하악).

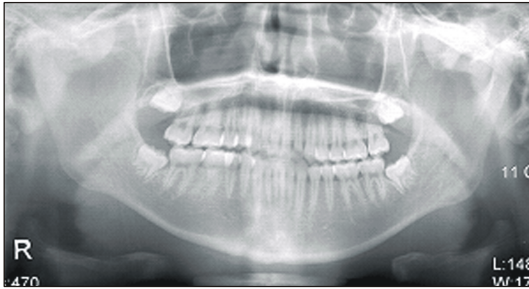


Fig. 2. 환자의 파노라마 사진.

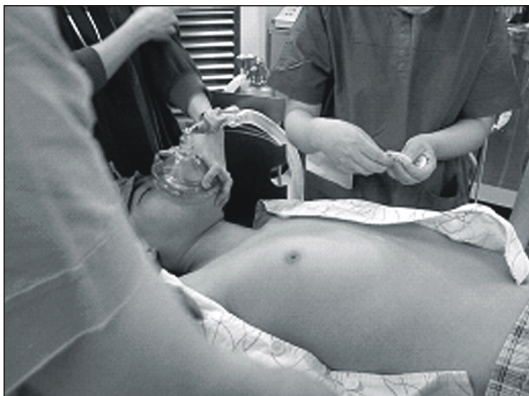

Fig. 3. midazolam 투여 후 안정된 모습.

해 전투약으로 midazolam 2 ml, atropine 0.5 ml을 근 주하려고 하였으나 환자는 극도의 공격적인 상태가 되어 자해뿐만 아니라 보호자와 간호사의 접근을 방

해하여 전투약을 진행할 수 없는 상태였다. Tell-show-do의 방법을 이용하여 환자의 공포상태가 링거에 의한 영양공급으로 개선될 수 있다는 설명으로 환자의 진정을 유도하였다. midazolam 4 ml 정주 후 적절한 진정이 이루어지고 난 뒤 불안감을 감소시키기 위해서 보호자와 함께 환자를 수술방으로 이동시켰다. thiopental 250 mg, rocuronium 50 mg, fentanyl 200 μ g 정주 후 비강을 통하여 기관내로 삽관을 시행 후 enflurane, nitrous oxide로 마취유지를 하였다(Fig 3).

구강 주위와 구강내를 베타딘으로 소독한 후 거즈를 인후두부에 넣어서 혈액이나 잔사들이 인후두부로 넘어가는 것을 예방하였다. 4분약으로 나누어 러버댐을 하고 순차적으로 진행했는데 우선 상악우측 제1대구치(근심와), 상악우측 측절치에 실런트를 시행하고 상악우측 견치의 순면에 컴포지트 레진으로 수복하였다. 4분약별로 상악우측 제1, 2대구치 및 소구치, 하악 우측 제1, 2대구치, 반대측 상악 좌측 제1, 2대구치, 하악 좌측 제1, 2대구치에 아말감 수복을 시행하였다. 이와 연행하여 모든 소구치에 sealant를 도포하였다. 치석제거술을 전악에 시행하고 불소도포를 하였다. 수술시 또는 술 후 출혈을 줄이고 동통의 조절 목적으로 발치가 예상되는 부위에 국소마취를 하고 하악 좌, 우측 제3대구치의 매복 발치를 시행하고 그 부위에 4-0 vicryl로 봉합하였다. 상악 좌, 우측 제3대구치는 발육과 위치상 많은 출혈과 수술의 어려움이 예상되어 발치를 시행하지 않았다(Fig. 4, 6)

전신마취를 끝내고 회복실에서 안정을 위해 전신

마취로부터 깨어나자마자 보호자를 만날 수 있도록 하였다(Fig. 5). 회복실에서 정맥내 도관을 환자가 직접 제거하였다. 환자는 진정되는 양상을 보이다가 술 후 1시간이 경과하면서 사랑니 발치 부위의 통증과 전달마취로 인한 감각 이상에 대해서 분노 발작을 일으키기 시작하였다. 결국 자신의 머리를 벽에 쾅고 하순을 손가락으로 잡아뜯거나 이로 깨무는 등의 자해 행위를 하는 응급상황이 발생하였다. 진정을 위하여 diazepam과 ketorolac tromethamine을 투여하려고 하였으나 환자가 극도로 이를 거부하여 시행하지 못하였다. 결국 환자는 보호자를 통해 diazepam 2 mg과 ketorolac tromethamine 10 mg을 경구로 복용하였다. 환자는 10분 이내로 진정되었고 진정상태는 매우 양호하였다. 전신마취 다음날 아침 병실에서 구강내 소독 후 특이 사항이 없어서 환자를 퇴원시켰다.

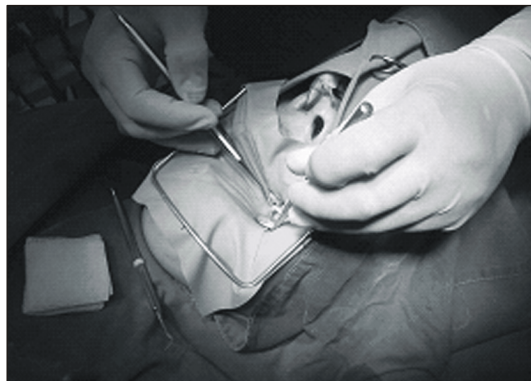

Fig. 4. 리버댐을 하고 상악 좌측 치료.

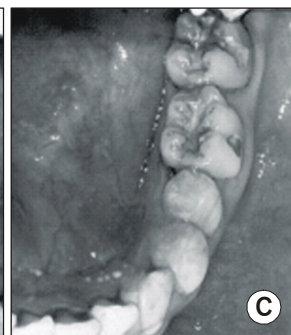
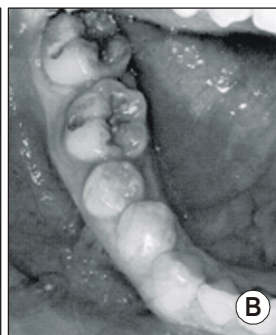
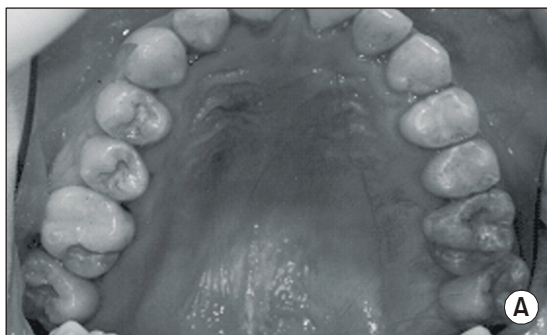


Fig. 5. (A) 술 후 환자의 구강내 사진(상악) (B, C) 술 후 환자의 구강내 사진(하악).

경과 관찰을 위해 전신마취 일주일 후에 치과 외래로 내원하였다. 환자는 진정된 상태였고 술 후 약간의 부종과 통증을 제외하고는 큰 후유증은 없었다. 보호자 설명에 따르면 느낌이 이상하고 부은 사

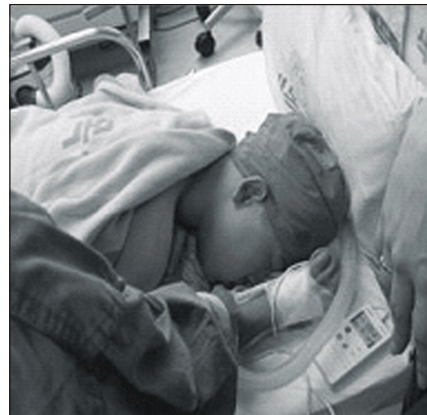

Fig. 6. 회복실에서 보호자와 함께 안정을 취하는 환자.

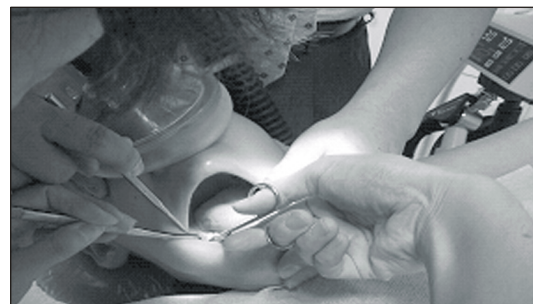

Fig. 7. 경구 midazolam과 N₂O 진정요법하에 발사하는 모습.

랑니 발치 부위를 손가락으로 계속 자극하여 수혈 출혈이 발생했다고 하였다. 일주일 후 외래에서 진정요법하에서 사랑니 부위 발사 계획을 보호자에게 설명하였다. 발사하는 당일 8시간 공복을 유지한 상태에서 midazolam 10 ml를 경구로 투여하고 50% nitrous oxide로 얇은 진정 상태를 유지하여 사랑니 부위 발사를 성공적으로 시행하였다(Fig. 7).

고 찰

자폐증은 상호적인 사회 관계성 장애, 언어적·비언어적인 의사소통 장애, 반복적이고 일정한 패턴의 행동, 변화를 인내하는 능력 부족 등을 특징으로 한다. 자폐증의 원인은 정신적 장애보다는 뇌의 기질적 질환으로 설명된다. 자폐아의 주된 치과적인 문제는 자해와 사고로 인한 외상이 많다. 치과 치료 후 수복물이나 국소 마취에 대한 불편감이 자해 행위를 유발할 수도 있다. 또한 구강 위생 관리 부족으로 인한 치은염과 다발성 치아 우식증이 발생한다. 이들의 치과 치료는 주로 언어적, 비언어적 의사소통을 하면서 반복적이고 단계적으로 접근해야 한다. 행동조절을 위해 진정제, 아산화질소, 전신 마취 등이 선택적으로 이용된다(대한소아치과학회, 1999).

그러나 이런 정신적, 행동학적 특징 때문에 정상 아동의 전신마취와는 다른 전신마취 전후 원칙이 필요하며 이 원칙은 또한 자폐 정도와 나이, 아동의 치료 요구 사항에 의해 세분화되어야 한다.

Rainey와 Van der Walt는 자폐 아동의 전신 마취에 있어 “forewarned is forearmed”라는 원칙을 제시하면서 술 전 환자와의 조기상담, 가능한 당일 입원과 당일 퇴원, 사전 마취과 협진을 통한 입원의 시간, 장소, 전투약의 필요와 종류, 삽관방법, 회복시키는 방법 등을 포함하는 적절한 계획을 세우는 것이 중요하다고 하였다(Rainey and Van der Walt, 1998).

그 중 가장 중요한 것은 조기에 수술자가 보호자나 부모와 상담해서 환자의 특징을 인식하고 마취 및 관리에 대하여 계획을 세우는 것이다. 자폐아 마취 질문서에는 환자 이름, 생일, 기록 번호, 보호자 이름, 전화번호, 수술과정, 날짜, 수술자 이름, 입원 계획(day surgery, 입원 수술) 등을 기록하고 자폐아 체크 리스트에는 자폐 정도와 양상, 특징, 발달 정도, 맹신 대상, 음료수나 활동, 물체 등에 대한 선호

하는 것과 혐오하는 것, 약, 전신 건강, 사회 환경(집, 이송 수단) 등을 기록한다(Van der Walt and Moran, 2001). 이런 정보와 조언을 바탕으로 각 환자에 적절한 마취 및 수술계획을 세우고 보호자와 상담한다.

Seid 등은 자폐아의 불안감 감소의 방법으로 여러 가지 방법을 제시하였는데 나이나 인지 능력에 따라 수술 과정을 가르치고 연습하거나, 수술방 방문, 역할 놀이, 상주기 등이 효과적일 수 있다고 하였다. 또한 컴퓨터 게임, TV, 음악 등으로 환자의 관심을 분산시키거나 어머니와 애착 물체로부터 격리시키지 않는 것이 불안감 감소에 중요하다고 하였다(Seid et al, 1997).

각 환자와 보호자의 요구와 상황이 다르며 개개의 마취의사의 판단에 따라 사전투약에 차이가 있을 수 있다(Van der Walt and Moran, 2001). 아동의 자폐 정도와 부모의 조언이 어떤 약을 쓸 것인지를 결정하는데 중요하다. 대부분의 아동에서 사전투약은 효과적이다. 사전투약으로 경구 midazolam (0.5 mg/kg) (McMillan et al, 1992; Younge and Kendall, 2001), 경구 ketamine (8 mg/kg) (Neckel et al, 1992; Turhanoglu et al, 2003), 경구 clonidine (8µg/kg) (Mikawa et al, 1993) 등이 효과적이다. 자폐정도가 경한 경우에는 경구 midazolam이 적합하며 중등도나 중증의 경우에는 경구 ketamine이 적합하다(Van der Walt and Moran, 2001). 그러나 midazolam과 ketamine의 높은 용량 시 부작용이 예상되므로 Darlong 등은 경구 midazolam (0.25 mg/kg)과 ketamine (3 mg/kg)의 복합 사용을 더 추천하였다(Darlong, 2004). 또한 자폐아의 경우 갑자기 정신 착란을 일으키기 쉽기 때문에 경구 midazolam의 복용 후 수술 중에 midazolam (0.1 mg/kg)의 추가 정주가 추천된다(Rainey and Van der Walt, 1998). Christiansen은 항히스타민제, phenothiazines, barbiturates 등을 사전 투약으로 사용하는 것은 효과적이기는 하나 바람직하지 않은 부작용이 발생할 수 있다고 경고하였다(Cristiansen and Chambers, 2005). 전투약의 방법은 경구 외에 직장, 근육, 정맥, 비강 등의 다양한 투여 경로가 있으나 비협조적인 환자의 경우 대부분 적합하지 못하다. 경구 투여를 거부하는 경우 환자가 좋아하는 음료수나 시럽, 주스 등에 섞어서 보호자도 동일한 색의 음료수를 동시에 먹게 것이 효과적이다(Rainey and Van der Walt, 1998).

본 환자의 경우 자폐상태를 미리 고려하여 사전투약으로 경구 midazolam을 지시하거나 전신 마취 당일 환자의 상태가 급변한 것에 대하여 경구 medication으로 급전환시켰다면 환자와 가족, 수술자, 마취과의사에게도 스트레스를 주지 않고 수술 과정은 순조로이 진행이 되었을 것이다.

환자의 일상생활을 방해하는 것을 최소로 하는 것이 매우 중요하므로 술 후 스케줄 자체를 변경하거나 가능하면 빨리 퇴원시키는 것이 좋다. 항구토제를 예방적으로 투여하는 것이 스트레스를 줄이고 순조로운 술 후 과정을 위해서 필요하다(Van der Walt and Moran, 2001). 항구토제는 tropisetron (0.2 mg/kg)을 예방적 정주 투여하는 것이 추천된다(Jensen et al, 2000).

환자는 회복실이라는 낯선 환경에서 기상하는 것이 매우 놀라는 일이 될 수 있으므로 회복 단계에서 스트레스를 받기 전에 빨리 부모를 만나게 해야 한다. 또한 조기 퇴원이 가능한 경우라면 빨리 환자를 정상적인 친밀한 환경으로 되돌려 보내는 것이 안정을 취하는데 도움이 된다. 만약 하루 더 입원이 필요한 경우라면 타인에게 노출을 줄일 수 있도록 독립적인 병실을 제공하고 보호자나 주위의 친밀한 사람들이 같이 지낼 수 있도록 부가적인 공간을 제공하는 것도 도움이 된다(Van der Walt and Moran, 2001).

자폐아 입원시 대부분의 병동 문제는 난동, 발작, 스트레스 등이다. 그러나 이러한 문제를 단지 통증이나 자폐아의 선천적 의사소통 문제, 담당 의사의 부족, 관계인의 수적 부족으로 기인한 것으로 볼 수는 없다(Van der Walt and Moran, 2001). 이런 술 후 문제점과 관계있는 특별한 마취제나 정해진 사전 투약은 없다. 그러므로 이런 상황 발생시 환자와 상황에 맞추어 적절한 약 투여와 유동성 있게 대응하도록 준비하는 것이 중요하다.

최근 자폐아의 심각한 부적응적 행동을 치료하는데 비전형적 항정신성 약물이 종종 사용된다(McDougle et al, 2000). 이 약물 치료는 자아와 타인에 대한 공격, 파괴, 분노, 흥분 등을 조절하는 것으로(Posey and McDougle, 2000) 일반적인 항정신성 약물과는 다르다. 이들 약물에는 haloperidol (Campbell, 1978; Cohen, 1980), risperidone (Richard and Greg, 2002), ziprasidone (Tandon, 1997), olanzapine (Stigler, 2001) 등이 있으며 이를 자폐아가 입원하거나 치과 외래로

방문하기 전에 일정기간동안 복용시키는 것이 행동 조절에 큰 도움이 될 수도 있다.

자폐아의 전신 마취를 통한 치과 치료 이후 지속적인 구강 위생 관리를 유지하는 것이 보호자와 치과 의사에게 있어서 매우 중요한 일이다. Beckman는 시청각 교육이 학교나 가정에서 자폐아를 가르치는데 효과적인 방법이라고 제시하였고(Beckman et al, 1994) 시청각 교육으로 학령 전 자폐아에게 치과를 소개하는데 사용했다(Backman and Pilebro, 1999). Pilebro는 자폐아에게 양치질과 구강 위생 관리 방법을 가르치는데 시청각 교육이 유용한 방법이라고 제시하였다. 그리고 다른 분야에서도 자폐아의 교육에 시청각적 접근법으로 하기 때문에 치과 진료나 구강 관리 교육에 이 방법을 동일하게 적용하는 것이 자폐아에게 도움이 된다고 하였다(Pilebro and Backman, 2005). 결국 가정이나 교육기관에서 자폐 아동의 적절한 양치질 습관을 조기에 형성시킨다면 그들의 임상적인 구강 상태는 매우 개선될 수 있으며 또한 전신마취하 치과 치료 이후에도 지속적이고 양호한 구강 관리가 이루어질 수 있을 것이다.

본 증례의 환자는 자폐증으로 다발성 우식증과 사랑니 매복으로 인하여 전신 마취하에 치과치료가 필요하였다. 자폐증으로 인한 정신적, 행동학적인 문제를 고려하여 일반 아동과는 다른 전신 마취 전후 관리가 필요하였다. 자폐아의 전신 마취 치과 치료 및 관리의 필수적인 원칙은 질환의 조기 인식, 보호자의 협조, 전신 마취가 필요한 술식의 다협진적 수술 계획, 탄력적인 입원수속과 조기 퇴원, 짧은 수술 대기 시간, 조용한 하루 입·퇴원 병실 확보 등이다.

앞으로 이런 원칙을 주의력 결핍 과잉 행동 증후군, 정신 지체, 발달 지체, 행동적 장애 등을 가진 아동이나 극도의 공포를 가진 아동들에게도 확대 적용하여야 할 것이다.

참 고 문 헌

- 대한소아치과학회: 소아·청소년치과학. 신흥인터내셔널. 1999, pp 485-7.
 이성우; 심신장애자 실태 추계, 대한보건학회지 1981; 7: 3-5.
 홍강의, 전반적 발달장애 개요, 정신의학보, 1982; 6: 206-14.
 American Psychiatric Association, Diagnostic and Stati-

- stical Manual of Mental Disorders, 4th ed (DSM- IV). Washington, DC: American Psychiatric Association. 1994
- Backman B, Pilebro C: Visual pedagogy in dentistry for children with autism. *Journal of Dentistry for Children* 1999; 66: 325-31.
- Beckman V, Känvik M, Schaumann H: Gång på gång Pedagogik vid autism. *Natur och Kultur*, 1994 (In Swedish).
- Campbell M, Anderson LT, Meier M, et al: A comparison of haloperidol and behavior therapy and their interaction in autistic children. *J Am Acad Child Psychiatry* 1978; 17: 640-55.
- Charman T: The prevalence of autism spectrum disorders. Recent evidence and future challenges. *European Child and Adolescent Psychiatry* 2002; 11: 249-56.
- Cohen IL, Campbell M, Posner D, Small AM, Triebel D, Anderson LT: Behavioral effects of haloperidol in young autistic children: an objective analysis using a within-subjects reversal design *J Am Acad Child Psychiatry* 1980; 19: 665-77.
- Cristiansen E, Chambers N: Induction of anesthesia in a combative child; management and issues. *Pediatric Anesthesia* 2005; 15: 421-5.
- Darlong V, Shende D, Subramanyam M, et al: Oral ketamine or midazolam or low dose combination for premedication in children. *Anaesth Intensive Care* 2004; 32: 246-9.
- Gillberg C: Infantile autism and other childhood psychosis in a Swedish urban region. Epidemiological aspects. *Journal of Child Psychology and Psychiatry* 1984; 25: 35-43.
- Gillberg C, Wing L: Autism: not an extremely rare disorder. *Acta Psychiatrica Scandinavica* 1999; 99: 399-406.
- Jensen AB, Christiansen DB, Coulthard KP, et al: Tropisetron reduces postoperative nausea and vomiting in children undergoing tonsillectomy. *Paed Anaesth* 2000; 10: 69-75.
- McDougle CJ, Scahill L, McCracken JT, et al: Background and rationale for an initial controlled study of risperidone. *Child Adolesc Psychiatr Clin North Am* 2000; 9: 201-24.
- McMillan CO, Spahr-Schopfer IA, Sikich N, et al: Premedication of children with oral midazolam. *Can J Anaesth* 1992; 39: 533-6.
- Mikawa K, Maekawa N, Nishina K, et al: Efficacy of oral clonidine premedication in children. *Anesthesiology* 1993; 79: 926-31.
- Neckel W, Jacobs FE, Tolksdorf W: Oral ketamine as preferred preanesthetic medication of uncooperative patients. *Anesthesiol Intensivmed Notfallmed Schmerzther* 1992; 27: 381-4.
- Pilebro C, Backman B: Teaching oral hygiene to children with autism. *International Journal of Paediatric Dentistry* 2005; 15: 1-9.
- Posey DJ, McDougle CJ: The pharmacotherapy of target symptoms associated with autistic disorder and other pervasive developmental disorders. *Harv Rev Psychiatry* 2000; 8: 45-63.
- Rainey L, Van der Walt JH: Anaesthetic management of autistic children. *Anaesth Intens Care* 1998; 26: 682-6.
- Richard P, Greg M: Risperidone treatment in children and adolescents with autism: short- and long-term safety and effectiveness. *Journal of the American Academy of Child & Adolescent Psychiatry* 2002; 41: 140-7.
- Seid M, Sherman M, Seid AB: Perioperative psychological interventions for autistic children undergoing ENT surgery. *Int J Pediatr Otorhinolaryngol* 1997; 40: 107-13.
- Stigler KA, Potenza MN, McDougle CJ: Tolerability profile of atypical antipsychotics in children and adolescents. *Paediatr Drugs* 2001; 3: 927-42.
- Tandon R, Harrigan E, Zorn SH: Ziprasidone: a novel antipsychotic with unique pharmacology and therapeutic potential. *J Serotonin Res* 1997; 4: 159-77.
- Turhanoglu S, Kararmaz A, Ozyilmaz M, et al: Effects of different doses of oral ketamine for premedication of children. *Eur J Anaesthesiol* 2003; 20: 56-60.
- Van der Walt JH, C. Moran: An audit of perioperative management of autistic children. *Pediatric Anesthesia* 2001; 11: 401-8.
- Wing L: The definition and prevalence of autism: a review. *European Child and Adolescent Psychiatry* 1993; 2: 61-74.
- Younge PA, Kendall JM: Sedation for children requiring wound repair: a randomised controlled double blind comparison of oral midazolam and oral ketamine. *Emerg Med J* 2001; 18: 30-3.