

# 수부에 발생한 거대 지방종: 증례 보고

## Giant Lipoma of the Hand: A Case Report

김우성 · 정유훈 · 조남익

분당제생병원 정형외과

지방종은 흔한 양성 연부 조직 종양이지만 수부에서의 발생은 흔하지 않다. 특히 수부에서 5 cm 이상의 지방종인 거대 지방종은 매우 드물어 전 세계적으로 매우 적은 수의 증례만이 발표되었다. 저자들은 수부에 발생하고 조직학적으로 거대 지방종으로 확진 받았던 1례를 경험했기에 문헌고찰과 함께 보고한다.

**색인단어:** 거대 지방종, 수부

지방종은 흔한 양성 연부조직 종양이다. 하지만 수부에서 발생은 흔하지 않다. 몇몇의 지방종은 상당한 크기로 자라게 되는데 수부에서 5 cm 이상의 크기의 지방종을 거대 지방종이라 부르며, 이는 전 세계적으로 그동안 거의 보고가 없을 정도로 매우 드물다. Kamath 등에 의하면 그동안 발표된 거대 지방종의 보고는 10예 이하였다.<sup>1)</sup> 수부의 거대 지방종은 해부학적 위치상 국소적인 조직 압박 증세로 무지나 수지에 불편감 및 신경학적 증세를 발생시킬 수도 있다. 저자들은 수부에 발생하고 조직학적으로 거대 지방종으로 확진 받았던 1례를 경험하여 그 임상양상 및 특성을 분석하여 보고하고자 한다.

## 증례 보고

45세 남자가 좌측 수부 엄지두덩에 크기가 점진적으로 증가하는 종괴로 본원 외래에 방문하였다. 5년전에 처음으로 종괴를 발견하였으며 특별한 외상력이나 감염력은 없었다. 1년 전부터 크기가 점점 커지는 것을 느꼈고, 좌측 수부 종괴 주위에 저린듯한 통증이 수반되었다. 또한 손바닥으로 물건을 칠 때 불편감을 호소하였다. 이학적 검사상 좌측 수부 엄지두덩에 7×5 cm 크기의 주변 조직에 비교적 고정된 압통성 연부조직 종괴를 확인할 수 있었다. 특별한 신경학적 증세는 동반하지 않았다.

단순 방사선 촬영상 첫번째, 두번째 지간에 거쳐 연부조직 비

대 소견 및 주위 연부조직과 구분이 잘되는 타원형의 음영감소 소견이 보였다(Fig. 1). 자기공명촬영 소견상 첫번째, 세번째 굴건 사이에 6.7×3.3×2.2 cm 크기의 종괴가 위치해 있었고, 종괴가 두번째 굴건을 감싸듯이 위치하나 유착된 소견은 없었다. T1 강조영상 및 T2 강조영상에서 고신호 강도를 보이고, 지방억제영상에서 저신호 강도를 보이며, 조영 증강 영상에서는 조영 증강이 되지 않는 근육 사이에 피막화된 지방종의 전형적인 영상 소견을 보였다(Fig. 2).

환자는 크기가 증가되는 종괴로 인해 통증을 느끼고 손을 쓰는 데 불편감을 느껴 전신 마취 하중과 적출술을 시행하였다. 종괴는 장수무지굴근과 세번째 수지의 표재지굴근 및 심수지굴근 사이

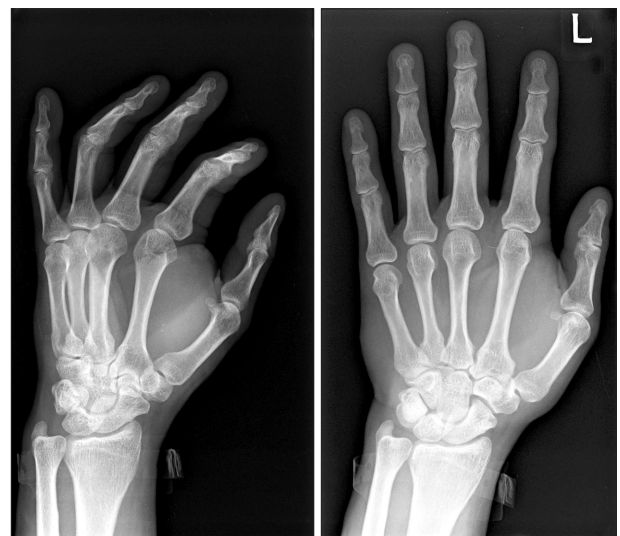

Figure 1. Plain radiographs demonstrate a large mass in the 1st, 2nd web space.

접수일 2013년 9월 19일 심사수정일 2013년 11월 30일

게재확정일 2013년 12월 3일

교신저자 정유훈

경기도 성남시 분당구 서현동 255-2, 대진의료재단 분당제생병원 정형외과

TEL 031-779-0175, FAX 031-779-0176

E-mail: osjungyh@naver.com

대한골관절종양학회지 : 제19권 제2호 2013 Copyrights © 2013 by The Korean Bone and Joint Tumor Society

"This is an Open Access article distributed under the terms of the Creative Commons Attribution Non-Commercial License (<http://creativecommons.org/licenses/by-nc/3.0/>) which permits unrestricted non-commercial use, distribution, and reproduction in any medium, provided the original work is properly cited."

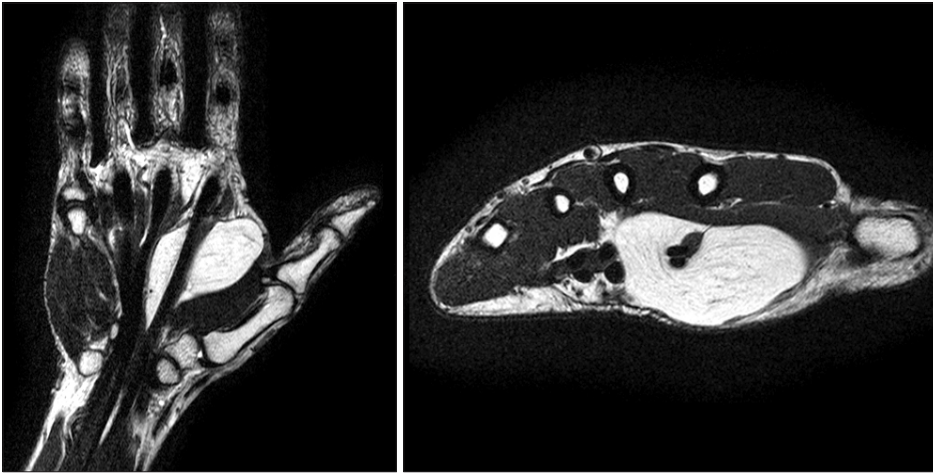

Figure 2. The MRI shows that the tumor is homogenous appearance suggestive of a benign lipoma.

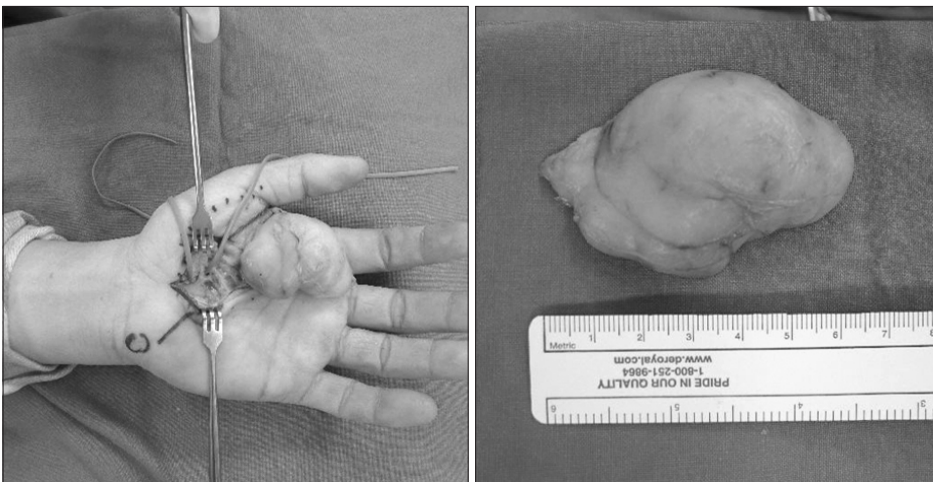


Figure 3. Intraoperative photographs show the giant lipomatous mass of 6.8×4.8×2.5 cm.

에 존재하였고 두번째 수지의 굴근과는 유착되어 있지 않았다. 종괴 위로 2수지신경의 주행이 관찰되어 보호하였으며, 종괴 근위부 줄기 부위의 박리를 위해 원위 손목 주름의 원위부에서 정중신경 및 정중신경 회귀 운동 분지를 확인한 후 이를 보호하면서 박리하여 종괴 적출술을 시행하였다. 적출된 종괴는 6.8×4.8×2.5 cm의 크기의 타원형 모양의 지방종으로 보였다(Fig. 3). 단면 소견은 정상 지방조직과 같았고 괴사나 출혈은 보이지 않았다. 환자는 특별한 문제 없이 회복되었고 종괴에 의한 통증은 수술 후 사라졌다. 제거된 조직에 대한 병리학적 검사상에서는 전형적인 양성 지방종의 조직학적 소견을 보였다(Fig. 4). 2년 추시 관찰 결과 특별한 불편감 및 재발 등의 합병증은 없었다.

## 고 찰

지방종은 피하층, 근육내, 근육간에 발생하는 양성 연부조직 종양이다.<sup>2)</sup> 지방종은 크기가 증가하면서 주위 구조를 압박하여 증상을 유발하기도 한다. 이 중 수부에 발생하는 지방종은 전체 지방종의 5%로 드물다. 대개 피하층에서 발생하는데 근육하층에 발생하



Figure 4. The specimen was examined histologically, the tumor was benign lipoma.

는 경우 모지구근 아래에서 발생하기도 한다. 또한 수근관이나 기연관 같은 손바닥의 심부구조에 나타날 수 있다.<sup>3)</sup> 깊은 손바닥 지방종의 경우 늦게 발견이 될 수 있는데 손바닥 근막 아래 위치하기 때문에 쉽게 촉진되지 않는다.

수부에 발생하는 지방종 중 5 cm 이상 크기를 가진 거대 지방종은 매우 드물다. Huntely와 Mceachan에 의하면 수부에서 발생하는 거대 지방종에 대하여 전세계적으로 매우 적은 수의 증례만이 발표되었다.<sup>4)</sup> 이러한 5 cm 이상의 연부조직 종양은 확진이 될 때까지 악성을 고려해야 한다.<sup>5)</sup> 거대 지방종은 크기가 크지만 주위조직에 침윤하지 않는다. 이들이 일으키는 기능적 문제는 움켜쥐고 손가락을 움직이는데 영향을 주는 것이다. 또한 내재근을 압박하고 드물지만 신경학적 증세를 일으킨다는 보고도 있었다. Paarlberg 등의 연구에 따르면 이러한 경우 반드시 수술적으로 제거를 해줘야 하는 적응증에 해당한다.<sup>6)</sup> 수술적 제거를 시행한 경우 대개 완벽한 회복을 보였다.<sup>7)</sup>

단순 방사선 검사에서는 타원 혹은 원형의 감소된 음영을 보인다. 자기공명영상에서 가장 유용한 영상검사로 정확한 진단을 내리는데 도움을 준다. Capelastegui 등의 연구에 의하면 134사례 중 자기공명영상으로 94%의 정확한 진단을 내릴 수 있었다.<sup>8)</sup> T1강조영상에서는 고신호, T2강조영상에서는 중등도 혹은 고신호를 보이며 피하지방층과 같은 신호강도를 보인다. 또한 지방종과 주위 조직과의 위치 관계를 파악하여 수술적 치료 계획을 세우는데 유용하다.

거대 지방종은 악성 종양일 가능성이 매우 낮다고 하더라도, 손바닥의 기능적, 미용적 이유로 수술적 치료를 시행할 수 있다. 수술적 치료시에 지방종의 위치를 고려하여 수술 후 구축, 감염 및 신경 손상 등을 주의해야 한다.<sup>9)</sup>

결론적으로 수부에 발생하는 거대 지방종은 매우 드문 양성 종양으로 통증이나 신경학적 증세를 일으키는 경우는 드물지만 기능적, 미용적 이유로 수술이 필요할 수 있고, 자기공명영상은 정

확한 진단을 내리는데 유용한 검사이다. 수술적 치료 후 좋은 경과를 보이며, 악성일 가능성이 매우 낮은 종양이다.

## 참고문헌

1. Kamath BJ, Kamath KR, Bhardwaj P, Shridhar, Sharma C. A giant lipoma in the hand - report of a rare case. Online J Health Allied Scs. 2006;5:1-6.
2. Cribb GL, Cool WP, Ford DJ, Mangham DC. Giant lipomatous tumours of the hand and forearm. J Hand Surg Br. 2005;30:509-12.
3. Higgs PE, Young VL, Schuster R, Weeks PM. Giant lipomas of the hand and forearm. South Med J. 1993;86:887-90.
4. Huntley JS, McEachan J. Giant lipoma of the forearm. Hosp Med. 2004;65:758-9.
5. Hsu CS, Hentz VR, Yao J. Tumours of the hand. Lancet Oncol. 2007;8:157-66.
6. Paarlberg D, Linscheid RL, Soule EH. Lipomas of the hand. Including a case of lipoblastomatosis in a child. Mayo Clin Proc. 1972;47:121-4.
7. Johnson CJ, Pynsent PB, Grimer RJ. Clinical features of soft tissue sarcomas. Ann R Coll Surg Engl. 2001;83:203-5.
8. Capelastegui A, Astigarraga E, Fernandez-Canton G, Saralegui I, Larena JA, Merino A. Masses and pseudomasses of the hand and wrist: MR findings in 134 cases. Skeletal Radiol. 1999;28:498-507.
9. Regan JM, Bickel WH, Broders AC. Infiltrating benign lipomas of the extremities. West J Surg Obstet Gynecol. 1946; 54:87-93.

# Giant Lipoma of the Hand: A Case Report

Woo-Sung Kim, Yu-Hoon Jung, and Nam-Ik Cho

*Department of Orthopedic Surgery, Bundang Jesaeng General Hospital, Daejin Medical Center, Seongnam, Korea*

Lipomas are the commonest soft tissue tumor. However, those arising in the hand are infrequent. Lipomas in the hand that exhibit a size of more than 5 cm call giant lipoma, these are very rare only case reports and small series of this entity have been described. We could experience a case about giant lipoma of the hand which cannot easily contact, we report a case including review of literatures.

**Key words:** giant lipoma, hand

**Received** September 19, 2013 **Revised** November 30, 2013 **Accepted** December 3, 2013

**Correspondence to:** Yu-Hoon Jung

Department of Orthopedic Surgery, Bundang Jesaeng General Hospital, Daejin Medical Center, 255-2, Seohyun-dong, Bundang-gu, Seongnam 463-050, Korea

**TEL:** +82-31-779-0175 **FAX:** +82-31-779-0176 **E-mail:** osjungyh@naver.com