

# 원위 대퇴골 종양 금속 대치물(MUTARS®)의 폴리에틸렌 잠김(LOCK)부 파손: 증례 보고

The Failure of Polyethylene Lock of MUTARS® Distal Femur Tumor Endoprostheses: A Case Report

정원주 • 박일형

경북대학교 의학전문대학원 정형외과학교실

종양 대치물을 이용한 사지 구제술은 조기에 안정성을 얻어 빠른 시간 내에 환자의 관절 운동 및 체중 부하를 가능하게 하는 장점이 있으며, 최신 종양 대치물은 규격화된 제품을 조립하여 만들 수 있게 되면서 종양 대치물의 길이 선택에 있어 유연성이 확보되었고 기능적 결과에서 좋은 결과를 보고하고 있다. 하지만 종양 대치물을 통한 재건술 후 광범위한 골 및 연부 조직의 절손, 긴 수술 시간, 삽입물 크기 등의 문제로 무균성 이완, 심부 감염, 기계적인 결합 등의 합병증이 높은 것으로 보고되고 있다. 본 증례를 통하여 대퇴 원위부 종양 대치물(MUTARS®)의 잠김(LOCK)부 파손으로 치료한 경험을 보고하고자 한다.

**색인단어:** 대퇴 원위 종양 대치물, 잠김부 파손

최근에는 골종양 및 연부조직 종양의 치료로 사지의 기능을 보존하면서 종양을 적출하는 사지 구제술이 보편화되는 추세이다.<sup>1)</sup> 종양 대치물을 이용한 사지 구제술은 다른 여러가지 방법들에 비하여 조기에 안정성을 얻어 빠른 시간 내에 환자의 관절 운동 및 체중 부하를 가능하게 하는 장점이 있다. 이로 인해 환자가 조기에 사지의 기능을 회복하여 환자의 만족도를 향상시킬 수 있다.<sup>2)</sup> 최신 종양 대치물은 규격화된 제품을 조립하여 만들 수 있게 되면서 재건술 중 길이 선택의 유연성 있고 또한 기능적 결과에서 좋은 결과를 보고하고 있다. 하지만 종양 대치물을 통한 재건술 후 광범위한 골 및 연부 조직의 절손, 긴 수술 시간, 삽입물 크기 등의 문제로 무균성 이완, 심부 감염, 기계적인 결합 등의 합병증이 높은 것으로 보고되고 있다.<sup>3,4)</sup> MUTARS® Tumor Endoprosthesis는 널리 사용되고 있는 종양 대치물로서 스템 연결부(connecting part) 나사못 이완, 라이너의 해리(liner wear) 등의 기계적인 합병증이 보고되었으나 본 증례와 같이 종양대치물의 치환술 후 잠김(LOCK)부의 파손을 보고된 적은 없었다.

## 증례 보고

17세 남성으로, 내원 6개월 전부터 보행 시 좌슬관절통이 있었으며 3개월 전에 1차의료기관 방문하여 단순 방사선상 좌측 대퇴 원위부 내측의 골 종양 소견 보여 본원으로 전원 되었다. 본원에서 시행한 단순 방사선 사진, 컴퓨터 단층 사진(computed tomography; CT), 자기공명영상(magnetic resonance imaging; MRI)상 좌측 대퇴골 원위 골간단에서 발생한 뚜렷한 골막반응을 동반한 골 용해성 병변이 발견되었으며 나이, 위치를 고려할 때 골육종을 의심하였다. 전신 골주사(whole body bone scan)상 이외의 병변은 확인되지 않았다. 절개 생검술을 통해 섬유모세포종 골육종으로 진단받았으며 PET CT로 원격전이가 없음을 재확인하였다. 고농도의 methotrexate와 adrimycin을 이용한 술전 항암치료(neoadjuvant chemotherapy)를 2주기 시행한 후 종양대치물(MUTARS®)을 이용한 사지구제술 시행하였으며 이후 같은 약제로 6주기의 술후 항암치료 받았다. 이후 경과 관찰 중 술후 3년 3개월에 시행한 PET-CT상에 좌측 폐 상엽에 전이 병소가 발견되어 폐 췌기 절제술(wedge resection) 시행하였다. 이후 별다른 이상 소견이 없이 지내던 중 추시 4년 5개월부터 뚜렷한 외상력 없이 좌측 슬관절에서 마찰음(clicking sound) 동반된 불안정성이 나타나 보호대를 착용한 후 경과 관찰하였다. 하지만 통증까지 발생하여 시행한 방사선 사진상 금속 파편이 관찰되고 슬관절부를 구성하는 폴리에틸렌 인레이(polyethylene inlay) 및 잠김부(LOCK)의 손상을 의심하여

접수일 2013년 11월 1일 심사수정일 2013년 11월 27일

게재확정일 2013년 11월 28일

교신저자 박일형

대구시 중구 동덕로 130, 경북대학교병원 정형외과

TEL 053-420-5634, FAX 053-420-6337

E-mail ihparkmdrip@gmail.com

대한골관절종양학회지 : 제19권 제2호 2013 Copyrights © 2013 by The Korean Bone and Joint Tumor Society

"This is an Open Access article distributed under the terms of the Creative Commons Attribution Non-Commercial License (<http://creativecommons.org/licenses/by-nc/3.0/>) which permits unrestricted non-commercial use, distribution, and reproduction in any medium, provided the original work is properly cited."

탐색술 및 부품 교환술을 시행하였다(Fig. 1).

내원 당시 신장 177 cm, 몸무게는 94 kg의 체질량지수(body mass index; BMI)가 30.0으로 고도비만에 해당하였으며 이학적 검사상 통증으로 관절범위는 측정 불가했으며 경도의 내측 불안정성을 보였다. 절개는 기존의 절개선을 이용하여서 대퇴원위 내측면에서 슬관절 상방 10 cm 지점에서 시작하여 S자 형태로 슬관절 하방 5 cm 지점까지 연장하였다. 환자의 연부 조직 상태는 특이 소견 보이지 않았으며 대퇴골 및 경골 금속 부품에도 특이한 사상은 없었다. 잠김(LOCK) 부품 파괴 발견 후 슬관절 90도 굴곡 상태에서 경골부를 탈구시켜 잠김(LOCK) 부품 파손에 대한 시야를 더 넓게 확보하였다. 잠김(LOCK)부의 중앙부위 중 가장 두께가 얇은 부위가 파손되어 두동강으로 분리되어 있었으며 잠김(LOCK)부를 제거하려 하였으나 적합한 수술 도구의 부재로 인해 어려워 산츠 핀(Santz pin)을 잠김(LOCK)부의 내측에 고정하여 반시계 방향으로 돌려 잠김(LOCK)부 제거하려 하였으나 외측의 분리된 조각이 돌지 않아 효과가 없었다. 전기톱(electrical saw) 이용하여 내측 잠김(LOCK)부 조각을 3조각으로 분리한 뒤 제거하고 외측 조각은 산츠 핀(Santz pin)으로 고정하여 제거하였다(Fig. 2).

파손된 잠김부 제거 과정에서 발생한 폴리에틸렌 파편(debris fragment) 등이 주변 연부조직에 산재하여 대량의 세척술을 시행하였고 잠김(LOCK)과 인레이(inlay)를 교체하였다. 재치환술 후 수술장에서 측정한 관절운동 범위는 0-130도였으며 내측 불안정성은 보이지 않았고, 마찰음(clicking sound)도 들리지 않았다. 술후 추시 6개월 관찰상 이전의 슬관절 동통은 호소하지 않았고 감염 등 합병증 또한 발생하지 않았다.

## 고 찰

최근 항암 화학 요법과 사지 구제술의 발달로 인해 악성 종양의 치료에 종양의 광범위 절제술 후 종양 대체물을 이용한 재건술이 보편화되었다. 종양 대체물을 이용한 사지 구제술은 규격화된 제품의 제조, 수술 기법(근 피판술) 및 술자의 경험의 향상으로 인해 수년간 비약적인 발전을 해왔다. 그러나 종양 대체물을 이용한 재건술 후의 합병증(무균성 이완, 스템 골절, 감염, 탈구)의 발생 또한 여전히 높은 것으로 알려져 있다.<sup>5)</sup>

MUTARS® 종양 대체물의 골수강내 스템은 단면상 6각형으로

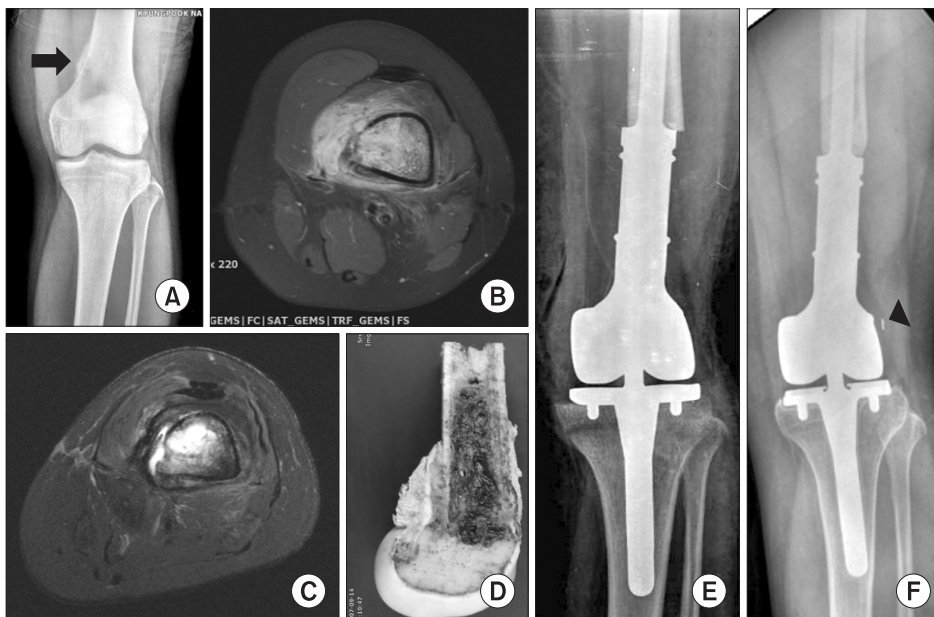


Figure 1. (A) The osteolytic lesion (arrow) at medial aspect of left distal femur is observed on knee radiogram. (B) At presentation, the axial T1-weighted enhanced MRI image shows the high signal intensity lesion with soft tissue invasion. The differential diagnosis includes osteosarcoma. (C) The improvement of the osteosarcoma on axial T1-weighted MRI image is demonstrated after neoadjuvant chemotherapy. (D) The photograph shows the sagittally sectioned, distal femoral specimen. (E) The immediate postoperative radiogram of limb salvage surgery using Mutars® endoprotheses is shown. (F) The follow-up radiogram reveals a small dense particle (arrow head) on the lateral aspect of femoral condylar component.




Figure 2. (A) The central breakage (arrow) on LOCK and two saw tracks (arrow head) on the medial part of LOCK are observed. (B) The original LOCK in the Mutars® endoprotheses is demonstrated.

제작되어 회전 안정성을 획득할 수 있어 이완율과 스템의 파괴 빈도를 낮추고, Trevira® tube는 주변 관절막이나 건 등의 재접합에 유용하게 이용되어 탈구를 감소시키고 기능적 결과를 향상시키는 것으로 알려져 있다.<sup>6,7)</sup> 종양 대치물 삽입술은 통상적인 고관절이나 슬관절 치환술보다 감염율이 유의하게 높은 것으로 알려져 있는데, 그 원인은 통상적 관절 치환술에 비해 수술 범위가 크고 수술 시간이 길며 광범위한 연부조직 손상이 발생하기 때문이다. 또한 수술 전후에 시행하는 화학요법 및 방사선 요법으로 인한 면역력 감소도 다른 원인으로 지적되고 있다.<sup>8)</sup> 무균성 이완은 대치물 삽입술 후 발생하는 가장 중요한 문제 중의 하나로 남아 있다. 무균성 이완의 발생은 종양 대치물의 위치와 관련이 있으며 원위 대퇴골의 치환시 높은 발생률을 보고하고 있다. 대퇴골에 무균성 이완이 많은 이유는 슬관절 굴곡 시 종양 대치물에 더 큰 지렛대 힘이 작용해 기계적 응력(mechanical stress)이 증가되기 때문이다.<sup>9,10)</sup> 이 밖에도 대표적인 기계적 결함으로 주대(stem) 골절, 관절 잠김 장치 파손으로 인한 탈구, 라이너의 해리(liner wear), 스템 연결부(connecting part) 나사못 이완 등이 보고되었다.

종양 대치물(MUTARS®)의 슬관절부 잠김장치(locking system)는 2개의 부품으로 이루어져 있는데 원통의 잠김(LOCK) 부품의 가운데가 슬관절 운동을 위해 U자형대로 띄게 된다. 따라서 좌우 응력이 다르게 작용하게 될 때 응력 집중이 일어나 위와 같은 파손이 발생하게 된다. 본 증례의 경우 추시상 종양 대치물의 외반 슬 형태를 보이므로 좌우 응력을 다르게 적용되었음을 확인할 수 있다. 이러한 잠김부 파손은 보고된 경우가 지금까지 없었으며 파손된 잠김(LOCK)부 제거술 시행시 정형화된 수술도구(surgical instrument)가 없어 전기 톱(electrical saw) 및 산츠 나사(santz screw) 등을 이용하여 제거하였다. 수술 중 발생한 잠김(LOCK)부 해리 이물(debriment fragment)들이 주변 연부 조직으로 넓게 덮이는 부작용도 발생하여 광범위한 세척술이 필요하였다. 본 사례와 같은 잠김부의 파손이 발생할 경우에 대비한 수술도구가 개발되면 좀 더 재치환술이 용이하리라 생각된다.

요약하면 사지 구제술의 하나로 종양 대치물을 이용한 재건술은 널리 쓰이는 방법으로 특히 MUTARS system (Implantcast)은 다른 system에 비해 많은 장점을 가진다. 먼저 polyethylene terephthalate (Implantcast Trevira tube®)는 근육과 건의 재부착이 더 쉽도록 하여 고관절 및 건관절의 탈구를 낮추고 근위 대퇴 및 경골 치환술 시 좋은 기능적인 결과를 나타낸다. 또한 육각형 모양으로 단조된 주대와 골수강내의 특별한 전처지 기법으로 인해 무균성 이완을 낮출 수 있다. 하지만 감염, 기계적 응력에 의한 파손 등의 합병증에 주의해야 할 것으로 생각되며 본 증례 같은 응력 집중에 따른 잠김부 파손을 막기 위한 생역학적, 의료공학적인 연구

가 필요하며 보다 많은 증례를 분석하여 이에 적합한 수술적 도구의 개발도 요구된다.

## 참고문헌

1. Rougraff BT, Simon MA, Kneisl JS, Greenberg DB, Mankin HJ. Limb salvage compared with amputation for osteosarcoma of the distal end of the femur. A long-term oncological, functional, and quality-of-life study. *J Bone Joint Surg Am.* 1994;76:649-56.
2. Henderson ER, Groundland JS, Pala E, et al. Failure mode classification for tumor endoprostheses: retrospective review of five institutions and a literature review. *J Bone Joint Surg Am.* 2011;93:418-29.
3. Kotz R, Dominkus M, Zettl T, et al. Advances in bone tumour treatment in 30 years with respect to survival and limb salvage. A single institution experience. *Int Orthop.* 2002;26:197-202.
4. Lee SH, Oh JH, Lee KS, Yoo KH, Kim HS. Infection after prosthetic reconstruction in limb salvage surgery. *Int Orthop.* 2002;26:179-84.
5. Ahlmann ER, Menendez LR, Kermani C, Gotha H. Survivorship and clinical outcome of modular endoprosthetic reconstruction for neoplastic disease of the lower limb. *J Bone Joint Surg Br.* 2006;88:790-5.
6. Gosheger G, Gebert C, Ahrens H, Streitbuerger A, Winkelmann W, Harges J. Endoprosthetic reconstruction in 250 patients with sarcoma. *Clin Orthop Relat Res.* 2006;450:164-71.
7. Heisel C, Breusch SJ, Schmid G, Bernd L. Lower limb salvage surgery with MUTARS endoprostheses: 2 to 7 year results. *Acta Orthop Belg.* 2004;70:142-7.
8. Jeys LM, Grimer RJ, Carter SR, Tillman RM. Periprosthetic infection in patients treated for an orthopaedic oncological condition. *J Bone Joint Surg Am.* 2005;87:842-9.
9. Flint MN, Griffin AM, Bell RS, Ferguson PC, Wunder JS. Aseptic loosening is uncommon with uncemented proximal tibia tumor prostheses. *Clin Orthop Relat Res.* 2006;450:52-9.
10. Pala E, Henderson ER, Calabrò T, et al. Survival of current production tumor endoprostheses: Complications, functional results, and a comparative statistical analysis. *J Surg Oncol.* 2013;108:403-8.

# The Failure of Polyethylene Lock of MUTARS<sup>®</sup> Distal Femur Tumor Endoprosthesis: A Case Report

Won-Ju Jeong, and Il-Hyung Park

*Department of Orthopedic Surgery, School of Medicine, Kyungpook National University, Daegu, Korea*

The guidelines for the treatment of massive bone defects caused by bone resection due to tumors have changed from amputation to limb salvaging surgery. Limb salvaging surgery using endoprosthesis is a well-established procedure. However, Aseptic loosening, infection, and mechanical defect remain significant problems. Among them, we experienced the case with a breakage of polyethylene lock of MUTARS<sup>®</sup> distal femur tumor Endoprosthesis.

**Key words:** MUTARS<sup>®</sup> distal femur tumor endoprosthesis, breakage of polyethylene lock

**Received** November 1, 2013 **Revised** November 27, 2013 **Accepted** November 28, 2013

**Correspondence to:** Il-Hyung Park

Department of Orthopedic Surgery, Kyungpook National University Hospital, 130, Dongdeok-ro, Jung-gu, Daegu 700-721, Korea

**TEL:** +82-53-420-5634 **FAX:** +82-53-420-6337 **E-mail:** ihparkmdrip@gmail.com