

반건양건내에 발생한 근육 경색 및 석회화: 증례 보고

Muscle Infarction and Calcification of the Semitendinosus Tendon: A Case Report

조진호

인제대학교 의과대학 일산백병원 정형외과학교실

석회화 건염은 주로 건관절이 가장 많이 호발하고 고관절, 슬관절 등 다른 부위의 관절에 발생하는 것으로 알려져 있다. 근육내에 허혈로 인한 근육 경색 또한 주로 당뇨병 환자에서 빈번한 합병증인 폐쇄성 혈관 병변에 의한 하지 원위부에 주로 발생하는 것으로 알려져 있다. 본 저자는 고령의 환자에서 당뇨병 같은 기존 질환이 없고 관절 부위가 아닌 하퇴 후방부 순수 건 내에 생긴 근육경색과 석회화가 같이 동반된 증괴 병변을 경험하였기에 이를 보고하고자 한다.

색인단어: 대퇴 하퇴부, 반건양건, 근육 경색, 석회화

일반적으로 상하지에 생길 수 있는 석회화 건염은 건관절 극상건에 오는 것이 대표적이며, 이는 전형적인 증상 및 방사선 검사로 쉽게 진단을 할 수 있으며, 그외 고관절, 슬관절, 완관절, 주관절에 가끔 생기는 것으로 되어있다. 그리고 주로 하퇴에 많이 생기는 근육 경색은 장기간 인슐린 의존성 당뇨병 환자로 다발성 장기 합병증이 있는 환자에서 주로 발현되는 당뇨병 합병 질환으로 거의 대퇴부와 드물게 하퇴부에서 발생하고 심한 국소적 통증과 종창을 동반한 종괴양 병변으로 나타나며 대부분 중재적 시술 없이 수 주에서 수개월 후 자연적으로 관해 되는 것으로 알려져 있으나 임상 양상이 비특이적이며 유병률이 적어 비슷한 증상을 일으킬 수 있는 질병, 특히 감염성 질환이나 연부조직 육종과의 감별 진단이 필수적이다. 본 저자는 고령의 환자에서 근육내 발생할 수 있는 연부조직 종양과 구별되며, 석회화와 근육 괴사 두 질환이 병합된 하퇴부 순수 반건양건 내에 종괴양 병변을 경험하였기에 이를 보고하고자 한다.

하였으며, 환자는 무릎을 많이 구부리는 자세를 취할 때 종괴로 인한 심한 압박감을 호소하였다. 과거력상 당뇨는 없었고, 고혈압 외엔 지병이 없었다. 이학적 검사상 무릎 관절 슬와부 상방에 호두 크기 정도의 종괴가 만져졌으며, 동반된 피부 병변은 없었고, 만졌을 때 압통을 호소하였다. 시행한 피검사에서 특이소견이 없었다. 시행한 단순 방사선 검사에선 무릎 후방부에 석회화가 동반된 연부조직 음영이 관찰되었고(Fig. 1), MRI에선 반건양건을 따라서 비교적 경계가 명확한 1.6×1.5×5.1 cm크기의 fusiform shape의 연부조직 종괴가 관찰되었으며, T1WI상 근육과 비교하여 약간 high signal intensity를 보이고 T2WI상 heterogeneous-iso

증례 보고

66세 남자 환자로서 내원 8년 전 심하게 넘어진 적이 있고 그 후 잘 지내다 우연히 촉진된 우측 무릎 뒤쪽에 종괴를 주소로 내원

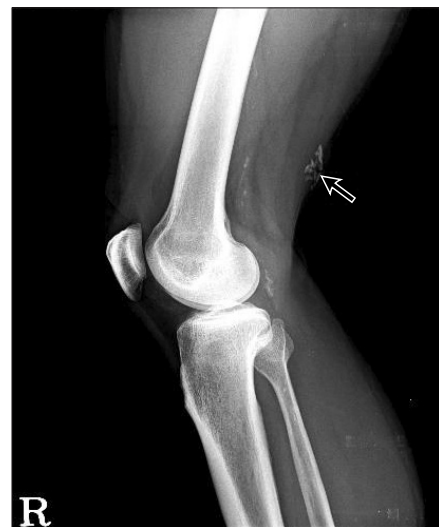

Figure 1. Lateral radiograph of right knee show calcified lesion (arrow) on posterior area of distal femur.

접수일 2012년 4월 27일 심사수정일 2012년 11월 15일

게재확정일 2012년 11월 19일

교신저자 조진호

경기도 고양시 일산서구 대화동 2240, 인제대학교 의과대학 일산백병원 정형외과학교실

TEL 031-910-9733, FAX 031-910-7967

E-mail osd07@paik.ac.kr

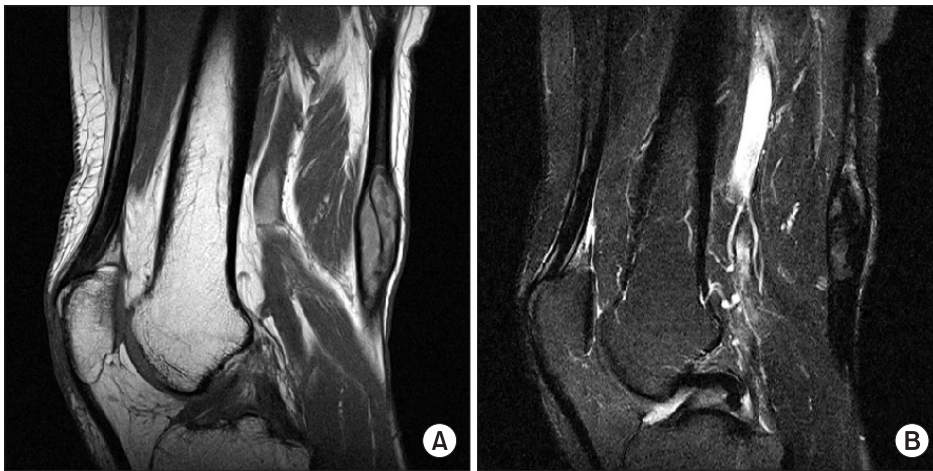

Figure 2. Magnetic resonance images shows well-defined soft tissue mass along semitendinosus tendon, posterior aspect of distal thigh. (A) T1-weighted image: slightly high signal intensity (B) T2-weighted image: heterogeneous iso signal intensity.



Figure 3. Gross examination reveals tendon (right white portion) with skeletal muscles (left cut view).

signal intensity를 보였다. T1WI와 T2WI 모두에서 동일한 두께의 가장자리에 dark signal intensity rim을 가지고 있고 내부에도 dark signal intensity focus가 보이는데 이는 단순 방사선 사진과 연계하여 비교시 석회화로 진단되었다(Fig. 2). 조영제 검사에선 특이소견은 없었다. 이 종괴와 인접한 부위에 특이소견은 없었다. 환자는 척추마취 하에 복와위 자세로 수술을 받았는데, 수술 소견은 우측 무릎 슬와부 6 cm 상방에 1.6×1.5×5.1 cm 크기의 종괴가 순수 반건양건 내에 위치해 있었으며, 주위 조직으로의 침범은 없었다. 수술은 단순 종괴 부위 절제술을 시행하였고, 술후 다음날부터 체중부하 보행 및 관절운동을 시행하였다. 병리학 교실에서 시행한 육안적 소견(Fig. 3) 현미경하 조직 검사에선 건 내부에 석회화 및 퇴행성 변화가 보이고, 근육 경색이 동반된 골격근육 조직을 관찰할 수 있었다(Fig. 4).

고 찰

석회화 건염의 발생기전은 아직 명확하게 규명되지 않았으나 극상건의 석회화 건염에서의 연구로서 Uhthoff 등¹⁾이 제시한 국소 허혈에 의한 섬유연골로의 변성과 석회 침착, 뒤이어 미세혈관

이 자라 들어가면서 대식 세포에 의한 흡수 기전을 거쳐서 산소 공급의 회복과 인대구조의 정상화를 이룬다고 하였으며 Gärtner와 Simons²⁾에 의하면 석회 침착물 흡수에 의한 급성기는 무기질의 화학적 용해가 아니라 유기질에 의해 유지되던 Hydroxyapatite 간의 접착력의 변화에서 기인한다고 하였다. 주로 건관절에 생기며, 그외 고관절, 손목관절, 주관절 등에 생길 수 있으며, 무릎 관절에서도 생길 수 있는데, 이는 주로 슬개건, 대퇴 이두근, 대퇴 직근, 내측 측부 인대(Pelligrini-Steida disease) 등에서 보이며, 드물게 슬와건 에서도 생길 수 있다는 증례 보고가 있다. 대퇴 직근의 석회화 건염과 관련해서는 수상력과 관련하여 발생한 경우를 대퇴 직근의 파열에 이은 외상성 골근 부착부 병증(enthesisopathy), 전하 장골극의 건열 골절 후 발생한 외골종으로 보고한 예가 있다.³⁾ 본 예에서는 내원 8년 전 심한 외상 당시 근육의 손상이 있었고 그후 근육의 괴사와 석회화가 같이 동반된 것으로 사료된다. 일반적인 발생 원인은 확실하진 않으나 외상, 만성 신부전증, 종양성 석회화증, 당뇨병 등과 연관이 있다고 알려져 있다.⁴⁾

하퇴 골격 근육 내에 생길 수 있는 근육 경색은 하퇴부 혈관의 죽상 경화 및 폐쇄성 질환으로 인해 생기는 것으로 보고 있으며, 이는 당뇨병을 오래 앓은 경우에 주로 오는 것으로 알려져 있다. 주로 대퇴부의 사두근, 대퇴 내전근, 대퇴 이두근에서 호발하며, 드물게 비복근에서도 발생 한다고 알려져 있고, 상지에서는 거의 발생 안하는 것으로 알려져 있다. 따라서 당뇨병 환자에서 하지 골격근에 심한 급성 통증을 동반하는 종괴가 발현시 당뇨병성 근육 경색을 의심하게 되나 비슷한 증상을 일으킬 수 있는 봉와 직염, 농양, 골수염 및 화농성 근염 등의 감염성 질환, 양성이나 악성 종양, 출혈이나 심부정맥, 혈전증 등의 혈관성질환, 드물게 염증성 질환이나 신경원성 질환들과 감별 진단하는 것이 필요하다.⁵⁻⁹⁾ 특히 그중에서도 근육내 발생할 수 있는 연부 조직 종양들과의 감별이 중요한데, 이는 증상 발현이 급성이나 아급성으로 생기거나 진찰시 심한 통증 또는 만졌을 때 압통을 호소 하는 경우, 초음파나 MRI 같은 영상 검사에서 종괴 주위로 정상 조직으로의 침범 여부 등으로 두 질환을 구분할 수 있겠다.

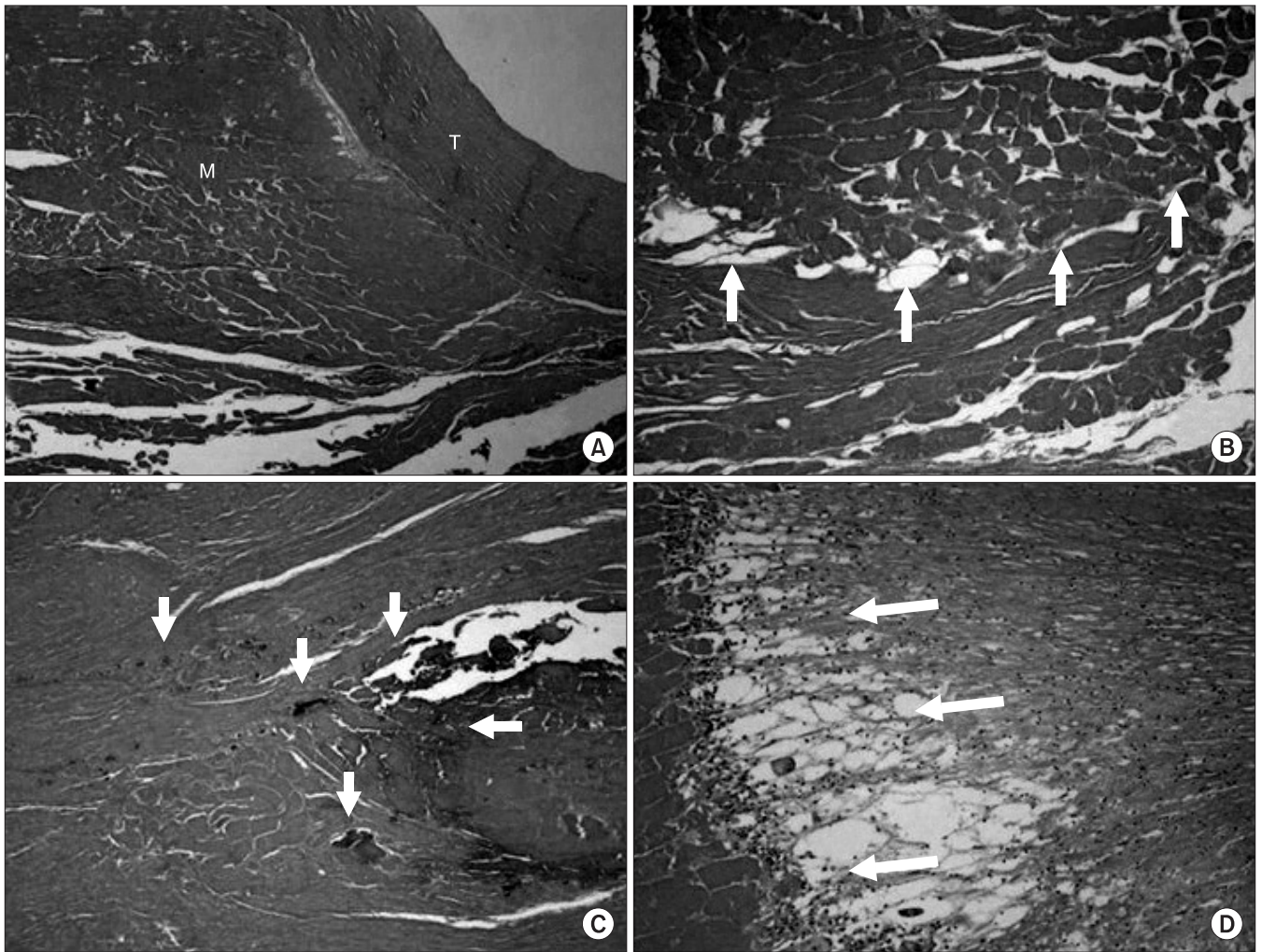


Figure 4. Microscopic findings of tendinitis with muscle infarct. (A) Low power view reveals tendon (T) and skeletal muscle (M) ($\times 40$). (B) Degeneration with infarct (arrows) was noted in muscle portion ($\times 200$, H&E). (C) Degeneration with calcification (arrows) was noted in tendon portion ($\times 100$, H&E). (D) Tendinitis with foreign body reaction (arrows).

본 증례는 당뇨병의 과거력이 없고, 내원 당시에도 심한 통증을 호소하지 않아서 당뇨로 인한 근육 경색은 감별할 수 있었고, 시행한 x-ray 및 MRI에서 석회화가 동반된 양성 종양으로 생각되어 종괴 절제술 겸 조직검사를 시행하였으나 수술 소견 및 조직학적 검사에서 순수 반건양건 부위에서 경색되고 퇴행성 변화가 동반된 근육 조직 및 석회화 성분이 관찰되었다. 이는 원인을 정확히 알 수는 없지만 최초의 심한 외상이 있었고 그후 반복되는 외상에 의한 것으로 사료된다.

고령의 환자에서 하퇴부 순수 반건양건 내에 술전 시행한 영상학적 검사에서 양성 또는 악성 종양으로 생각되었으나 술후 조직학적으로 근육과 건의 결합 부위가 아닌 순수 건 내부에서 석회화 및 근육 경색이 함께 동반된 드문 경우를 경험하였다.

참고문헌

1. Uhthoff HK, Sarkar K, Maynard JA. Calcifying tendinitis: a new concept of its pathogenesis. Clin Orthop Relat Res. 1976;(118):164-8.
2. Gärtner J, Simons B. Analysis of calcific deposits in calcifying tendinitis. Clin Orthop Relat Res. 1990;(254):111-20.
3. Baudrillard JC, Lerais JM, Segal P, et al. Enthesopathy of the upper insertion of the musculus rectus femoris. A retrospective sign of tendon rupture in sports pathology. J Radiol. 1986;67:185-91.
4. Tennent TD, Goradia VK. Arthroscopic management of calcific tendinitis of the popliteus tendon. Arthroscopy. 2003;19:E35.
5. Aboulafia AJ, Monson DK, Kennon RE. Clinical and radiological aspects of idiopathic diabetic muscle infarction. Rational approach to diagnosis and treatment. J Bone Joint Surg Br. 1999;81:323-6.
6. Damron TA, Levinsohn EM, McQuail TM, Cohen H, Stad-

- nick M, Rooney M. Idiopathic necrosis of skeletal muscle in patients who have diabetes. Report of four cases and review of the literature. *J Bone Joint Surg Am.* 1998;80:262-7.
7. Lauro GR, Kissel JT, Simon SR. Idiopathic muscular infarction in a diabetic patient. Report of a case. *J Bone Joint Surg Am.* 1991;73:301-4.
8. Hinton A, Heinrich SD, Craver R. Idiopathic diabetic muscular infarction: the role of ultrasound, CT, MRI, and biopsy. *Orthopedics.* 1993;16:623-5.
9. Morcuende JA, Dobbs MB, Crawford H, Buckwalter JA. Diabetic muscle infarction. *Iowa Orthop J.* 2000;20:65-74.

Muscle Infarction and Calcification of the Semitendinosus Tendon: A Case Report

Jin-Ho Cho

Department of Orthopedic Surgery, Ilsan Paik Hospital, Inje University College of Medicine, Goyang, Korea

The most common anatomic location of calcific tendinitis is the supraspinatus muscle of the shoulder joint. However, it is known to develop in any joint including the hip, knee. Infarction of skeletal muscle in the distal areas of the limbs due to vascular occlusion is a well recognized systemic condition in patients who have diabetes. The author experienced mass-like lesion combined muscle infarction and calcification within pure semitendinosus tendon without diabetes in posterosuperior area of distal thigh in old age.

Key words: distal femur, semitendinosus tendon, muscle infarction, calcification

Received April 27, 2012 **Revised** November 15, 2012 **Accepted** November 19, 2012

Correspondence to: Jin-Ho Cho

Department of Orthopaedic Surgery, Ilsan Paik Hospital, Inje University College of Medicine, 2240, Daehwa-dong, Ilsanseo-gu, Goyang 411-706, Korea

TEL: +82-31-910-9733 **FAX:** +82-31-910-7967 **E-mail:** osd07@paik.ac.kr