

종골에 발생한 내연골종: 증례 보고

Enchondroma of the Calcaneus: A Case Report

민학진 • 윤의성 • 서재성 • 김진수 • 백승엽

서울의료원 정형외과

내연골종은 주로 수부에 발생하는 양성 골 종양으로 족부에 발생하는 경우는 흔하지 않다. 족부에서 발생할 경우에도 대개 족지나 원위 중족골이며 종골에서는 발생이 매우 드문 것으로 알려져 있다. 수개월간 지속된 좌측 종골 부위 통증으로 내원한 44세 남자 환자에서 시행한 방사선 검사에서 내연골종 의심되어 골 소파술 및 골 이식술을 시행하였고 최종 병리검사에서 확진되었다. 이에 본 저자들은 종골의 내연골종을 1예 경험하였기에 문헌 고찰과 함께 보고 하는 바이다.

색인단어: 종골, 내연골종

내연골종(Enchondroma)은 성장하는 골단판내의 비정상적인 연골들이 골수강내로 자라나와 성숙된 초자 연골로 자라나는 양성 종양이다.^{1,2)} 주로 수부에서 발생하며 근위지골, 중수골, 중간지골, 원위지골 순으로 호발한다. 그 이외 대퇴골, 상완골, 늑골에서 발생하며 족부에 발생하는 경우는 전체의 약 6%정도로 보고된다.²⁾ 족부에 발생하는 내연골종은 대개 무증상으로 진단이 간과되는 경우가 많다. 진단되는 경우는 타질환 검진시에 우연히 발견되거나 또는 병적 골절이나 외상, 과격한 활동, 악성화에 의한 통증으로 발견된다.^{1,3,4)} 내연골종은 10대에서 50대까지 여러 연령층에서 발생할 수 있으나 주로 20, 30대에 가장 많이 발생하며 성별의 차이는 없다.^{1,4)}

드물게 족부에서 발생시 주로 족지나 중족골의 원위부에 발생하며,^{2,5)} 종골에서의 발생은 매우 드물게 보고 되고 있다. 저자들은 종골에 발생한 내연골종 1예를 치료하였기에 문헌 고찰과 함께 보고하는 바이다.

증례 보고

44세 남자로 수개월 전부터 특별한 외상 없이 발생한 좌측 종골 부위 통증을 주소로 내원하였다. 과거력 상 20년전부터 정신분열증으로 치료받고 있었으며 특이한 가족력은 없었다. 내원시 시행

한 이학적 검사에서 종골 외측으로 4×5 cm 크기의 이동성이 없고 단단한 종괴가 촉지되었고 압통을 동반하였으며 관절 운동 범위 및 감각 이상은 없었다. 족부의 단순방사선 촬영에서 종골체부의 중반 및 후방부위에 비교적 경계가 명확한 난원형의 골용해성 병변이 관찰되었다(Fig. 1). 자기 공명 영상 소견에서는 T1 강조 영상에서 중등도 신호 강도, T2 강조 영상에서는 고신호 강도를 보이는 5.3×3.5×3.4 cm 크기의 종괴가 관찰되었다(Fig. 2). 골 흡수로 인한 기질 음영의 감소 및 기질내에 점상 석회화가 관찰되었고 주변부는 경계가 명확하였다. 환자가 좌측 종골 부위 통증을 지속적으로 호소하고 종괴의 크기가 3 cm 이상으로 병적 골절의 예방을 위해 소파술 및 자가 골 이식술을 포함한 수술적 치료를 계획하였고 또한 속발성 연골육종과 같은 악성 변화 여부를 배제하기 위한 병리조직 검사를 동반 시행하였다.

수술은 전신 마취하에 앙와위에서 시행하였으며, 후족부의 외측, 종골 바로 위에서 5 cm 가량의 횡절개를 하고 종골의 외측 피질골에 절골도를 이용하여 창을 낸 후, 소파기구를 이용하여 종양을 긁어내었다. 종양 제거 후 병용 치료를 위해 99.9% 무수알코올로 화학적 소작을 시행하였다. 골 결손 부위에 장골능에서 채취한 해면골 부스러기형과 동종골(Allowash®, Community Tissue Service™, Ohio, USA)을 이용하여 채워 넣었다(Fig. 3). 종양은 반투명성의 초자 연골 조직 소견을 보였으며 병리조직 검사에서 내연골종으로 진단되었으며 악성을 시사하는 소견은 없었다(Fig. 4).

고찰

종골에 발생하는 종양으로 감별할 것은 골연골종, 골육종, 섬유성

접수일 2010년 9월 20일 심사수정일 2010년 10월 25일 게재확정일 2010년 11월 12일

교신저자 서재성

서울시 강남구 삼성동 171-1, 서울의료원 정형외과

TEL 02-3430-0681, FAX 02-539-1262

E-mail hananina@dreamwiz.com

대한골관절종양학회지 : 제16권 제2호 2010 Copyrights © 2010 by The Korean Bone and Joint Tumor Society

"This is an Open Access article distributed under the terms of the Creative Commons Attribution Non-Commercial License (<http://creativecommons.org/licenses/by-nc/3.0/>) which permits unrestricted non-commercial use, distribution, and reproduction in any medium, provided the original work is properly cited."

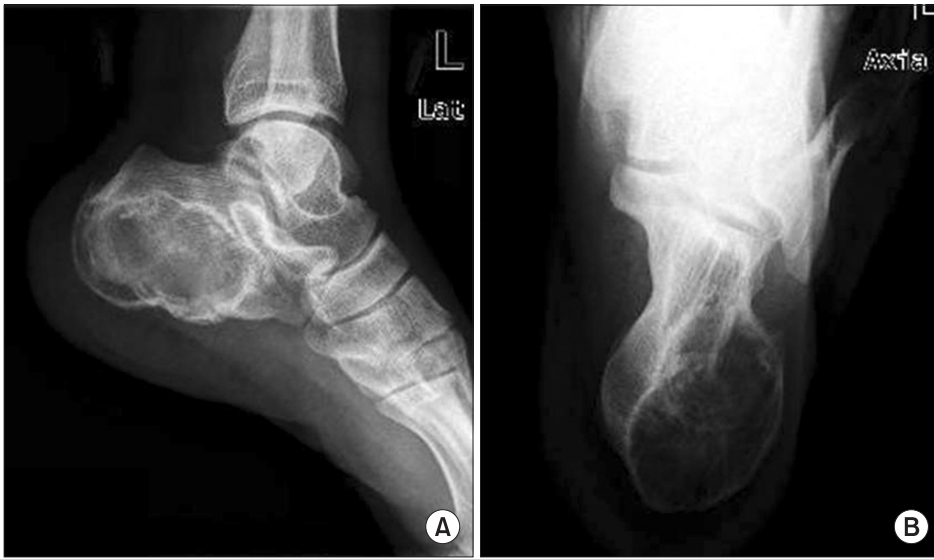

Figure 1. (A) Lateral preoperative radiograph of the left calcaneus revealed osteolytic lesion with thin sclerotic cortex and internal ground glass opacity at posterior and plantar aspect. (B) Axial preoperative radiograph showed osteolytic lesion mainly at medial aspect of calcaneus.

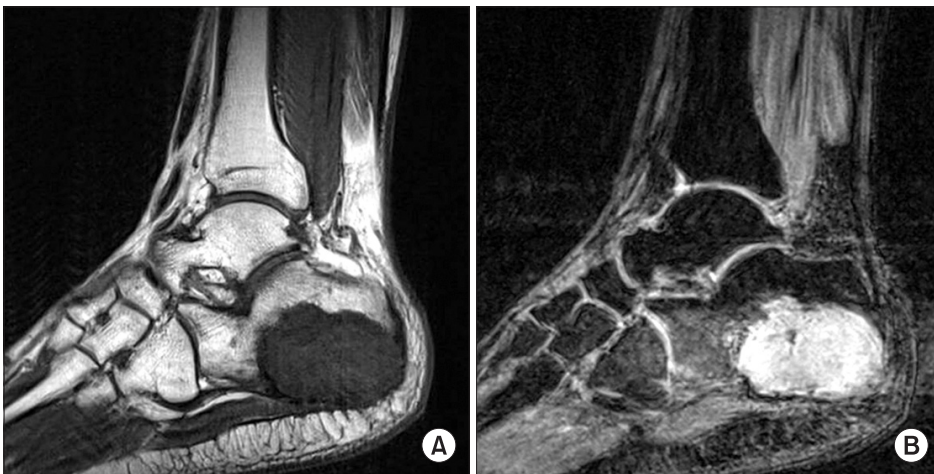


Figure 2. (A) T1-weighted sagittal plane image showed a well-circumscribed, lobulated lesion displaying intermediate signal intensity. (B) Enhanced T2-weighted sagittal plane image showed a mixed-intensity signal of the high signal areas represent cartilaginous tumor and low signal areas show calcification.

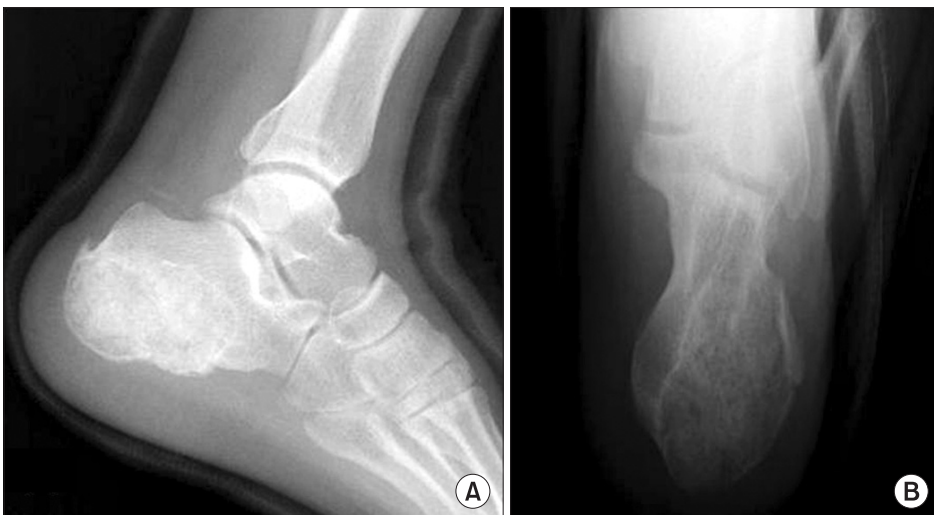

Figure 3. Postoperative radiograph showed the osteolytic lesion filled with grated bone.

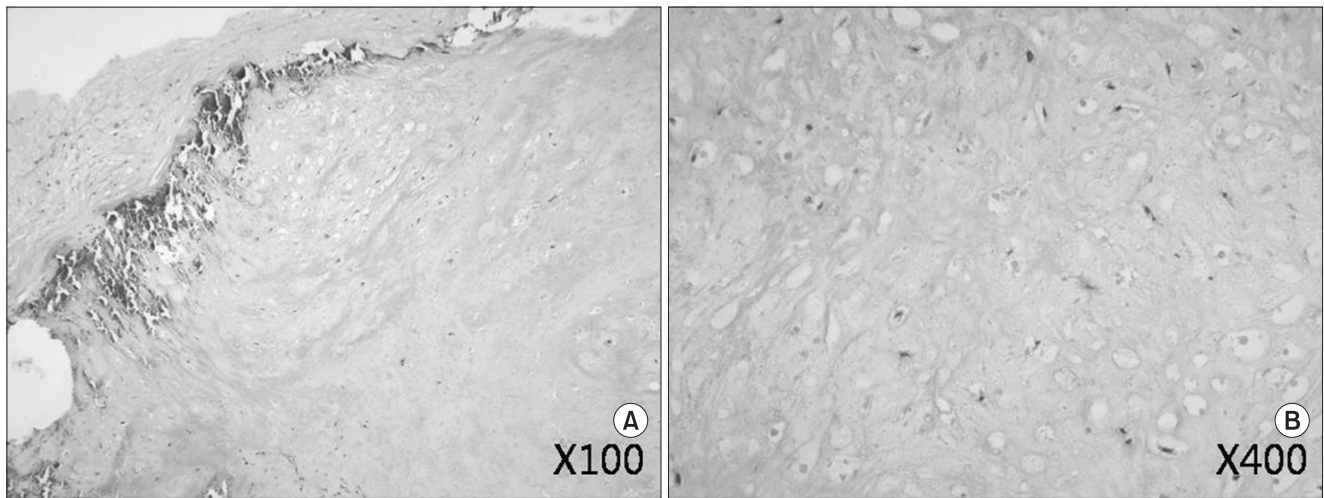


Figure 4. Histology showed small nodules of hyaline cartilage tissue, and one or two nuclei within single lacuna (H&E).

골 이형성증, 연골육종, 내연골종 등이 있다.

내연골종(Enchondroma)은 수지, 족지, 중수골, 중족골 등의 단관골(small tubular bone)에서 호발하고 상완골, 대퇴골의 골간단부 위에서도 발생하며 일반적으로 골수강내에 위치하며 성숙된 초자 연골(Hyaline cartilage) 덩어리로 구성되어 있으며 전 연령층에 고루 분포하나 대개 30대 이전에 증상이 있어 발견된다.

골연골종(Osteochondroma)은 명확하게 구별되는 연골모를 가지고, 골육종은 대개 심한 해면 골 파괴, 골 형성, 피질 골 파괴 및 골막 반응을 보이는 것에서 다른 종양과는 구별된다.³⁾

섬유성 골 이형성증(Fibrous dysplasia)의 경우 간유리 비슷한 비슷한 병소를 가지며 경계가 분명하고 연골을 많이 포함하는 석회화 점을 가지는 점과 T1 강조 영상에서 저신호 강도, T2 강조 영상에서 다양한 신호를 보이는 점에서 내연골종과 유사한 면을 포함하고 있으며 진단이 의심스러운 경우 생검을 시행하기도 한다.

연골육종(Chondrosarcoma)의 경우 골육종 다음으로 흔한 질환으로 서서히 자라고 늦게 전이하는 특징을 가지며 특히 중심성 연골육종은 대부분 내연골종의 악성 변화에 의해 발생한다. 주변의 감소된 음영과 함께 병변 내 불규칙하게 분포하는 석회화 침착의 소견은 연골성 병변을 암시하는데 돌출된 종양내에 많은 석회화를 보이는 특징을 가지고 있다. 골수의 감소된 음영 및 석회화 침착 음영 그리고 피질골의 팽대와 내피질의 물결 모양 침식, 골막 반응을 보인다. 또한 악성도가 낮은 경우 내연골종과의 감별이 힘들어 조직학적인 확진을 요하며 광범위 절제술을 시행한다.⁵⁾

내연골종은 고립성으로 나타날 수도 있으나 여러 곳에 발생하면 내연골종증(Enchondromatosis) 또는 Ollier's disease라고 하며, 내연골종증이 다발성의 해면성 혈관종과 동반될 경우 Maffucci 증후군이라고 한다.¹⁾

내연골종은 단순방사선 촬영에서 둥근 모양의 병소로 경계가 명확한 방사선 투과성의 병변으로 나타나며 피질골은 침식되어

얇아지면서 밖으로 팽대된 소견을 보이고 병소내 다양한 밀도를 가진 점각 소견(spotted calcification)을 보인다.⁶⁾ 육안으로는 반투과성, 소엽성 배열을 보이는 초자 연골 소견을 보이며, 소엽은 수 mm에서 1 cm 이상의 크기를 가진다. MRI 소견에서는 T1 강조 영상에서 중등도 신호 강도를 보이며, T2 강조 영상에서는 초자 연골이 수분을 다량 포함하기 때문에 고신호 강도를 보인다. T2 강조 영상에서는 초자 연골의 소엽성 배열을 더욱 선명하게 관찰할 수 있다.⁷⁾ 조직학 소견에서 연골세포는 소강내에 위치하며 초자 연골과 유사하게 원형의 전형적인 핵을 가지고 있다.^{2,5)}

내연골종의 치료는 크기가 작고 증상이 없는 경우는 수술하지 않으며, 3-4 cm 이상의 크기를 보여 병적 골절이 우려되거나 증상을 나타내는 경우는 수술적 치료를 시행한다.^{1,3)} 수술방법으로는 완전절제술(complete excision), 화학적 소작술, 소파술 및 골 이식술, 아전 절제술 및 골이식술(subtotal resection and bone graft), 전 절제술 및 골 이식술(total resection and bone graft) 등이 있으며, 소파술 및 골 이식술이 가장 널리 받아들여지고 있다.^{1,3,4)} 골 이식술 없이 단순 소파술만으로 좋은 결과를 얻었다는 보고도 있으나,^{8,9)} 골의 치유 기간이 오래 걸리는 단점이 있다.⁹⁾ 알코올을 이용한 화학적 소작술은 남아있는 종양 세포를 제거하여 재발의 위험성을 줄일 수 있다.¹⁰⁾

본 증례는 지속적인 통증으로 내원하여 시행한 단순 방사선 및 MRI에서 5.3×3.5×3.4 cm 크기의 종괴가 발견되었다. 이에 병적 골절의 위험성이 크고 통증을 동반하여 소파술 및 골 이식술을 시행하였다. 소파술에서 시행한 병리 조직학 검사에서 내연골종으로 확진되었으며 악성 변화는 관찰되지 않았다.

국내에서는 종골에서 발생한 골연골종에 대한 보고를 찾을 수 없었고, 국외에서도 드문 종골내에 발생한 내연골종의 증례를 보고하며, 이 질환은 재발로 인한 2차 수술을 요하기도 하고 또한 이후 악성화 변화로 속발성 연골육종이 발생하기도 하므로 지속적

인 추적 관찰이 필요한 질환임을 환기시키는 바이다.

참고문헌

1. Burns AE. Enchondroma: two case reports. *J Foot Surg.* 1990; 29:551-6.
2. Dahlin DC, Unni KK. Bone tumors: general aspects and data on 11,087 cases. 5th ed. Philadelphia: Lippincott-Raven; 1996. 22-45.
3. Mirra JM. Bone Tumors. Clinical, radiologic and pathologic correlations. Philadelphia: Lea and Febiger; 1989. 480-1, 487, 515-6.
4. Perlman MD, Gold ML, Schor AD. Enchondroma: a case report and literature review. *J Foot Surg.* 1988;27:556-60.
5. Mirra JM, Gold R, Downs J, Eckardt JJ. A new histologic approach to the differentiation of enchondroma and chondrosarcoma of the bones. A clinicopathologic analysis of 51 cases. *Clin Orthop Relat Res.* 1985;201:214-37.
6. Gamble FO, Yale I. Clinical foot roentgenology. An illustrated handbook. Baltimore: The Williams and Wilkins; 1966. 106.
7. Flemming DJ, Murphey MD. Enchondroma and chondrosarcoma. *Semin Musculoskelet Radiol.* 2000;4:59-71.
8. Hasselgren G, Forssblad P, Tornvall A. Bone grafting unnecessary in the treatment of enchondromas in the hand. *J Hand Surg Am.* 1991;16:139-42.
9. Kang E, Rho K, Yoo J. Comparative study of the simple curettage and the curettage with bone graft in enchondroma of the hand. *J Korean Orthop Assoc.* 1997;32:156-62.
10. Song S, Lee J, Yoon H. Treatment of enchondroma of the hand with curettage and dehydrated alcohol instillation. *J Korean Soc Surg Hand.* 2004;9:148-52.

Enchondroma of the Calcaneus: A Case Report

Hak Jin Min, M.D., Ui Seoung Yoon, M.D., Jae Sung Seo, M.D., Jin Soo Kim, M.D., and Seung Yub Baek, M.D.

Department of Orthopaedic Surgery, Seoul Medical Center, Seoul, Korea

Enchondroma is a benign tumor mainly developed in the hand and uncommon in the foot. Even if it is in the foot, most are in the phalanges and distal metatarsals of the foot. Enchondroma in the calcaneus is very rare. A 44-year-old male suffered from left heel pain for several months, authors treated it with curettage and bone graft, it was histologically confirmed as an enchondroma in the calcaneus. The authors presented a rare case presentation of an enchondroma in the calcaneus with pain.

Key words: calcaneus, enchondroma

Received September 20, 2010 **Revised** October 25, 2010 **Accepted** November 12, 2010

Correspondence to: Jae Sung Seo, M.D.

Department of Orthopaedic Surgery, Seoul Medical Center, 171-1, Samsung-dong, Kangnam-gu, Seoul 135-740, Korea

TEL: +82-2-3430-0681 **FAX:** +82-2-539-1262 **E-mail:** hananina@dreamwiz.com