

## 점수제 변형 3중복 검사에 의한 유방 종괴의 진단

— 전향적 연구 —

충북대학교 의과대학 외과학교실

김빈수 · 김진권 · 조성일 · 류동희 · 윤효영 · 송영진

### Diagnosis of Palpable Breast Masses by the Modified Triple Test Score

#### -A prospective study-

Bin-Soo Kim, M.D., Jin-Kwon Kim, M.D., Sung-Il Cho, M.D., Donghee Ryu, M.D., Hyo-Young Yun, M.D. and Young-Jin Song, M.D.

Department of Surgery, College of Medicine, Chungbuk National University, Cheongju, Korea

**Purpose:** The modified triple test (MTT; physical examination, ultrasonography, and fine-needle aspiration cytology) for palpable breast masses yielded 100% diagnostic accuracy when all 3 components were concordant (all benign or all malignant) in our previous study. However, about 30% of cases were discordant and required open or core needle biopsy. This study is designed to evaluate the modified triple test by scoring system, based on our experience, and to develop a method to further limit the need for surgical biopsy of discordant cases.

**Methods:** The MTT was performed in 175 palpable breast masses of 166 female patients between August 1998 and June 2001 at the Outpatient Clinic, Department of Surgery, Chungbuk National University Hospital. Each component of the MTT was assigned 1, 2, or 3 points for a benign, suspicious, or malignant result, respectively, yielding a total modified triple test score (MTTS) from 3 to 9 points, and 25 cases with 3 points of MTTS were clinically followed up without histological confirmation.

**Results:** Among 175 cases, concordant cases were 120 (68.6%); benign cases was 66 (37.7%), and malignant cases were 54 (30.8%). Concordant cases had 100% of diagnostic accuracy, sensitivity, and specificity. Among the 25 cases of

benign concordant (MTTS 3 points), no case was proved to be malignant through clinical follow-up observation. Total discordant cases were 55 (31.4%); 15 cases of 4 points (8.6%), 11 cases of 5 points (6.3%), 4 cases of 6 points (2.3%), 18 cases of 7 points (10.3%), 7 cases of 8 points (4.0%). In each discordant group, 0 cases of 4 points (0%), 2 cases of 5 points (18.2%), 3 cases of 6 points (75%), 15 cases of 7 points (83.8%), and 7 cases of 8 points (100%) were proved to be malignant by histologic confirmation. Aspiration cytology has the highest specificity and positive predictive value of the 3 MTT components.

**Conclusion:** Palpable breast masses that score 3 or 4 points by MTTS are benign and could be clinically followed up, and masses that score 8 or 9 points are malignant and should undergo definitive therapy. Confirmatory biopsy might be applied on only 20% of the masses the reserve MMTS of 5, 6, and 7 points. (*Journal of Korean Breast Cancer Society 2002;5:46-51*)

**Key Words:** Breast mass, Physical examination, Ultrasonography, Cytology, Modified triple test

**중심 단어:** 유방 종괴, 이학적 검사, 초음파검사, 세포검사, 변형 3중복 검사

### 서 론

1970년대 촉진성 유방 종괴의 진단을 위하여 이학적 검사, X-선 유방촬영술(유방촬영술), 그리고 세포흡인 세포검사(세포검사)의 3가지 검사를 시행하는 3중복 검사(Triple Test; TT)가 소개되었다.(1) 이런 TT의 장점은 외과적 생검에 비하여, 간편하고 빠르며, 경제적 부담을 줄일 수 있고, 잠재적 합병증이 적게 나타나는 데 있다. 또한 TT의 3가지 검사가 모두 양성 혹은 악성으로 일치하는 경우에는 그 진단적 정확도는 거의 100%로 외과적 생검과 동등하다.(2) 따라서, TT의 3가지 검사가 모두 양성으로 일치하는 경우(benign concordant; 양성일치)에는 별도의 진단을 위한 검사가 필요없이 안전하게 추적 관찰을 할 수 있고,(3-7) 모두 악성으로 일치하는 경우(malignant concordant; 악성일치)에도 역시 별도의 외과적 생검없이 바로 최종 치료에 임할

책임저자 : 송영진, 충북 청주시 개신동 62  
☎ 361-711, 충북대학교병원 외과  
Tel: 043-269-6361, Fax: 043-266-6037  
E-mail: yjsong@med.chungbuk.ac.kr

접수일 : 2002년 2월 28일, 게재승인일 : 2002년 3월 11일  
이 논문의 주요 내용은 2001년 추계 외과학술대회에서 구연되었음.  
이 논문은 2001년 충북대학교병원 임상연구비 지원으로 연구되었음.

수도 있다.(2) 그러나, 불일치(discordant)하는 경우가 30~60%에 이르고, 이 경우에는 외과적 생검을 필요로 하게 된다.(7,8)

1998년에 Morris 등(9)은 TT 각각의 검사 결과를 양성, 악성의심, 그리고 악성으로 판정하여 각각 1점, 2점, 3점의 점수를 부여하고 합산하는 방식의 TT Score (TTS)의 방법을 소개하고, 불일치의 경우에도 4점까지는 안전하게 외래 추적 관찰을 할 수 있고, 6점 이상인 경우에는 외과적 생검 없이 바로 치료에 임할 수 있다고 보고하였다.(10)

TT의 3가지 검사 중 유방촬영술은 만저지는 유방 종괴가 구미의 경우 35세 이하에서는 치밀유방실질로 인하여 발견되지 않는 경우가 많고, 국내의 경우에도 유방암의 호발연령인 40대에서도(11) 고음영으로 인하여 민감도가 낮으므로,(12-15) 유방초음파검사(초음파검사)가 유용할 수 있다. 이에 젊은 여성의 유방 종괴 진단에서 유방촬영술을 초음파검사로 대체한 변형TT (Modified TT; MTT)의 유용성에 대하여 Vetto 등(16)은 높은 진단적 정확성을 보고하였다. 더욱이 국내의 경우는 유방암의 발생이 30대에 20%, 40대에 37.9%로 구미와 다른 분포를 보일 뿐만 아니라 30대는 물론 유방암의 발생빈도가 가장 높은 40대에서도 치밀유방실질로 인하여 유방촬영술로는 병소의 확인 및 감별이 어려운 경우가 많아 젊은 여성뿐 아니라 모든 연령의 만저지는 유방 종괴의 감별진단에 유방촬영술을 초음파검사로 대체한 MTT가 유용하다고 저자들은 보고한 바 있다.(17)

본 연구는 만저지는 유방 종괴에 대하여 MTT의 진단적 정확성을 알아보고, 양성일치인 경우에 다른 검사의 필요 없이 안전하게 외래 추적 관찰을 할 수 있는지, 또한 악성일치의 경우에 역시 외과적 생검을 피하고 바로 치료에 임할 수 있는지를 알아보고, 30~60%에 이르는 불일치의 경우는 각각의 MTT의 결과를 양성, 악성의심, 악성으로 판정하여 양성은 1점, 악성의심은 2점, 악성은 3점의 점수를 부여하고 합산하는 MTT 점수제(MTT Score; MTTS)에 의한 MTT 3가지 검사의 임상적 적용과 최종진단과의 관계를 밝히고, 이에 의해 임상적 결정을 할 수 있는지 알아보기 위하여 본 연구를 시행하였다.

## 방 법

### 1) 연구 대상

1998년 8월부터 2001년 6월까지 충북대학교병원 외과 외래에 만저지는 유방 종괴를 주소로 내원한 여자 환자 중 이학적 검사, 초음파검사, 그리고 세포검사를 시행 받고, 침생검 혹은 수술적 생검으로 섬유선종이나 섬유낭종성 변화 등의 양성 또는 유방암으로 조직 진단된 여성 환자 166명의 유방 종괴 175예를 대상으로 하였다. 그리고, MTT의 3가지 검사가 양성일치가 나온 여성 환자 25명의 유방 종괴 25예를 조직학적 확진 없이 전향적으로 외래 추적 관찰을 하였다.

### 2) 방법

만저지는 유방 종괴를 주소로 내원한 환자마다 초진 시에, 외과 외래에서 이학적 검사와 초음파검사, 그리고 세포검사를 시행하여 그 결과를 양성, 악성의심, 악성으로 나누어 각각 1점, 2점, 3점의 점수를 부여하고 합산하였다. 이학적 검사와 초음파검사, 그리고 세포검사의 채취는 유방전문 외과외에 의해 또는 감독하에 시행되었으며, 세포검사의 판독은 1명의 세포병리학자가 하였다. 외과외래에서 사용한 초음파 기기는 Aloka SSD 650 CL (Aloka, Tokyo, Japan)로 7.5 MHz 선상 탐촉자와 감열식 프린터를 사용하였다. 세포검사는 22 G침을 부착한 보통의 25 cc 플라스틱 주사기를 사용하였다. 유방 종괴의 이학적 검사와 유방초음파검사의 진단기준은 저자들의 전 보고 기준에 의했다.(21) 양성일치의 경우엔 MTTS가 3점이 되고, MTTS가 9점인 경우엔 악성일치(malignant concordant)가 되었다. 그리고, 양성일치(MTTS 3점)로 나온 25명의 유방 종괴 25예를 6개월 이상 평균 11개월 (6~22개월) 동안 조직학적 확진 없이 외래에서 추적 관찰하였다. 세포검사에서 섬유선종, 섬유낭종성 변화, 양성세포증식, 양성성의심, 악성세포음성 등은 양성으로 판정하였다.

### 3) 통계

민감도(sensitivity)와 특이도(specificity), 정확도(accuracy)를 중심으로 산출하였고, 각 통계적 계산은 다음과 같다; Sensitivity=TP/(TP+FN), Specificity=TN/(TN+FP), PPV=TP/(TP+FP), NPV=TN/(TN+FN), Accuracy=(TP+TN)/(TP+TN+FP+FN), 각각 TP는 true positive; TN, true negative; FP, false positive; FN, false negative; PPV, 양성예측치(positive predictive value); NPV, 음성예측치(negative predictive value), 그리고 통계적 처리 시에 악성의심의 검사결과는 악성으로 분류하였다.

## 결 과

만저지는 유방 종괴로 내원한 166명의 175예가 대상이 되었다. 환자의 평균 연령은 40.6세였다. 유방 종괴 175예의 최종 진단은 94예(53.7%)가 양성일치고, 81예(46.3%)가 유방암이었다. 양성 종괴 환자의 평균나이는 34.2±8.6세이었고, 유방암 환자의 평균나이는 48.0±12.2세이었다.

MTT 3가지 검사가 모두 일치하는 경우는 총 175예 중 120예(68.6%)이었고, 이 중 양성일치(MTTS 3점)가 66예(37.7%), 악성일치(MTTS 9점)된 경우가 54예(30.8%)이었다. 일치의 경우에는 양성일치, 악성일치 모두 민감도, 특이도, 양성예측치, 음성예측치가 100%였다. 그리고, 조직학적으로 확진이 안 된 25명의 유방 종괴 25예를 평균 11개월 (6~22개월) 동안 외래 추적 관찰한 결과 악성으로 판명된

에는 없었다(Table 1).

MTT가 불일치하는 경우는 55예(31.4%)였고, MTTS 4점이 15예(8.6%), 5점이 11예(6.3%), 6점이 4예(2.3%), 7점이 18예(10.3%), 8점이 7예(4.0%)로 분포되었으며, MTTS가 증가할수록 최종진단에서 악성으로 나온 비율이 증가하였다(Table 1).

MTT가 불일치의 경우에도 MTTS 4점에서는 100% 양성률을 보였으며, 8점에서는 100% 악성률을 보였다. 5점에서는 최종진단이 악성인 경우가 2예(18.2%) 있었고, 2예 모두가 세포검사에서만 악성으로 나온 경우였다. 6점은 최종진단이 악성인 경우가 3예(75%) 있었고, 역시 세포검사에서 악성의심 혹은 악성으로 나왔다. 7점에서는 악성이 15예(83.3%) 있었는데, 이중 7예는 이학적 검사, 초음파검사에서 악성이었으나 세포검사에서 양성으로 나온 경우로, 이 경우는 부적절한 검체채취에 의한 것으로 생각된다

Table 1. Results of the MTTS\* in 175 breast masses

MTTS	No. (%)	Histologic Dx.	
		Benign no. (%)	Malignant no. (%)
3	66 (37.7)	66 (100)	0 (0)
4	15 (8.6)	15 (100)	0 (0)
5	11 (6.3)	9 (82.8)	2 (18.2)
6	4 (2.3)	1 (25)	3 (75)
7	18 (10.3)	3 (16.7)	15 (81.3)
8	7 (4.0)	0 (0)	7 (100)
9	54 (30.8)	0 (0)	54 (100)

\*modified triple test score.

(Table 2).

MTT 각 검사의 진단적 정확도를 보면, 세포검사가 특이도와 양성예측치에서 3가지 검사 중 가장 높았다(Table 3).

## 고 찰

Triple Test (TT)의 목적은 유방암이 아닌 경우에 잠재적 합병증이 동반될 수 있는 조직 생검을 피하면서, 환자를 안전하게 추적 관찰을 할 수 있게 하는데 있고, (3-7) 유방암일 경우에는 조직 생검 없이 바로 치료에 임할 수 있게 하는데 있다. (2) 그리고, 경제적인 측면과 미용적인 측면에서 이득이 있다.

유방촬영술은 유방암이 의심되는 종괴를 확인하는 기본적인 검사로, 유방암의 진단뿐 아니라 같은 쪽 유방의 다발성 병변을 발견할 수 있고, 반대편 유방의 숨겨진 병변을 발견할 수 있는 등의 장점을 가지고 있다. 그러나, 구미에서는 선별 검사의 기준 연령보다 낮은 연령의 젊은 여성환자

Table 3. Statistical comparison of MTT\* elements

Measure	PE	USG	FNA
Sensitivity (%)	89.0	93.9	90.2
Specificity (%)	79.6	84.9	100
PPV <sup>†</sup> (%)	79.3	84.6	100
NPV <sup>‡</sup> (%)	89.2	94.0	91.2
Accuracy (%)	86.2	90.2	95.6

\*modified triple test; <sup>†</sup> Positive predictive value; <sup>‡</sup> Negative predictive value.

Table 2. Detailed results of the MTTS\* 5, 6, 7

MTTS	No.	MTTS elements			Histologic Dx.
		PE <sup>†</sup>	USG <sup>‡</sup>	FNA <sup>§</sup>	
5	2	Benign	Benign	Malignant	Malignant
	3	Suspicious	Suspicious	Benign	Benign
	6	Malignant	Benign	Benign	Benign
6	2	Benign	Suspicious	Malignant	Malignant
	1	Malignant	Benign	Suspicious	Malignant
	1	Suspicious	Malignant	Benign	Benign
7	5	Benign	Malignant	Malignant	Malignant
	1	Suspicious	Suspicious	Malignant	Malignant
	2	Malignant	Benign	Malignant	Malignant
	7	Malignant	Malignant	Benign	Malignant
	3	Malignant	Malignant	Benign	Benign

\*modified triple test score; <sup>†</sup> physical examination; <sup>‡</sup> ultrasonography; <sup>§</sup> fine-needle aspiration cytology.

에서는 TT의 3가지 검사 중 유방촬영술이 치밀유방실질로 인해 낮은 민감도를 가지고, 임상적으로 유용성이 떨어진다고 하였다.(18,19) 심지어 45세 이하의 유방암 환자에서 유방촬영술결과 63%에서 고음영으로 인하여 유방암이 발견되지 않는다는 보고도 있다.(20) 이에 TT의 3가지 검사 중 유방촬영술을 초음파검사로 대체한 MTT를 시행하여, 젊은 여성에서 높은 진단적 정확도를 가진다고 Vetto 등(16)은 보고하였다. 저자들(21) 또한, 유방 종괴가 만저집에도 불구하고 유방촬영술에서 30대와 40대 환자의 26.8%에서 고음영으로 인하여 종괴를 확인할 수 없었으나, 초음파검사에서의 민감도가 100%이어서 유방 종괴의 진단에서 유방촬영술의 한계와 초음파검사의 유용성을 보고한 바 있으며, 이어, 촉진성 유방 종괴를 가진 환자에서 유방촬영술을 초음파검사로 대체한 변형 3중복검사(MTT)가 낮은 연령뿐 아니라, 전 연령에서 유용성이 있다고 보고한 바 있다.(17)

본 연구에서는 이런 이유로 TT의 3가지 검사 중 유방촬영술을 초음파검사로 대체한 MTT를 만저지는 유방 종괴를 주소로 외래에 내원한 환자에 시행하고, 각 검사 결과를 양성, 악성의심, 악성으로 판정하여, 각각 1점, 2점, 3점의 점수를 부여하고 합산하는 방식의 MTT 점수제(MTTS)에 의한 MTT 3가지 검사의 임상적 적용과 유용성에 대해 알아보려고 하였다.

만저지는 유방 종괴로 외래에 방문한 환자 중 MTTS 3점으로 나온 25명의 25예를 전향적으로 조직학적 확진 없이 평균 11개월(6~22개월) 동안 외래 추적 관찰한 결과 악성으로 판명된 예는 한 예도 없었던 것과 MTT 3점인 양성 일치의 66예(37.7%)에서 조직학적 진단이 모두 양성으로 나온 결과(Table 1)를 보면, MTTS 3점인 경우에는 조직학적 진단없이 안전하게 외래 추적 관찰을 할 수 있을 것으로 생각한다.

MTT 4점인 경우에도 역시 100% 모두 양성으로 나왔으나,

대상이 15예(8.6%)로 많지 않아 단정 짓기는 어렵지만, Morris 등(9)의 보고에서와 같이 다른 검사 없이 안전하게 외래 추적관찰을 할 수 있다고 생각한다. 즉, 3가지 검사 중 두 가지 검사가 양성으로 나온 경우에는 나머지 한 가지 검사가 악성으로 나오지 않는 한 외래 추적관찰을 통해 충분히 안전하게 관찰할 수 있다고 생각한다.

MTTS 9점인 악성 일치의 54명(30.8%) 모두 100%의 진단적 정확도를 보였다. 따라서, 다른 조직 생검 등의 검사 없이 바로 치료에 임할 수 있다고 생각한다. MTTS 8점인 경우에도 역시 100% 악성으로 나왔고, 4점인 경우와 같이 7예(4.0%)로 대상이 많지는 않지만, 앞으로 많은 예를 모아보면, 조직 생검 없이 바로 치료에 임할 수 있으리라 본다.

양, 악성의 진단적 정확성이 100%가 안 되는 MTT 불일치의 경우인 MTTS 5점, 6점, 7점의 경우가 진단 및 환자 처리에 문제가 된다. 이 경우, 유방암을 놓치면 안 된다는 것을 전제로 할 때, 3가지 검사 중 특이도와 양성예측치가 가장 높은 세포검사에 비중을 두어야 한다고 생각한다. 따라서, MTTS 5점, 6점, 7점의 경우에는 세포검사가 악성으로 나오면, 바로 침 생검이나 절제생검 등의 조직 진단을 시행하고, 세포검사에서 양성으로 나온 경우에는 부적절한 검체 채취를 생각하여 재차 세포검사를 시행하는 등의 검사 과정을 통해 정확한 진단을 위해 검사를 진행해야 한다고 생각한다. 세포검사의 결과를 보면 MTTS 7점 7예에서 악성을 양성으로 판정하였는데(Table 2), 이러한 경우 MTT의 이학적 검사와 초음파검사가 악성을 시사하면 세포검사의 부적절한 검체채취를 항상 염두해 두어야 한다. 비록 세포검사가 특이도와 양성예측치가 높긴 하나 민감도와 음성예측치는 다른 두 가지 검사에 비해 우월하지 못함으로 세포검사 단독만으로 결정할 수는 없고, MTT 3가지 검사 모두를 고려하여 다음 단계의 진단적 접근을 해야 한다고 생각한다. 이런 이유로 인해서 본 연구에서는 3가지 검사 중 특

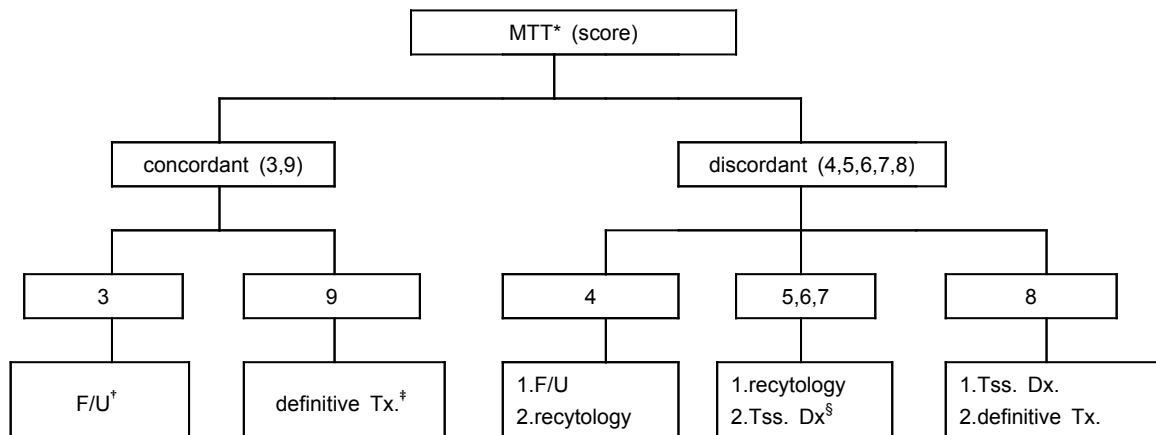


Fig. 1. Recommended management algorithm for palpable breast lesions, using the modified triple test. \*modified triple test; † follow-up; ‡ treatment; § tissue diagnosis.

히 세포검사에 가장 점수를 더 부여하지 않고, 3가지 검사 모두를 동일한 점수로 산출하였다.

만져지는 유방 종괴를 주소로 환자가 내원하면, 가장 먼저 이학적 검사를 시행하고, 필요에 따라 초음파검사나 유방촬영술을 방사선과에 의뢰하게 된다. 그러나, 본 연구에서는 초음파검사를 방사선과 전문의가 아닌 외과 외래에서 외과 의사가 시행하였지만, 그 진단적 정확도가 90%까지에 달해 방사선과 전문의에 비해 떨어지지 않는 결과를 보인 것은 꾸준히 외래에서 초음파검사를 시행하여 그 결과를 최종 결과와 비교해 볼 수 있는 장점을 가지기 때문으로 보인다.(21,22) 이렇게 이학적 검사, 초음파검사, 그리고 세포검사 채취를 외과 외래 초진에서 모두 실행함으로써 환자가 여러 검사를 위해 돌아 다녀야 하는 불편감을 줄일 수 있고, 또한 빠르게 검사를 진행할 수 있는 장점이 부가적으로 생기게 되었다.

만져지는 유방 종괴를 주소로 외래에 방문한 환자에 대한 외래에서의 진단적 접근 및 처리 방향을 변형 3중복검사의 점수제를 이용하여 요약해 보았다(Fig. 1). MTTS 3점의 경우에는 안전하게 외래 추적 관찰을 할 수 있고, 4점의 경우에는 외래 추적 관찰을 하든지 재차 세포검사를 해볼 수 있을 것이며, 5점, 6점, 7점의 경우는 세포검사에 비중을 두고 세포검사에서 양성인 경우에는 부적절한 검체 채취를 생각하여 재차 세포검사를 시행하든지, 세포검사가 정확하다고 생각되면 침생검이나 절제생검 등으로 조직 진단이 이루어져야 한다고 생각한다. 8점의 경우에는 바로 조직 진단을 시행하고, 9점의 경우에는 조직 진단 없이 바로 치료에 임할 수 있을 것이다.

## 결 론

만져지는 유방 종괴에 대한 변형 3중복검사(MTT)에서, 3가지 검사가 일치하는 경우는 100%의 진단적 정확성을 가지고 환자를 처리할 수 있다. 양성일치의 경우엔 안전하게 외래 추적 관찰을 할 수 있고, 악성일치의 경우는 바로 치료에 임할 수 있다. 불일치하는 경우 중 점수제 변형 3중복검사(MTTS)의 4점과 8점의 경우, 더 많은 예를 모아 분석해야겠지만, 처리를 일치의 경우와 같이 할 수 있을 것이라 생각한다. 즉, MTTS를 80%의 유방 종괴에 대하여 조직 생검의 필요없이 간편하고 빠르게 정확한 진단을 내리고 처리하는데 적용할 수 있다고 생각한다. 나머지 20%의 불일치 경우인 MTTS 5점, 6점, 7점의 경우에는 MTT 3가지 검사결과를 모두 고려하여 재차 세포검사를 시행할지, 조직진단을 시행할지를 결정해야 할 것이다.

## REFERENCES

- 1) Johansen C. A clinical study with special reference to diagnostic procedures. *Acta Clin Scand* 1975;451:1-70.
- 2) Vetto J, Pommier R, Schmidt W, Wachtel M, Dubois P, Jones Thurmond A. Use of the "triple test" for palpable breast lesions yields high diagnostic accuracy and cost savings. *Am J Surg* 1995;169:519-22.
- 3) Layfield LJ, Chrischilles EA, Cohen MB, et al. The palpable breast nodule: a cost effectiveness analysis of alternative diagnostic approaches. *Cancer* 1993;72:1642-51.
- 4) Hermansen C, Paulsen HS, Jensen J, Langfeldt B, Jensen J, Steenskov V, et al. Diagnostic reliability of combined physical examination, mammography, and fine needle puncture ("triple test") in breast tumors: prospective study. *Cancer* 1987;60:1866-71.
- 5) Butler JA, Vargas HL, Worthen N, et al. Accuracy of combined clinical mammographic cytologic diagnosis of dominant breast masses. *Arch Surg* 1990;125:893-96.
- 6) Sommers RG, Sandler GL, Kaplan MJ, et al. Palpable abnormalities of the breast not requiring excisional biopsy. *Surg Gynecol Obstet* 1992;175:325-28.
- 7) Steinberg JL, Trudeau ME, Ryder DE, et al. Combined fine-needle aspiration, physical examination and mammography in the diagnosis of palpable breast masses: their relation to outcome for women with primary breast cancer. *Can J Surg* 1996;39:302-11.
- 8) Kaufman Z, Shpitz B, Shapiro M, Rona R, Lew S, Dinbar A. Triple approach in the diagnosis of dominant breast masses: combined physical examination, mammography, and fine-needle aspiration. *J Surg Oncol* 1994(Aug);56:254-7.
- 9) Morris A, Pommier RF, Schmidt WA, Shih RL, Alexander PW, Vetto JT. Accurate evaluation of palpable breast masses by the triple test score. *Arch Surg* 1998;133:930-4.
- 10) Morris KT, Pommier RF, Morris A, Schmidt WA, Beagle G, Alexander OW, Vetto JT. Usefulness of the triple test score for palpable breast mass. *Arch Surg* 2001;136:1008-13.
- 11) Korean Breast Cancer Society. Korean breast cancer data of 1996. *J Korean Surg Soc* 1998;55:621-35.
- 12) Chandawarkar RY, Shinde SR. Preoperative diagnosis of carcinoma of the breast: Is a "cost-cutter" algorithm tenable? *Surg Oncol* 1997;64:153-8.
- 13) Shaw de Parades E, Marsteller LP, Eden BV. Breast cancer in women 35 years of age and younger; Mammographic findings. *Radiology* 1990;177:117-9.
- 14) Fornage BD, Toubar O, Morel M. Clinical, mammographic, and sonographic determination of preoperative breast cancer size. *Cancer* 1987;60:765-71.
- 15) Lee KJ, Lee JY, Han SN, Jeon SK, Tae S, Shin KJ, et al. False negative mammogram of breast cancer: Analysis of mammographic and sonographic findings and correlation with clinical findings. *J Korean Soc Med Ultrasound* 1995;14:225-31.
- 16) Vetto JT, Pommier RF, Schmidt WA, Eppich H, Alexander PW. Diagnosis of palpable breast lesions in younger women

1) Johansen C. A clinical study with special reference to diag-

- 
- by the modified triple test is accurate and cost-effective. Arch Surg 1996;131:967-74.
- 17) Kim JK, Song YJ, Cho SI, Yun HY, Yoon HS. A study on modified triple test for palpable breast mass. J Korean Surg Soc 2001;61:27-32
  - 18) Kern KA. Breast biopsy in young women. Am J Surg 1993; 166:776-7.
  - 19) Yelland A, Graham MD, Trott PA, Ford HT, Coombes RC, Gazet JC, et al. Diagnosing breast carcinoma in young women. BMJ 1991;302:618-20.
  - 20) Lesnick GJ. Detection of breast cancer in young women. JAMA 1977;237:967-9.
  - 21) Cho SI, Song YJ, Yun HY, Kim SJ, Kim H. Validity of office-based ultrasonography in the diagnosis of a palpable breast mass. J Korean Surg Soc 2000;59:463-9.
  - 22) Kim JH, Jung SH. Diagnostic efficacy of fine needle aspiration cytology, mammography, and ultrasonography for a palpable breast mass. J Korean Surg Soc 2000;59:1-7.
-