

전이동 78예 및 전이 피부 부속기 28예에 대한 임상 경험

한양대학교 의과대학 외과학교실

이경근 · 김민수 · 정풍만

Experience with 78 Cases with Preauricular Sinus and 28 Cases with Preauricular Skin Tag

Kyeong Geun Lee, M.D., Min Soo Kim, M.D., Poong Man Jung, M.D.

*Department of Surgery, College of Medicine, Hanyang University
Seoul, Korea*

Preauricular sinus and preauricular skin tag are common childhood congenital anomalies. It is important for the pediatric surgeon to be familiar with the embryology and differentiation of head and neck structure to accurately diagnose and treat these lesions. Seventy eight patients with preauricular sinus and twenty-eight with preauricular skin tag treated in the Department of Pediatric Surgery at Hanyang University Hospital from January 1981 to May 2002 were reviewed to determine relative frequency, clinical classification and appropriate treatment. The male to female ratio of preauricular sinus was 1:1.2, and preauricular skin tag was 1:1. The most commonly presenting age of sinus and skin tag was before 5 year (62.8 %) and before 1 year (53.6 %). Twenty nine of 78 cases of preauricular sinuses were on the left, 25 on the right and 24 bilateral. Signs of infection were seen in 73.0 % of patients with preauricular sinus at operation. Only 31.3 % of lesions were infected in patients less than one year of age, but 89.5 % between 3-5 years and 100 % between 5-8 years. Cartilage was present in five patients with preauricular skin tag. Although re-operation due to wound infection was necessary in four cases, no recurrences were found. The preauricular sinus is a common anomaly in childhood, and has had a relatively high recurrence rate. But most of the recurrences were due to incomplete resection because of combined infection. Initial proper diagnosis and early operation are very important. Identification of the exact anatomical location of sinus tract is necessary because total excision of the lesions including those tracts is the only way to prevent recurrence. (J Kor Assoc Pediatr Surg 9(1):1~5), 2003.

Index Words : *Preauricular sinus, Preauricular skin tag, Singer's operation*

서 론

Correspondence : Poong Man Jung, M.D., Department of Surgery, College of Medicine, Hanyang University Hospital, 17 Haengdang-dong, Sungdong-gu, Seoul, 133-792, Korea
Tel: 02-2290-8450, Fax: 02-2281-0224
E-mail : pmjung@hanyang.ac.kr

전이동 (preauricular sinus)은 발생 중 이개를 형성하는 배아의 이개결절 (Auricular hillock)의 융합 부전에 의해 생기는 것으로 알려져 있고, 전이 피부 부속기 (preauricular

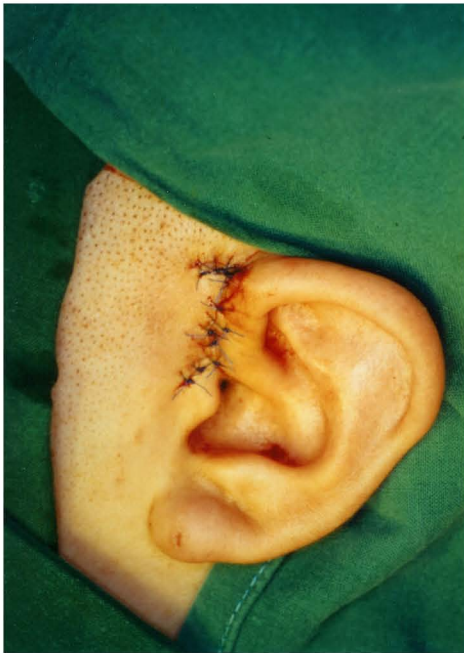

Fig. 1. Inverted L-shaped incision.

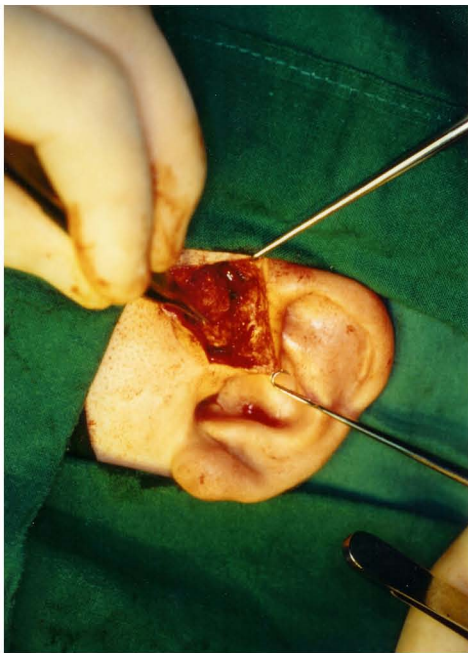


Fig. 2. Singer's operation by shaving the auricular cartilage.

skin tag)는 불완전한 전이동의 궤적으로 여겨진다. 이는 1864년 Heusinger¹⁾에 의해 처음 보고되었고, 빈도는 인종에 따라 차이가 있으나 0.9~5% 정도로 보고되며, 서양인보다 동양인과 흑인에서 많은 것으로 보고되고 있다²⁾.

전이동의 수술 후 재발율은 저자마다 차이가 있으나 대체

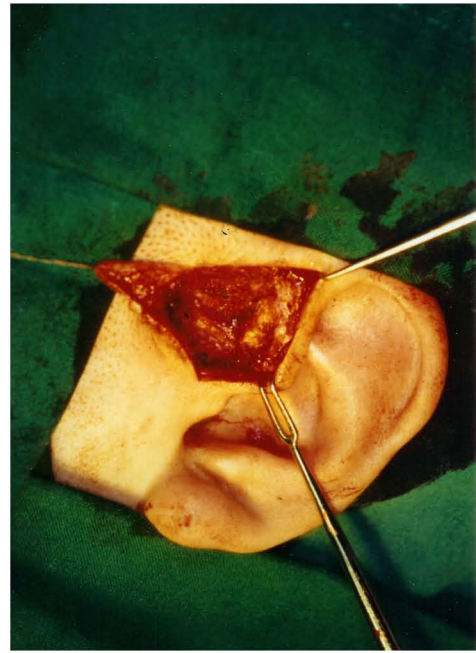


Fig. 3. Complete excision of the preauricular sinus was done.

로 15~35%로 높게 보고되고 있고^{3,4)}, 이는 주로 불완전한 절제로 인한 것으로 여겨진다. 1966년 Singer는 역 L자 모양의 피부 절개를 통하여 수술함으로써 재감염 및 재발의 빈도를 감소시킬 수 있다고 보고하였다⁵⁾.

대상 및 방법

1981년 1월부터 2002년 5월까지 본원 소아외과에 입원하여 수술받은 78예의 전이동 및 28예의 전이 피부 부속기 환자를 대상으로 하였다. 전이동으로 수술받은 78예 중에서, 1983년 이전에 시행한 6예에서는 외공을 포함한 타원형 피부 절개를 통한 절제술이 시행되었고, 1983년부터는 72예 모두 역 L자 모양의 피부 절개를 통한 Singer씨 수술을 시행하였다 (Fig. 1-3). 전이 피부 부속기 28예는 모두 절제하였다. 관찰 방법은 후향적 연구로 성별 및 연령별 발생빈도와 발생부위, 내원 시 주소, 치료방법 및 치료 결과 등에 대하여 임상분석 하였다.

결 과

전이동으로 수술받은 78예의 환자 중, 남녀 비는 1:1.1 (37:41)로 여아에서 약간 많았다.

호발 연령은 3세~5세 미만에서 24.3% (19예)로 가장 많

Table 1. Age at presentation of sinus and skin tag

Age	Preauricular sinus	Preauricular skin tag	Total
< 1yr	16 (20.5 %)	15 (53.6 %)	31 (29.2 %)
1yr ~ 3yr	14 (18.0 %)	4 (14.3 %)	18 (17.0 %)
3yr ~ 5yr	19 (24.3 %)	3 (10.7 %)	22 (20.8 %)
5yr ~ 8yr	11 (14.1 %)	3 (10.7 %)	14 (13.2 %)
≥8yr	18 (23.1 %)	3 (10.7 %)	21 (19.8 %)
Total	78	28	106

있고, 1세 미만에서 20.5 % (16예) 였으며, 5세 미만이 62.8 % (49예)를 차지하였다. 병변의 위치는 우측 25예 (32.1 %), 좌측 29예 (37.2 %), 양측 24예 (30.7 %)로 양측성의 비율이 높았다. 내원 당시 환자의 증상은 외공을 통한 농성 분비가 50예 (64.1 %)로 가장 많았고, 동통성 종창이 14예 (18.0 %), 촉진성 종물이 12예 (15.4 %), 피부 외공이 2예 (2.6 %) 었다.

전체 78예 중 수술 소견상 염증이 있었던 경우는 57예 (73.0 %) 였다. 1세 미만의 경우 전이동 16예 중 감염에는 5예 (31.3 %)인 반면에, 3세~5세 미만은 19예 중 17예 (89.5 %), 5세~8세 미만은 11예 모두에서 염증이 동반되어 있었다. 4예 (5.1 %)에서 가족력을 볼 수 있었는데, 형제 및 남매간의 경우 3예, 부모의 예가 1예 있었다.

수술은 1983년 이 전 6예에서는 외공을 포함한 다원형 피부 절개를 통한 절제술을 시행하였고, 1983년 이 후 72예에서 모두 Singer씨 수술을 시행하였다. 이들 중 13예 (16.7 %)는 타병원에서 절개 및 배농술을 시행한적이 있는 환자로 재발되어 본 병원에서 수술을 받은 환자이며, 이 중 가장 나이가 많은 환자는 20세 여자였다. 본원에서 최초 수술한 65예 중 1예에서 염증이 심하여 2단계로 절개 및 배농술을 실시한 후 Singer씨 수술하여 완치된 경우가 있었고, 4예 (5.1 %)에서는 수술 후 창상 염증으로 재수술한 경우가 있었다. 본원에서 Singer씨 수술 후 궤적의 불완전한 절제로 인해 전이동이 재발된 예는 없었다.

불완전한 전이동의 궤적인 전이 피부 부속기가 28예이었으며, 남녀 비는 1:1 (14:14)로 같았다. 내원 당시 연령은 1세 미만이 15예 (53.6 %)로 가장 많았고, 발생 부위는 좌측이 16예 (57.1 %), 우측이 9예 (32.1 %), 양측이 3예 (10.7 %) 였다. 조직 검사상 5예 (17.9 %)에서 연관을 포함하고 있었고, 그 중 3예가 좌측, 2예가 양측이었다. 전이 피부 부속기 환자 중 가족력 및 유전성 여부는 한 예에서도 없었다.

전이동 및 피부 부속기와 동반된 선천성 기형은 30예 (28.3 %)에서 볼 수 있었고, 동반 기형으로는 서혜부 탈장 및 음낭수

Table 2. Age distribution of Preauricular sinus with infection

Age	Preauricular sinus	Infection	Infection rate
<1yr	16	5	31.3 %
1yr ~ 3yr	14	8	57.1 %
3yr ~ 5yr	19	17	89.5 %
5yr ~ 8yr	11	11	100 %
≥8yr	18	16	88.9 %
Total	78	57	73.0 %

종이 9예, 단설소대 6예, 새 기형 5예, 선천성 거대 결장 5예, 쇄항 4예, 심실 중격 결손증 4예 등이 있었다. 선천성 거대 결장이 있는 한 예에서 심실 중격 결손증, 폐동맥 협착증, 단설소대, 높은 연구개궁 (high palate arch) 등의 복합 기형이 있었다.

고 찰

전이동 및 전이 피부 부속기는 선천성 두경부 질환이다. 발생 원인은 이개를 형성하는 배아의 이개 결절 (Auricular hillock)의 융합부진으로 생긴다고 알려져 있다. 전이동은 1864년 Heusinger¹에 의해 처음 기술되었다. 그리고 1932년 Congdon⁶ 등은 전이루 (preauricular fistula)는 한 쪽 끝이 막힌 궤적이기 때문에 전이동 (preauricular sinus)이라고 명명하는 것이 보다 정확하다고 하였다. 발생빈도는 인종에 따라 차이가 있으나, 서양에서는 내략 0.25%부터 1% 이내로 보고되며², 대만에서 1.6~2.5%로 보고⁷ 되고, 동양에서는 4~6%까지도 보고^{6,8}되는 등 대체로 아시아와 아프리카에서 많은 것으로 알려지고 있다. 국내에서의 발생율은 4.74%로 조사된 보고가 있고⁹, 1996년 대구, 경북 지역에서 한 해 동안 출생한 신생아를 대상으로 한 조사에서 0.07%의 빈도를 보고하였다¹⁰. 이는 신생아를 대상으로 하였기 때문에 빈도가 낮은 것으로 여겨진다. 두경부 기형에서 새 기형보다 흔한 병변으로 알려져 있고², 저자들이 같은 기간에 경험한 새 기형 85예, 갑상선 실관 낭종 81예와 비교하여도 106예로 그 빈도가 높음을 알 수 있다¹¹.

전이동은 보통 피부에 연결된 종축의 관을 중심으로 몇 개의 낭종들이 나선형으로 모여 포도송이 같이 구성된다¹². 조직학적으로 중층 상피 세포로 되어 있으며, 모낭, 피지선 등 피부 부속기를 포함하고 있어 새 기형과 조직학적으로 감별이 힘들다^{2,12-14}. 그러나 전이동은 궤적이 측두 근막 위에 위치하는 피하 조직의 병변이기 때문에, 새 기형 수술시 불

수 있는 안면 신경마비 같은 수술 합병증은 보기 어렵다.

전이농은 다른 두정부 기형과 달리 가족력과 양측성, 동반 기형의 빈도가 높고, 이는 여러 보고에서 볼 수 있다. 신 등¹⁵은 성인을 포함한 58예의 분석에서 남녀비 1:1.32, 양측성 24%를 보고하였고, 위 등¹⁶은 남녀비 1:1.5, 양측성 11.3%, 가족력 13.2%를 보고하였다. 일측성인 경우에는 위의 두 보고에서 좌측 (43%, 55.3%)이 우측 (32%, 44.7%)보다 약간 많은 것으로 보고하였다. 본원의 증례에서도 남녀비 1:1.1, 좌측 37.2%, 양측 30.7%, 가족력 5.1%였고, 동반 기형 또한 다른 기형보다 빈번 (28.3%)하였다. 동 기간 본원에서 연구된 새 기형과 감상선 설관 낭종에서의 동반 기형 비율은 각각 16.5%와 8.6%이었다¹¹.

Currie 등⁴은 159예의 분석에서 남녀비 2:3, 양측성 33%, 재발율 19%를 보고하였고, 재발환자의 재발율은 33%로 보고하였다. 수술 후 재발의 비율은 보고에 따라 차이가 있으나, 대체로 15~35% 정도로 보고되고 있다¹⁷. 본원에서는 2단계 수술을 시행한 1예를 포함하여 Singer씨 수술 후 재발된 예는 한 예도 없었다.

1966년 Singer⁵는 역 L자 모양의 피부 절개를 통하여 수술함으로써 전이농을 포함한 궤적의 절제가 용이하여 재감염 및 재발의 빈도를 줄일 수 있다고 보고하였고, 1979년 Baarsma¹²는 염증이 있는 경우에는 염증 치료후 수술하는 것이 궤적의 완전한 제거에 도움이 되어 재발을 줄일 수 있다고 하였다. 1990년 Prasad³ 등은 이개를 따라 이개 상방의 피부 절개를 이용하여, 궤적의 절제 및 미용상의 면에 있어서도 좋은 결과 (재발율 5%)를 보고하였다.

전이농은 대부분 병변의 염증으로 인한 증상으로 내원하기 때문에, 다른 두정부 기형에 비하여 염증의 비율이 높다. 본원에서도 감염율이 전이농 73.0%로 새 기형 70.6%와 감상선 설관 낭종 27.2%¹¹ 보다 높게 나타나고 있다. 또한 염증이 동반된 연령군을 비교하여 볼 때, 1세 미만의 나이에서는 비교적 염증의 동반이 적지만, 나이가 많아질수록 염증이 많아짐을 알 수 있다. 이처럼 염증으로 인한 수술의 어려움이 있고 이로 인해 수술 후 재발율이 높다. 재발하는 경우의 대부분이 불완전한 절제로 인해 발생한다고 볼 때, 치료에 있어서 조기 발견 및 조기 수술이 중요하고, 염증이 있는 경우에는 염증의 조절 후 수술하는 것이 재발 및 합병증의 예방에 중요한 사항이라고 할 수 있지만, 가장 중요한 것은 수술시 궤적을 남기지 않는 완전한 절제가 필수적이라고 할 수 있다. 저자들은 염증이 있는 경우에도, 절개 및 배농술 후 Singer씨 수술보다는 항생제 만으로 염증의 조절 후 바로

Singer씨 수술을 하였고, 궤적의 미절제로 인한 재발은 한 예도 없었다. 다만 창상의 염증으로 4예 (5.1%)에서 절개 및 배농술로 치료되었다.

결 론

전이농은 두정부 기형에 있어서 새 기형보다 흔한 것으로 알려져 있고, 다른 기형에 비해 가족력, 양측성, 동반 기형의 빈도가 높다. 전이농은 대부분 병변의 염증에 의한 증상으로 내원하기 때문에, 다른 두정부 기형에 비하여 염증의 비율이 높고, 염증으로 인한 수술의 어려움 때문에 재발율이 높다. 수술 방법에 있어서, 발생학적으로 전이농은 측두 근막 상방에 위치하는 피하 조직의 병변이기 때문에, 역 L자 모양의 피부 절개를 통하여 측두 근막과 연골로 부너 박리하면 조직을 남기지 않고 충분한 절제가 가능하며 재발이 없다.

염증이 동반되지 않은 전이농이라도, 나이에 관계없이, 발견 즉시 수술하는 것이 필요하며, 염증이 동반되어 있는 전이농이라 하더라도 항생제로 염증의 조절 후 충분한 절제만 이루어진다면 수술후 재발 등의 합병증 없이 좋은 결과를 얻을 수 있을 것으로 생각된다.

참 고 문 헌

1. Heusinger CF: Hais-Kiemen-Fisteln von noch nicht beobachteter Form. Virchows Arch 29:358, 1864
2. Chami RG, Apesos J: Treatment of asymptomatic preauricular sinuses : Challenging conventional wisdom. Ann Plast Surg 23:406-409, 1989
3. Prasad S, Grundfast K, Milmoie G: Management of congenital preauricular pit and sinus tract in child. Laryngoscope 100:320-321, 1990
4. Currie AR, King WWK, Vlantis AC, Li AK: Pitfalls in the management of preauricular sinuses. Br J Surg 83: 1722-1724, 1996
5. Singer R: A new technic for extirpation of preauricular cysts. Am J Surg 111:291-295, 1966
6. Congdon ED, Rowmanavangse A, Varamisara P: Human congenital auricular and juxta-auricular fossae, sinuses and scars. Am J Anat 51:439-464, 1932
7. Shu MT, Lin HC: Extirpation of ruptured preauricular fistula. Laryngoscope 111:924-926, 2001
8. Lam HCK, Gordon S, Peter JW, Charles AH: Excision of the preauricular sinus - A comparison of two surgical techniques. Laryngoscope 111:317-319, 2001

9. 김정택: 한국인 선천성 이누공에 대한 통계적 고찰. 중
앙의학 6:307-312, 1964
10. 이지은, 이상훈, 박진형, 강현욱, 권성우, 조태환: 대구
경북지역에서 외이 기형의 발생 빈도. 대한 이비인후
과 학회지 42:1234-1237, 1999
11. 이경근, 정풍만: 소아에서 변형 Sistrunk 술식을 적용한
감상선 설관낭종의 치료성적. 대한 소아외과 학회지
7(2):137-141, 2001
12. Baarsma EA: Surgical treatment of the infected prea-
uricular sinus. Arch Otorhinolarygol 222:97-102, 1979
13. Randall P, Royster HP: First branchial cleft anomalies :
a not so rare and potentially dangerous condition. Plast
Reconstr Surg 31:497-501, 1963
14. Rankow RM, Hanford JN: Congenital anomalies of the
first branchial cleft. Surg Gynec Obstet 96:102-106,
1953
15. 신상근, 설기엽, 이형주, 김길동, 추진신, 강영철: 선천
성 이전부 누공에 대한 임상적 고찰. 대한 이비인후과
학회지 36:909-915, 1993
16. 위법량, 박현규, 이강덕, 반영수, 고광련: 선천성 이전
부 누공에 대한 임상-조직학적 고찰. 대한 이비인후과
학회지 39:952-956, 1996
17. Raman R: Excision of preauricular sinus. Arch Otolaryn-
gol Head Neck Surg 116:1452, 1990