

소아에서의 치루 및 항문 주위 농양의 임상적 고찰

이화여자대학교 의과대학 외과학교실

오수연 · 최금자

A Clinical Study of Fistula-in-Ano and Perianal Abscess in Childhood

Soo Youn Oh, M.D., Kum Ja Choi, M.D.

Department of Surgery, Ewha Womans University College of Medicine
Seoul, Korea

To evaluate the clinical characteristics and results of treatment of fistula-in-ano and perianal abscess in childhood, we analyzed 95 cases of fistula-in-ano and/or perianal abscess seen in childhood, between January 1995 and June 2001 at the Department of General Surgery of Ewha Womans University Mokdong Hospital. Perianal abscess was in 25 patients, anal fistula in 62 and combined disease (perianal fistula and abscess) in 8. Male predominance was noted (95%). Median age was 8 months and 78% of cases were presented under the age of 1 year. Median duration of symptoms was 60 days. Twenty four abscesses (77%) and 18 lesions (72%) of combined disease (n=25) were located on both lateral sides of the anus, and fistulas located on both lateral sides were 33 (53%). Multiplicity of the lesion was noted in 25% of cases. Sixteen percent of abscess, 81% of fistula and 88% of combination group have had previous perianal abscesses. The perianal abscesses were treated with incision and curettage and fistulas were treated with fistulotomy or fistulectomy. There were no recurrent diseases and no complications after surgical treatment. Although the progresses of the perianal abscess and fistula in ano in childhood may be self-limited, surgical management was safe and curable. (J Kor Assoc Pediatr Surg 8(2):133~137, 2002).

Index Words : *Fistula-in-Ano, Perianal abscess, Childhood*

서 론

소아에서 항문 주위 농양과 치루는 흔히 접하게 되는 질환이다¹. 항문 주위 농양 및 치루의 원인은 항문선와의 감염

에 의한 항문 직장 농양에 의한 것으로^{2,3} 소아에서 발생하는 항문 주위 농양 및 치루는 성인과 다른 임상적 특징을 갖고 있다⁴⁻⁷. 소아에서 항문 주위 농양 및 치루는 하나의 질환 과정으로서 1세 이하의 남아에서 호발하며 단순 표재성으로 다발성 병변이 많고 좌우양측에 호발하는 특징이 있다^{1,4-8}. 항문 주위 농양은 자연 치유될 수도 있으나 절개 배농술이 원칙이며 소아의 항문 주위 농양에서 치루관이 함께 발견되었을 때 동시에 치루 절개술을 시행하는 것이 안전하며 완치를 기대할 수 있는 치료법이 될 수 있다⁴⁻⁸. 그러나, 최근 비수술적 치료를 제안하는 보고들이 발표되면서 소아의 농양 및 치루의 치료 방법에 대한 논란이 대두되고 있다^{9,10}.

Correspondence : Kum Ja Choi, M.D., Department of Surgery, Ewha Womans University College of Medicine, Ewha Womans University Mokdong Hospital, 911-1 Mokdong YangCheon-ku, Seoul 158-710, Korea. Tel ; (02) 2650-5273, Fax ; 2644-7984
E-mail : kumchoi@mm.ewha.ac.kr

* 본 논문의 요지는 2001년도 11월(서울) 58차 추계외과학회에서 구연되었음.

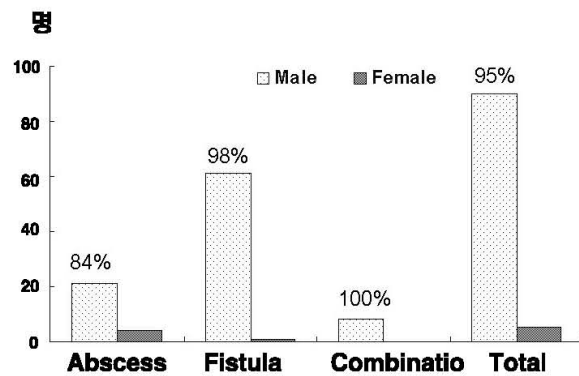


Fig. 1. Sex distribution of fistula in ano, perianal abscess, and combined group

저자들은 1995년 1월부터 2001년 6월까지 이대 목동 병원 외과에서 입원 치료받은 95명의 항문 주위 농양 및 치루 환아를 분석하여 임상적 특징과 그 치료 성적을 문헌 고찰과 함께 보고한다.

대상 및 방법

1995년 1월부터 2001년 6월까지 치루 및 항문 주위 농양으로 이대 목동 병원 일반외과에서 입원 치료받은 15세 이하의 환아들의 의무기록을 후향적으로 조사하였다. 환아들을 항문 주위 농양만 있는 경우 농양군, 치루만 있는 경우에는 치루군, 그리고 항문 주위 농양이 있으면서 다른 부위에 치루관이 확인되는 경우에는 농양 치루 복합군으로 분류하여 각 군별로 성별, 나이, 내원 전까지의 증상 기간, 병변의 위치, 병변의 수, 농양 과거력, 치료를 비교하였다.

결 과

대상은 모두 95명으로 이 중 항문 주위 농양이 25명, 치루가 62명 그리고 복합군은 8명이었다.

추적 관찰 기간은 평균 45일 (2일-730일)이었다.

1. 성별

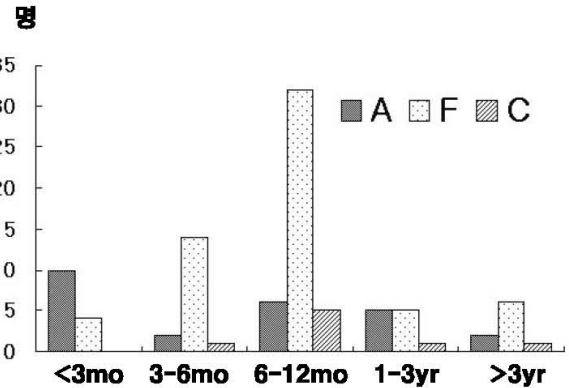


Fig. 2. Age distribution : A; perianal abscess, F; fistula-in-ano, C; combined group

남녀비는 전체 환자에서 95% (90/95)가 남아로 항문 주위 농양 환자의 84% (21/25), 치루 환자의 98% (61/62)가 남아였고 농양 치루 복합군은 8명 모두 남아였다 (그림 1).

2. 연령분포

본 연구에서는 본원에 내원하여 진단된 시기의 연령을 조사하였다. 연령 분포는 전체 95명의 중간값은 8개월 (14일-15세)로, 1세 미만이 74명 (78%)이었다. 항문 주위 농양의 중간값은 6개월 (14일-14세)로, 1세 미만이 72% (18/25)를 차지하였다. 치루 환자의 중간값은 8개월 (2개월-15세)로, 1세미만이 81% (50/62)였으며 농양 치루 복합군에서는 중간값은 8개월 (5개월-8세)이고 1세미만이 75% (6/8)를 차지하였다 (표 1, 그림 2). 치루군 환자중 11세 남자는 생후 2주부터 시작된 반복된 항문 주위 농양으로 인해 치루가 발생한 예였고, 폐결핵이 동반된 15세 여아에서 치루가 발생하여 병리적 검사에서 결핵이 발견된 예가 있었다.

3. 증상 호소 기간

증상은 농양의 배출이나 압통을 동반한 항문 주위의 종괴였고, 증상 호소 기간은 증상 발현부터 수술까지의 기간으로 정하였다. 각 군별로 증상 호소 기간은 항문 주위 농양 환아는 중간값이 5일 (1일-60일)이었고 치루와 복합군 환자의 경

Table 1. Age Distribution

	Abscess (n=25)	Fistula (n=62)	Combination (n=8)	Total (n=95)
Distribution (median)	14d-14yr(6m)	2mo-15yr(8m)	5mo-8yr(8m)	14d-15yr(8m)
<1yr	18(72%)	50(81%)	6(75%)	74(78%)

* : n; number of cases

Table 2. Duration of the Symptoms.

	Abscess (n=25)	Fistula (n=62)	Combination (n=8)	Total (n=95)
Distribution	1d-60d	3d-5yr	3d-2yr	1d-5yr
Median (d)	5	60	60	60

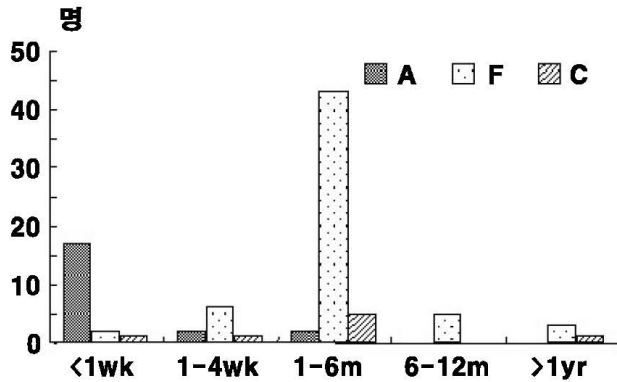


Fig. 3. Symptom duration of fistula-in-ano, perianal abscess, and combined group : A; perianal abscess, F; fistula-in-ano, C; combined group

우측 중간값이 각각 60일 (치루군; 3일-5년, 복합군; 3일-2년)이었다 (표 2, 그림 3).

4. 병변 위치 및 병변수

병변의 개수는 전체 환자의 75%가 다발성 병변이었고, 항문 주위 농양의 경우는 24% (6/25)에서 다발성 병변을 가졌고 치루는 26% (16/62)가 다발성 병변을 가졌다. 농양 치루 복합군에서는 농양과 치루 각각 하나씩의 병변을 가진 예가 25% (2/8)이었고 75%에서 다발성 병변을 가졌다(그림 4). 병변의 위치는 항문 주위 농양은 양쪽 측방이 전체 병변 개수의 77% (24/31)로 대부분을 차지하였고, 후방에 13% (4/31), 전방에 10% (3/31)가 위치하였다. 치루의 경우는 좌측방이 27% (22/81), 우측방이 32% (26/81), 전방 19% (15/81) 그리고 후방이 22% (18/81)로 고르게 분포하였다. 농양 치루 복합 병변은 양쪽 측방에 각각 36% (9/25), 후방에 24% (6/25), 그리고 전방에는 4% (1/25)가 위치하였다(그림 5).

5. 항문 주위 농양 기왕력

항문 주위 농양 환자들의 16% (4/25)가 농양의 기왕력이 있었고, 이들 4명 중 3명 (75%)은 수술적 치료를 받았었다. 치루 환자들에서는 81% (50/62)가 농양의 기왕력이 있었고, 이들 50명 중 29명 (58%)은 수술적 치료를 받았었다. 농양

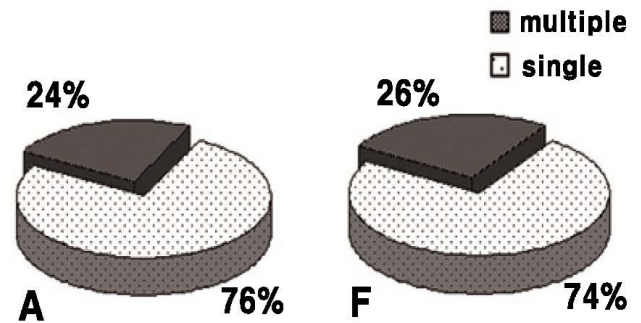


Fig. 4. Number of the lesions : A; perianal abscess, F; fistula-in-ano

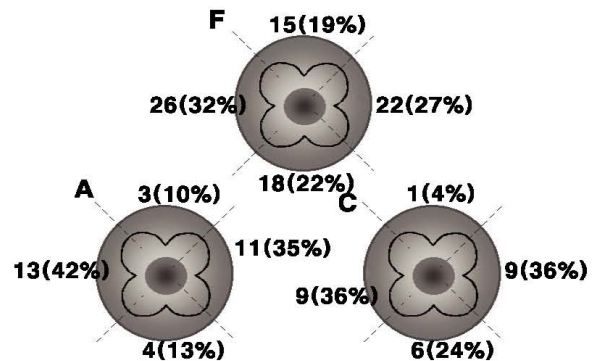


Fig. 5. Location of the lesions : A; perianal abscess F; fistula-in-ano C; combined group.

치루 복합군 환아는 88% (7/8)가 농양 기왕력이 있었고, 이들 7명 중 2명 (25%)은 수술적 치료를 받았었다. 치루예중 이전에 치루로 수술받은 환아는 1예가 있었다. 따라서 기왕력상 농양의 치료를 받은 환아는 61명이었고 이들 중 좌측과 항생제 치료의 보존적 치료를 한 경우가 44% (27/61)였고 절개 배농술을 시행한 경우는 56% (34/61)였다(그림 6). 기왕력에서 절개 배농술을 받은 34예의 치료 과정을 보면 다른 병원에서 절개 배농술을 시행했던 예는 59% (20/34)였고 본원 외래에서 마취없이 절개 배농술을 시행했던 예가 38% (13/34)였으며 본원에 입원하여 마취하에 절개배농술을 받은 후 치루가 생긴 예는 1예있었다.

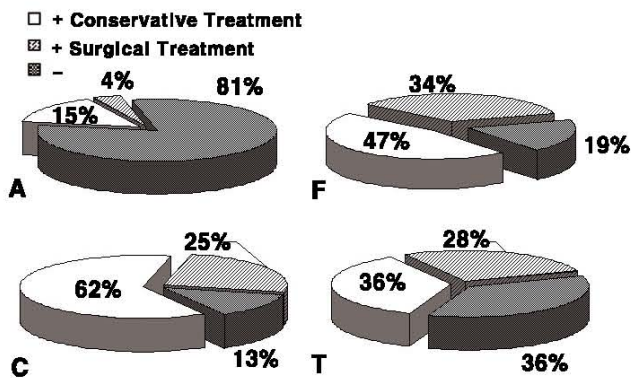


Fig. 6. Previous perianal abscess history : -, abscent, +, present, A; perianal abscess, F; fistula in ano, C; combined, T; total.

6. 치료

치료는 전신 마취 하에서 항문 주위 농양은 모두 절개 배농술과 함께 소파술을 하였고 치루는 치루 절개술이나 누공의 섬유화가 진행되어 치루관이 뚜렷하게 구분되어 절제가 가능할 때는 치루 절제술을 시행하였다. 치루 절개술은 70예중 59예 (84%)에서 시행되었고 나머지 16%에서 치루절제술이 시행되었다. 치루 환이중 1예에서 본원에서 치루절개술 후 2개월 뒤 치루가 발생하여 치루절개술을 다시 시행하였다.

고 찰

Eisenhammer(1956)²는 항문 직장 농양은 치루의 "parent"라 하고 농양을 조기에 치료함으로써 불필요한 치루 형성을 방지할 수 있다고 하였다. 소아에서 항문 주위 농양 및 치루는 성인과 다른 임상적 특징을 갖는다. 소아에서의 치루는 대부분 단순직선형이고 표재성이어서 수술시 항문괄약근에 손상을 줄 위험이 적고 변실금 등의 합병증이 드물며 술후 결과도 매우 양호하다^{4,6}. 그리고 소아 치루는 특징적으로 남아가 대부분을 차지한다^{4,8,11}.

치루의 발병 원인으로 항문선과 혹은 항문선의 감염으로 인한 항문 주위 농양의 자연적 혹은 수술적 배농 후에 치루로 발전하는 것이 대부분으로 Festen등에 의하면 28%에서 85%까지 보고되었다^{2,10,13}. 치루가 어린 나이에서 발병한다는 것은 비정상적인 항문선이 존재한다는 것과 이 선들이 피부로 분비할 수 있고 감염이 부가적인 역할을 할 수 있다는 것을 암시한다¹⁶. 그러나, 태아기에 과도한 안드로젠에 의해 비

정상적인 항문선을 형성하게 되고 이것이 또한 감염을 잘 일으킨다는 설도 있다⁸⁻¹⁰. 또한 항문 주위 농양과 치루를 갖는 환아에서 크론씨병, 당뇨병성 케토산증, 백혈병, 특발성 호중구감소증, 그리고 지감마글로불린혈증을 동반하는 예도 보고되었으나^{11,12} 저자들의 예에서는 특기할 동반 질환없이 단순히 농양에 속발하여 치루가 발생한 경우가 대부분을 차지하였다.

Watanabe (1998)⁹은 남자 회음부는 요도주름과 생식주름이 비노생식주름에서 합쳐짐으로써 형성되고 비노생식동으로부터 이주하는 세포들이 항문선의 전방에 가깝게 위치하여 항문 주위의 피부하 조직에 융합된 주름으로 보이게 되는 것을 항문 주위 농양과 치루가 남아에게 주로 발생하는 이유로 설명하고있다.

만병 연령을 논할 때 병변이 처음 발생한 시기와 진단된 시기를 구분하여야 하며 만성 병변을 갖거나 여러 개의 새로운 병변이 생기는 경우 그리고 재발을 구분하여야 한다. 소아에서 항문 주위 농양과 치루는 대부분 1세 이전에 발생하는 것으로 보고되고 있다^{1,3,16}.

병변의 위치는 저자들의 연구에서처럼 측방과 후측방 또는 전측방이 59%로 대부분을 차지한다⁴. 치루 외개구의 수는 대부분이 1개이나 2개 이상의 다발성 병변도 흔하며 농양의 경우에서도 두 개 이상의 병변을 갖는 경우가 적지 않고⁶ 치루를 동반하는 반복된 항문 주위 농양이 성인에 비해 흔하다⁴. 저자들의 연구에서도 25%에서 다발성 병변을 가졌다.

항문 주위 농양은 절개 배농술이 기본 치료 원칙이다^{1,4,6,8,16}. 표재성 항문 주위 농양은 좌육만으로 치료될 수도 있으나, 대부분은 절개 배농술이 필요하다. 가깝게 마취없이 외래에서 시행할 수도 있으나 농양의 약 1/3이 재발하며 심부 농양인 경우에는 전신마취하에 즉각적인 절개 배농술을 시행하여야 한다¹⁷. 배농술을 시행할 때는 감염된 항문선과의 내구를 절제함으로써 술후 치루의 발생을 막을 수 있다는 보고도 있다^{1,6,8}. 소아에서의 농양은 표재성이 대부분이기 때문에 절개 배농술은 치루절개술과 동시에 이루어 질 수 있다^{6,8}. 항생제 치료만으로 농양의 치유를 보이는 경우도 있으나 김 등 (1985)은⁶ 항생제 사용으로 만성결절성 농양이 형성되어 감염의 근원을 찾기 어렵고 수술적 치료에 대한 지향을 증가시킨다고 보고하였다.

소아의 치루는 성인에서와 달리 대부분 치루 절제술을 필요로하지 않고 치루 절개술만으로도 충분하며^{6,8} 이 방법이 일반적이고 그 결과는 매우 양호하여 빠른 치유를 보인다⁹. 수술 후에는 좌육을 하여 청결함을 유지하고 수술창 지저부

에서부터 창상치유가 이루어지도록 해야 한다.

치루 절개술 후 합병증은 소아에서는 드물고 술후 재발도 거의 없다고 알려져 있으나⁶⁸, 보고자에따라 치루 절개술 이후 재발율은 0%-68%로 큰 편차를 보이고 있다¹⁰.

최근 소아의 치루를 자연 치유될 수 있는 질환으로 보고하는 등 비수술적 요법만으로도 만족할 만한 치료 결과를 얻을 수 있다는 연구 결과들이 보고되면서 논란이 되고 있다^{9,10}. Watanabe⁹은 소아의 치루는 치루 절개술이나 치루 절제술 같은 수술적 치료 없이도 환자의 90%가 치유되었다고 하였으며 발열등의 증상이 없는 건강한 환자에서는 수술적 치료를 약 1년 정도 기다리면, 대부분에서 육체적, 정신적 부담이 없이 쉽게 완치 될 수 있다고 하였다. 즉, 소아의 항문 주위 농양과 치루는 발생 연령에서도 알 수 있듯이 각 질환의 재발이 발생한다할지라도 대부분 1세 이전에 자연 치유되므로 1세 이전에 치루 절제술이나 치루 절개술같은 광범위의 수술을 하는 것이 이득이 되지 않는다는 것이다. 그러나, 본 연구 대상 치루 환자의 1/4 이상이 다발성 병변인 것에서도 알 수 있듯이 전신 증상이 없는 치루에서도 장기간 자연 치유를 기다린다는 것은 항문 주위가 농양의 배출이나 배변으로 인해 불편해질 수 있고 이로 인해 새로운 농양 내지 치루의 발생을 유발시킬 수 있다. 따라서, 항문 주위 농양의 경우에는 단순 절개 배농술과 환자의 둔부를 청결하게 유지하는 것이 우선적으로 선택되어야 하는 치료법이라 하겠으며 치루의 수술적 치료도 본 연구 결과에서 알 수 있듯이 재발이나 합병증이 거의 없이 단기간에 완전 치유를 얻을 수 있는 효과적인 치료라 하겠다.

결 론

소아에서 항문 주위 농양 및 치루 95예의 임상 양상과 치료 결과를 분석한 결과 농양과 치루 모두 1세 이하의 남아가 대부분을 차지하였고 항문 주위 농양 기왕력이 있는 환자가 많았고 다발성 병변을 가진 예는 25%이었다. 농양군의 경우 입원 치료후 농양이 재발하거나 치루로 발전한 예는 없었으나 치루군에서 본원에서 치루 절개술 후에 치루가 재발한 예가 1예 있었다. 소아의 항문 주위 농양 및 치루가 절개 배농술등 수술적 치료를 하지 않더라도 일정 기간 후 치유될 수도 있는 질환이라 할지라도 전신 마취하에 농양 절개 배농술

및 소파술 혹은 치루 절개술을 하는 것이 안전하며 재발없이 완치시킬 수 있는 치료라고 사료된다.

참 고 문 헌

1. Festen C, van Harten H: *Perianal abscess and fistula-in-ano in infants*. J Pediatr Surg 33:711-713, 1998
2. Eisenhammer S: *The internal anal sphincter and anorectal abscess*. Surg Gynecol Obstet 103:501-506, 1956
3. 송영주, 홍성국: *치루 환자의 임상적 고찰*. 외과학회지 30: 767-773, 1986
4. Duhamel J: *Anal fistula in childhood*. Am J Proctol 26: 40, 1975
5. 안상욱, 이남혁, 김상운: *영아에서 항문주위농양의 치료*. 대한대장항문병학회지 11:227-235, 1995
6. 김규상, 김상운, 서정옥: *소아치루*. 외과학회지 28:97-101, 1985
7. 이세라, 정풍만: *소아의 항문주위 농양, 치루의 임상적 특징 및 치료*. 대한대장항문병학회지 10:423-429, 1994
8. 전시열, 백영국, 김동환: *유소아 치루의 임상적 특징*. 외과학회지 49:425-429, 1995
9. Watanabe Y, Todani T, Yamamoto S: *Conservative management of fistula in ano in infants*. Pediatr Surg Int 13: 274-276, 1998
10. Rosen NG, Gibbs DL, Soffer SZ, Hong A: *The nonoperative management of fistula-in-ano*. J Pediatr Surg 35:938-939, 2000
11. Piazza DJ, Radhakrishnan J: *Perianal Abscess and fistula-in-ano in children*. Dis Colon Rectum 33:1014-1016, 1990
12. Brook I, Martin WJ: *Aerobic and anaerobic bacteriology of perirectal abscess in children*. Pediatrics 66: 282-284, 1980
13. 이봉화, 신희용, 우세홍, 이찬영: *치루의 유형과 재발의 분석*. 외과학회지 35:723-729, 1988
14. Pocnaru D, Yazbeck S: *Anal fistula in infants:etiology, features, management*. J Pediatr Surg 28:1194-1195, 1993
15. Pople IK, Ralphs DNL: *An etiology for fistula in ano*. Br J Surg 75:904-905, 1988
16. Fitzgerald RJ, Harding B, Ryan W: *Fistula-in-ano in childhood: a congenital etiology*. J Pediatr Surg 20:80-81, 1985
17. Perry WS: *Other disorders of the anus and rectum, anorectal function*, in O'Neill JA, Rowe MI, Grosfeld JL, Fonkalsrud EW(cds): *Pediatric Surgery* (cd 5), chap 96. St Louis, Mosby, 1998, 1455