

선천성 횡격막 탈장증 교정 후 발견된 활주형 탈장 1예

삼성의료원 소아외과

남석진·김현학·이석구

= Abstract =

A Case of Sliding Hiatal Hernia associated with Bochdalek Hernia Repair

Seok Jin Nam, M.D., Hyun Hahk Kim, M.D., Suk-Koo Lee, M.D.

*Division of Pediatric Surgery, Department of Surgery, Samsung Medical Center
Seoul, Korea*

This is a case report of a sliding hiatal hernia with severe gastroesophageal reflux (GER) after repair of congenital diaphragmatic hernia(CDH). It was not possible to determine whether the hiatal hernia is a de novo lesion which was missed at the original operation or a consequence of overzealous repair of the Bochdalek defect at the expense of weakening of the diaphragmatic crura. This case demonstrates that a sliding hiatal hernia can be a cause of severe gastroesophageal reflux that should be managed surgically.

Index Words: Congenital diaphragmatic hernia, Gastroesophageal reflux, Hiatal hernia.

서 론

위 식도 역류증상은 식도 폐쇄증의 교정후와 활주형 탈장에 흔히 동반되는 증상으로 알려져 왔으나, 선천성 횡격막탈장 교정 후 나타내는 위식도 역류증은 1990년 이후에 인식되기 시작하였다.

ECMO와 태아수술 등 새로운 치료 기법의 발달과 수술전후의 치료 요법 등이 발달함에 따라 선천성 횡격막탈장 환자들의 생존 가능성이 점차 증가되고 있으며 이에 따라 선천성 횡격막탈장 교정 후 발생하는 위식도 역류증의 빈도 또한 증가하고 있어 점차 이들의 연관성에 관한 보고가 증가하고 있다.

본원에서는 Bochdalek hernia 교정 후 위 식도

역류증을 동반한 활주형 탈장 1예를 경험하였기에 이를 보고하는 바이다.

증 례

환아는 생후 6개월된 남아로 타 병원에서 출생당시에 발견된 청색증에 의해 선천성 횡격막 탈장으로 진단 받고 즉시 수술을 시행받았다. 당시 수술 소견상 전체 소장, 상행 및 횡행 결장, 위, 비장, 좌측 신장이 흉강내로 들어가 있었고, 좌측 횡격막의 후측 변연이 결손 되어 있었으며 좌측 폐는 발육 부전을 보였으며 결손된 횡격막은 3-0 prolene으로 단순 봉합하여 교정을 하였다 한다.

환아는 이 후 특별한 문제가 없었으나, 수술 한 달 후부터 구토 및 흡인성 폐렴이 여러 차례에 걸쳐

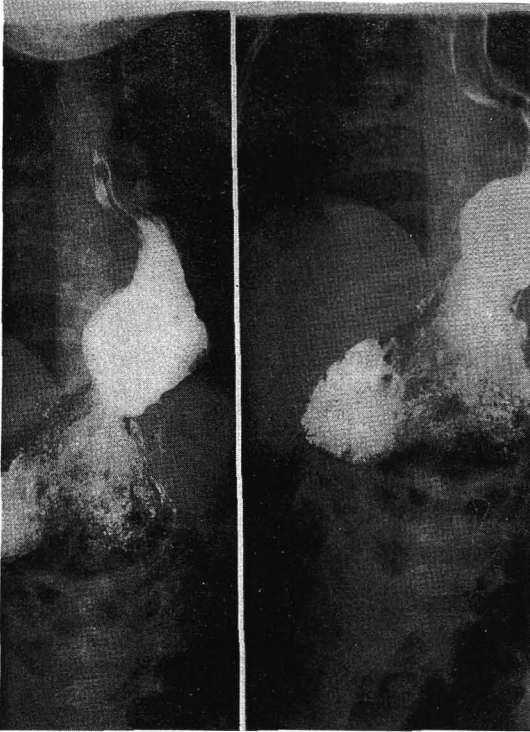

Fig. 1. Preoperative UGI study shows sliding hiatal hernia of the lower esophagus and the gastric fundus.

반복되어 치료를 받던 중 전원되었다.

이학적 소견상 좌측 늑골 하에 6cm 가량의 횡 절개 반흔이 있었으며 흉곽 청진상 좌하흉부 부근에서 폐 잡음이 들렸으며 복부 청진상 증가된 장 운동 외에는 특별한 소견이 없었다. 혈액 검사상 전해질이 131-5.5-95로 약간의 불균형을 보이는 외에 다른 이상 소견은 없었다. 입원당시 시행한 상부 위장관 조영 검사상 원위부 식도와 위저부가 횡격막 상부에 위치하는 활주형 탈장 소견을 보였다(그림 1).

활주형 탈장 진단 하에 생후 7개월째 수술을 시행한 결과 1차 수술 부위에 특이한 이상 소견은 없었으며 위의 절반 가량이 흉강 내로 활주되어 있었고 식도 및 위저부가 확장되어 있었으며 횡격막각이 이완된 소견을 보여 탈장 정복 및 Nissen식 탈장 교정술을 시행하였다.

수술후 6일째 시행한 상부 위장관 조영 검사상 위 점막이 식도 내로 탈출 되어 있고 식도의 확장 및 굴곡이 관찰되었으나 위 식도 역류의 증상은 나타나지 않아 7일째 퇴원하였다(그림 2).

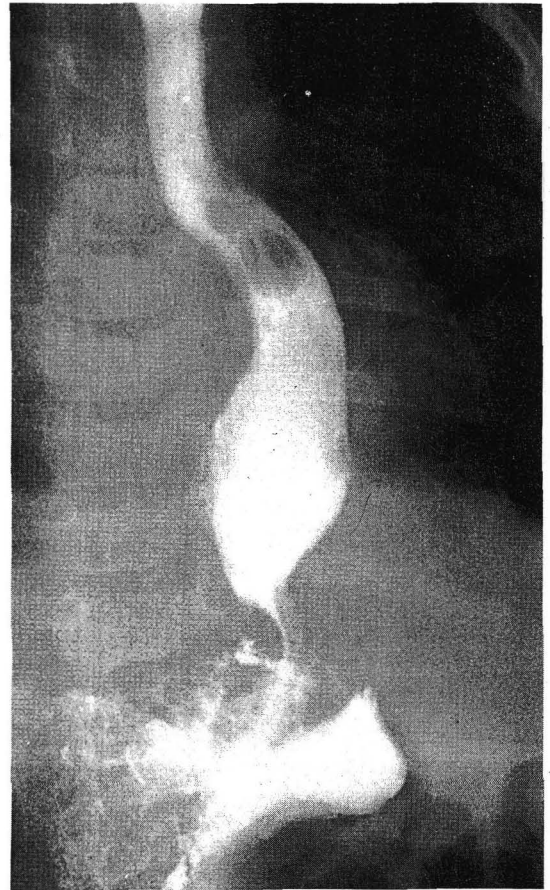


Fig. 2. UGI study in the postoperative 6th day. No reflux is seen while tortuosity and dilatation persist.

환아는 퇴원 후 특별한 증상 보이지 않았고 체중 증가는 정상 범위 내로 유지되고 있었다. 수술 후 8개월째 시행한 상부 위장관 검사상 식도의 굴곡 및 확장이 많이 감소된 소견을 보였고 아직 약간의 위 식도 역류는 남아 있었다(그림 3).

고 안

선천성 횡격막 탈장증의 교정 후 나타나는 위 식도 역류증은 1990년 이전까지는 별로 주목을 받지 않았으나 ECMO등 기기의 발전과 보존요법(supportive care)의 향상과 더불어 선천성 횡격막 탈장증 환자의 생존 가능성 증가에 따라 이에 대한 관심이 점차 증가되고 있다.

선천성 횡격막 탈장증 교정술 후 위 식도 역류의

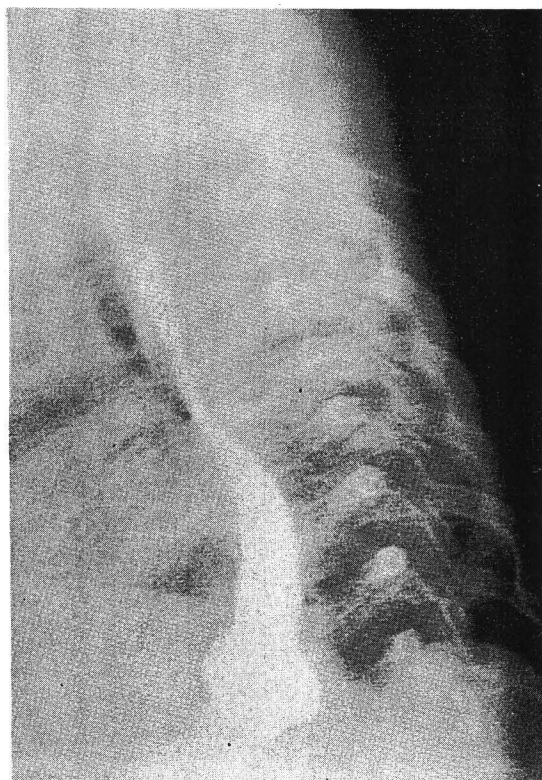


Fig. 3. UGI study in the postoperative 8 month. It shows improvement of dilatation and tortuosity.

발생빈도는 몇몇 전향적 연구⁴에 따르면 선천성 횡격막 탈장증 교정후 생존 환자중 20-30%에서 역류가 발생된다고 하며 다른 후향적 연구⁵에 따르면 교정 수술 후 6개월에 최고 55%까지 발생된다는 보고가 있는데 이는 유사 연령의 정상 집단에서의 발생 빈도보다 훨씬 높으며 식도 폐쇄증과 같은 발생빈도가 높은 집단과 유사한 정도의 발생빈도를 보인다. 이러한 역류증이 나타나는 원인으로는 환측 폐의 확장이 늦어지는 경우, 복강내압의 상승, 위 식도 경계부위 위치 변동, 횡격막 탈장증의 재발, 그리고 큰 결손 부위에 대한 무리한 일차적 교정술 등을 생각할 수 있다. 환측 폐의 확장 부실이 가장 중요한 요인이라는 주장⁶도 있는 바, 횡격막각이 당겨져 식도 열공이 약해지거나 넓어져 위장이 흉강 내에 있게 될 가능성이 많아지기 때문이다.

선천성 횡격막 탈장증의 수술중 이런 위-식도 역류증의 원인이 발견 되었을 경우 역류증의 예방을 위한 조치가 필요한 경우도 있는데 외과 의사에 따라서 횡격막 근육 혹은 반대측 횡격막각의 일부를

이용하여 결손되거나 약화된 쪽의 횡격막각을 보강해 주는 경우와 또는 fundoplication을 해주는 경우도 있다⁷.

일반적으로 선천성 횡격막 탈장증 교정 수술 후 적어도 1년간 위 식도 역류 증상의 평가를 위해 24 시간 식도 pH측정, 상부위장관 조영검사 그리고 내시경 등의 추적 검사가 필요하며 위 식도 역류증이 있는 경우 약물 치료와 항역류 자세를 복합하여 치료하는 보존적 요법을 3~18주 가량 시행하여 효과가 없는 경우 수술을 시행하게 되는데 여러 가지 항역류 수술법중 Nissen 수술법이 가장 기본적으로 적용이 되고 있다.

이 증례의 경우 처음부터 동반되었던 활주형 탈장증을 최초 수술시 발견하지 못하였는지 아니면 선천성 횡격막 탈장증 교정시 과도한 결손부위의 교정에 따른 결과인지 확실치 않으나 선천성 횡격막 탈장증 치료시 과도한 일차 봉합 교정술 보다는 인공막등을 이용한 교정이 수술 후 발생할 수 있는 활주형 탈장이나 위 식도 역류를 줄일 수 있으리라 생각되며 만일 일차 봉합에 의한 교정을 경복부로 시행한 경우 결손 부위의 복구를 마친 뒤 횡격막각의 이완 여부 및 위식도 경계부의 위치들을 가능하면 확인한 후 이에 대한 적절한 조치를 취해 주어야 수술후 병발될 수도 있는 활주형 탈장 혹은 위 식도 역류를 줄일 수 있을 것으로 생각된다.

참 고 문 헌

1. Weinastein S, Stolar CJH: New born surgical emergencies. *Pediatr Clin North Am* 40:1315-1333, 1993
2. Nitecki S, Adoniram J, Bar-Maor: Late presentation of Bochdalek hernia. *Isr J Med Sci* 28:711-714, 1992
3. Jewell FM, Tesar PAJ, Virjee J: Diaphragmatic herniation of the large bowel. *Clin radiol* 49:469-472, 1994
4. Takamatsu H: Association of hiatus hernia with posterolateral diaphragmatic hernia. *Eur J Pediatr Surg* 1:244-246, 1991
5. Koot VCM, Bergmeijer JH, Bos AP, Mol-

- enaar JC: Incidence & management of GER after repair of CDH. J Pediatr Surg 28:48-52, 1993
6. Nagaya M, Akatsuka H, Kato J: GER occuring after repair of CDH. J Pediatr Surg 29:1447-1451, 1994
7. Sigalet DL, Nguyen LT, Adolph V, Laberge JM, Hong AR, Guffman FM: GER association large diaphragmatic hernia. J Pediatr Surg 29:1262-1265, 1994