

## 소아에서 우연히 발견된 부신의 낭종성 종괴에서 진단된 정맥성 혈관기형

고려대학교 의과대학 외과학교실 소아외과<sup>1</sup>, 소아청소년과<sup>2</sup>, 병리과<sup>3</sup>

부윤정<sup>1</sup> · 이은희<sup>2</sup> · 이광철<sup>2</sup> · 원남희<sup>3</sup>

### 서 론

부신 혈관종은 극히 드물게 발견되는 종양으로 대부분 해면상 혈관종으로 진단된다<sup>1</sup>. 혈관기형 중에서도 매우 드문 것으로 알려진 정맥성 혈관기형의 경우는 검사상 단순 낭성 종양으로 보여 수술 후에 진단되는 것이 대부분이다. 저자들은 부신의 낭종성 종양으로 발견되어 복강경 수술 후 정맥성 혈관종으로 진단된 증례를 문헌고찰과 함께 보고하는 바이다.

### 증 례

14세 여자 환아가 3일전부터 발생한 상복부 동통을 주소로 내원하였다. 과거력 및 가족력 에 특이 사항은 없었으며 내원 시 생체 징후는 정상이었다. 일반 혈액검사, 요검사, 혈액화학검사를 포함한 검사상 소견은

정상이었다. 상복부 동통에 대한 원인감별을 위해 복부 초음파 및 위내시경 검사를 시행하였다. 위내시경 검사상 출혈성 위염소견이 발견되었고, 복부 초음파상 좌측 부신에 약 5.5 cm 크기의 낭종성 종괴가 발견되었다. 좀 더 정확한 진단을 위해 복부 전산화 단층 촬영(Computed Tomography)을 시행하였다. CT상 좌측 부신에서 기원하는 것으로 보이는 낭성 종양이 관찰되었으며, 내부에 액체 양상의 조영 증강을 보이고 있어 부신의 낭종 혹은 가성 낭종이 의심되었다(그림 1). 부신 종양에 대한 호르몬 검사로 혈중 및 요 중 catecholamine 과 24시간 요중 vanillylmandelic acid (VMA)를 확인하였고 혈중 cortisol과 ACTH (adrenocorticotrophic hormone)를 측정하였으나 모두 정상범위였다. 낭종성 종양이나 5 cm 이상으로 커서 정확한 진단과 치료를 위해 수술을 결정하였다. 복강경 좌측 부신 절제술을 시행하였으며 수술 중 경계가 분명하고 내부에 다량의 액체를 가지고 있는 낭성 종양이 관찰되었다(그림 2). 수술 중 특별한 문제 없이 낭종을 제거하였으며 별다른 합병증 없이 3일 후 퇴원하였다. 종양은 수술 후 병리 검사 결과상 종양은 혈관에 특이적인 표지자인

접수일 : 13/7/31 게재승인일 : 13/10/24  
교신저자 : 부윤정, 136-705 서울시 성북구 인촌로 73  
고려대학교 의과대학 안암병원 소아외과  
Tel : 02)920-6844, Fax : 02)928-1631  
E-mail: drboo@korea.ac.kr  
<http://dx.doi.org/10.13029/jkaps.2013.19.2.140>

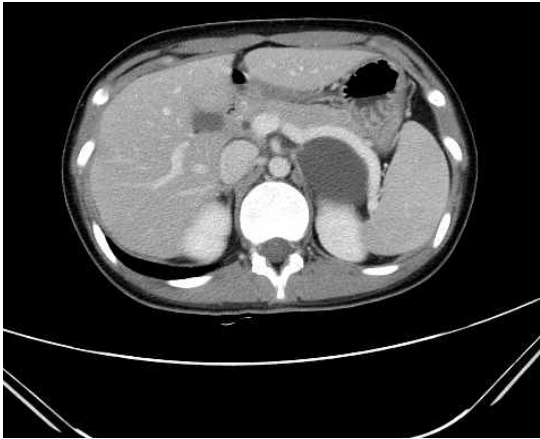


Fig. 1. Abdominal computed tomography (CT) scan revealed a cystic mass without any septum originated on the left adrenal gland.

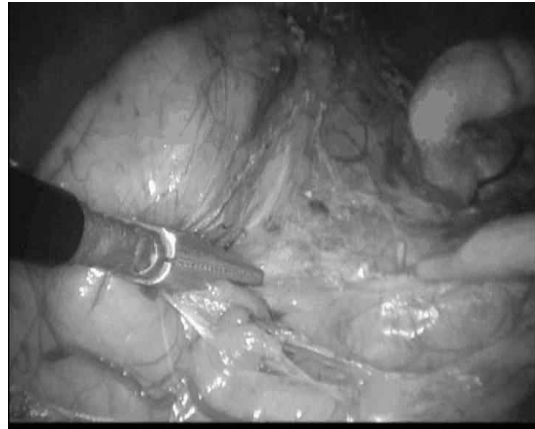


Fig. 2. Laparoscopic view of the lesion during the operation shows a well-demarcated cystic mass containing with mild bluish-colored fluid inside.

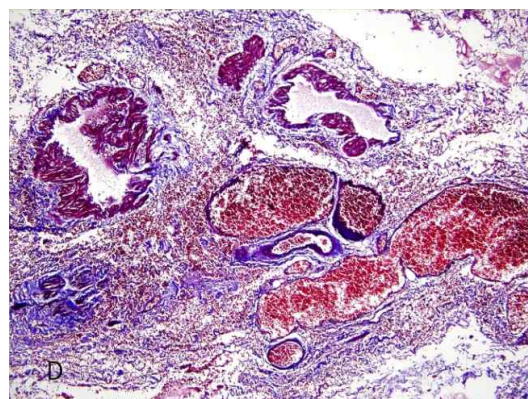
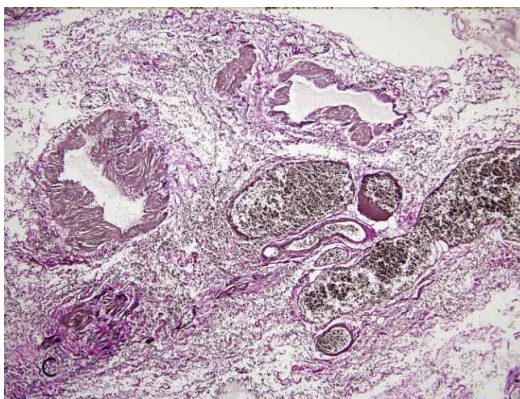
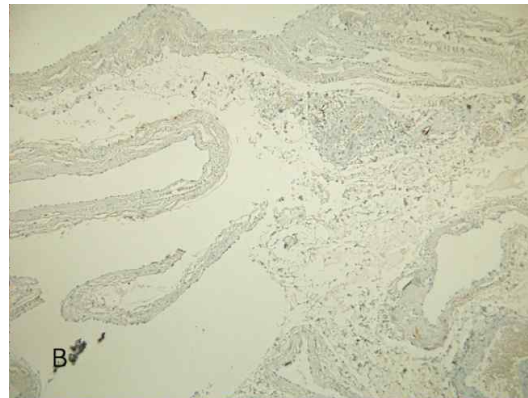
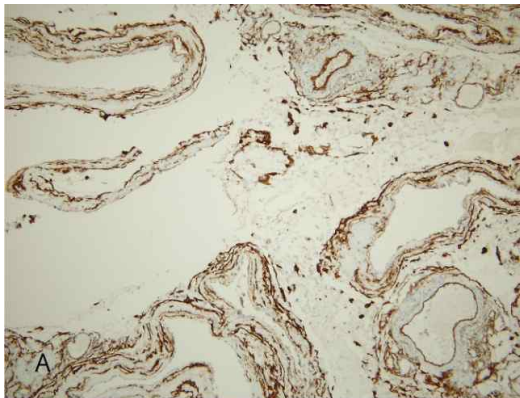


Fig. 3. Immunohistochemical stain with the specimen, the tumor formed a thrombus in the inner cavity and consisted of a dilated venous structure with a positive stain for CD34 (a marker for blood vessels) and a negative stain for D2 40 (a marker for lymphatics. A) CD34, B) D2 40, C) Elastin, D) Masson trichrome stain.

CD34에 양성 소견을 보이나 림프관 표지자인 D2 40 에는 음성으로 나타나 정맥성 혈관기형으로 최종 진단되었다(그림 3). 환아는 수술 후 2년 경과한 현재까지 별다른 재발 소견 없이 건강한 상태이다.

## 고 찰

부신의 혈관기형은 매우 드문 비기능성 종양으로 대부분 특별한 증상이 없기 때문에 우연히 발견되는 경우가 많다. 하지만 크기가 큰 경우에는 드물게 주변 장기를 압박함으로써 복부 불편감, 소화불량, 촉진 되는 종괴를 호소하기도 한다<sup>2</sup>. 혈관기형은 큰 범위에서 혈관종과 혈관기형으로 나눌 수 있으며 혈관종은 크게 모세혈관종과 해면 혈관종으로 분류한다<sup>3</sup>. 모세혈관종은 주로 피부나 피하 조직에 호발하는데 반해 해면 혈관종은 주로 심부 조직에 발생하며 자연적으로 소실되는 경우가 적고 크기도 커서 주변 조직을 압박하는 경우가 많으므로 수술을 요하는 경우가 많다<sup>4</sup>. 부신의 혈관기형은 대부분이 해면 혈관종으로 주로 일측성으로 나타나는 비기능성 종양으로 여성에서 더 호발하는 것으로 보고되었다<sup>5</sup>.

정맥성 혈관기형은 매우 드문 것으로 알려져 있으며 대부분 안면골, 척추 및 골반에서 호발하는 것으로 알려져 있으며 거대 낭종 형태로 발견된 것은 흉부와 후복막에서 발생한 증례가 몇 예 보고되었을 뿐이다<sup>6,7</sup>. 특히 정맥성 혈관기형은 수술전 낭성 종괴 및 다른 질환과 감별 진단이 어려워 수술전 진단이 된 경우는 매우 드물다. 본 증례에서

도 수술 전 낭성 림프관종을 의심하였으나 수술 후 조직검사 시행 후 격막이 혈관세포로 이루어진 정맥성 혈관기형으로 진단되었다.

부신의 혈관기형은 극히 드물게 발생하는 종양으로 알려져 있으며 부신의 낭종 중에서 혈관내피성 낭종을 세분화하여 낭성 혈관기형과 림프관기형으로 분류할 수 있다<sup>2</sup>. 종양이 낭종의 형태를 가지는 경우 육안적 소견으로는 감별진단이 어려우나 조직학적 소견에서 내피 세포의 특성이 림프관이 아니라 혈관의 특성을 보일 경우 혈관기형으로 진단할 수 있다. 본 증례의 종양은 혈관에 특이적인 표지자인 CD34에 양성 소견을 보이나 림프관 표지자인 D2 40 에는 음성으로 나타나 혈관기형으로 진단할 수 있었으며 혈관의 조직학적 특징이 크게 늘어나고 확장되어 있는 얇은 벽의 정맥성의 혈관벽을 가지고 있고 내부에 혈전을 동반하고 있어 정맥성 혈관기형으로 최종 진단되었다. 정맥성 혈관기형은 거의 악성화하지는 않는 것으로 알려져 있으나 크기가 클 경우 천공과 출혈의 위험이 있어 수술을 시행하는 것이 치료의 원칙으로 추천된다<sup>7</sup>.

본 저자는 복강경 수술로 합병증 없이 치료하고 진단된 정맥성 혈관기형을 보고하는 바이다. 향후 부신에서 우연히 발견된 진단이 불명확한 종양의 경우 치료 방법으로 복강경 수술을 시도하는 것이 진단과 치료에 효율적일 것으로 생각된다. 또한 부신에 낭종성 종양이 관찰되었을 때 감별진단으로 정맥성 혈관기형의 가능성도 고려해야 할 것이다.

## 참 고 문 헌

1. Kim TH KJ, Rha SH, Yoon JH, Cho WY: *Adrenal cavernous hemangioma*. Korean J Urol 49:277-9, 2008
2. Kim BI YW, Lee GS, Lim HS, Hong JM, You KJ, Kim MJ, Byun DI, Lee JG, Kwon GH, Lee SN.: *A case of giant cavernous hemangioma of the adrenal gland*. Korean J Med 59:310-3, 2000
3. Bruder E, Perez-Atayde AR, Jundt G, Alomari AI, Rischewski J, Fishman SJ, Mulliken JB, Kozakewich HP: *Vascular lesions of bone in children, adolescents, and young adults. A clinicopathologic reappraisal and application of the ISSVA classification*. Virchows Archiv 454:161-79, 2009
4. Matsuda D, Iwamura M, Baba S: *Cavernous hemangioma of the adrenal gland*. Int J Urol 16:424, 2009
5. Heis HA, Bani-Hani KE, Bani-Hani BK: *Adrenal cavernous haemangioma*. Singapore Med J 49:e236-7, 2008
6. Hirai K, Takeuchi S, Bessho R, Ohaki Y, Koizumi K, Shimizu K: *Venous hemangioma of the anterior mediastinum*. J Nippon Med Sch 77:115-8, 2010
7. Kobayashi H, Kaneko G, Uchida A: *Retroperitoneal venous hemangioma*. Int J Urol 17:585-6, 2010

## A Case of An Incidentally Diagnosed Adrenal Venous Malformation in A Child

Yoon-Jung Boo<sup>1</sup>, M.D., Eun-Hee Lee<sup>2</sup>, M.D., Kwang-Chul Lee<sup>2</sup>, M.D.,  
Nam-Hee Won<sup>3</sup>, M.D.

*Division of Pediatric Surgery<sup>1</sup>, Department of Surgery,  
Department of Pediatrics<sup>2</sup>, Department of Pathology<sup>3</sup>,  
Korea University College of Medicine,  
Seoul, Korea*

Adrenal venous malformation is an uncommon disease. We report a case of an incidentally diagnosed adrenal cystic mass during an evaluation for gastritis in a child. A 14-year-old girl admitted to our pediatric department for epigastric pain. After the gastroscopy, she was diagnosed with hemorrhagic gastritis. A 5.5 cm-sized cystic mass was incidentally found adjacent to her left adrenal gland during an ultrasound examination for evaluating her abdominal symptoms. She underwent laparoscopic surgery for the diagnosis and treatment of this cystic mass, which was confirmed to be venous malformation at pathologic diagnosis.

**(J Kor Assoc Pediatr Surg 19(2):140~144), 2013.**

**Index Words :** *Adrenal gland, Venous malformation, Adolescent, Adrenalectomy*

---

<p><b>Correspondence :</b> <i>Yoon-Jung Boo, M.D., Division of Pediatric Surgery Korea University College of Medicine Inchonro 73, Sungbuk-gu, Seoul 136-705, Korea</i> Tel : 02)920-6844, Fax : 02)928-1631 E-mail: drboo@korea.ac.kr</p>
--------------------------------------------------------------------------------------------------------------------------------------------------------------------------------------------------------------------------------------------------------