

췌장의 유두상 낭성암 2예 보고

연세대학교 의과대학 소아외과

최 승 훈 · 황 의 호

Abstract =

Two Cases of Papillary Cystic Neoplasm of the Pancreas

Seung Hoon Choi, M.D, and Eui Ho Hwang, M.D.

*Division of Pediatric Surgery Yonsei University College of Medicine
Seoul, Korea*

Two cases with papillary cystic neoplasm of the pancreas are reviewed and discussed. Up to recently, the tumors have been misclassified as nonfunctioning islet cell tumor or carcinoma, acinar cell carcinoma, papillary cystadenocarcinoma, or pancreatoblastoma. It frequently has been managed with aggressive surgery such as pancreatoduodenectomy. The tumors are well encapsulated and the cut surfaces are characteristically solid and hemorrhagic. Ultrasonography and CT scan are the most useful tools for the diagnosis. The neoplasms usually behave like a very low grade malignancy, so complete removal is the treatment of choice for the tumor arising anywhere in the pancreas. We have a boy and a girl who have papillary cystic neoplasm. The boy was 12 years old and the girl was 14 years old. Both underwent distal pancreatectomy and the progress were uneventful. We have a boy and a girl who have papillary cystic neoplasm. The boy was 12 years old and the girl was 14 years old. Both underwent distal pancreatectomy and the progress were uneventful.

Index Words: Papillary cystic neoplasm, Pancreas

원발성 췌장종양은 매우 다양하며 형태학적으로 많은 종류가 기술되고 있다. 췌장의 유두상 낭성암은 1959년 Frantz'가 AFIP fascicle에서 처음 보고한 이래 1990년 말까지 약 100례 정도가 보고된 매우 희귀한 종양이다. 췌장의 유두상낭성암은 다른 대부분의 원발성 췌장종양

에 비해 병리학적으로 특징적인 소견을 보이는 종양으로, 이는 주로 젊은 여자에 호발한다. 췌장의 체부나 미부에 위치하고 피막에 싸인 큰 종괴를 형성하며 병리학적으로는 악성의 특징을 보이지만 거의 전이를 하지않고 외과적으로 절제를 시행할 경우 예후가 매우 좋은 종양이다.

Table 1. Synonyms of Papillary Cystic Neoplasm

| |
|---|
| Papillary cystic carcinoma |
| Papillary cystic epithelial neoplasm |
| Papillary cystic neoplasm |
| Papillary cystic tumor |
| Papillary and solid neoplasia |
| Papillary epithelial neoplasm |
| Papillary tumor, benign or malignant? |
| Low grade Papillary neoplasm |
| Solid and cystic acinar cell tumor |
| Solid and cystic tumor |
| Solid and papillary epithelial neoplasm |
| Solid and papillary neoplasm |

저자들은 최근 연세대학교 의과대학 영동 세브란스병원 외과에서 남자와 여자에서 각각 1예씩 췌장의 유두상 낭성암을 경험하였기에 문헌고찰과 함께 증례보고를 하는 바이다.

증례

증례 1) 환아는 14세의 1년 6개월간의 좌상복부 동통과 1년전부터 쉽게 피로감을 느껴 1991년 7월 12일 본원 내과에 입원하였다. 환아는 1년전 간염을 진단받은 이외에는 수술이나 외상등의 병력은 없었다. 환아는 1년 6개월전부터 좌상복부의 동통과 촉진되는 종물이 있었으나 별다른 치료않고 지내던 중 내원 3-4개월 전부터 피로감이 심해져 개인병원을 경유하여 본원 내과에 입원 하였다. 입원당시 이학적 검사상 뚜렷한 병색은 띄지 않았으며 비교적 양호한 영양상태를 보였다. 경부에서 촉진되는 임파절은 없었다.

복부 촉진상 좌측 상복부에 직경 8cm 정도되는 다소간의 압통이 있으며 비교적 단단하고 표면이 부드러우며 이동성이 없는 종괴가 촉진되는 것을 제외하고는 특이소견이 없었다. 내원당시 시행한 말초혈액 검사, 전해질 검사, 심전도 검사는 모두 정상이었으며 혈청화학 검사상 SGOT/SGPT가 각각 46.0/60.0 U/L로 약간 증가되어 있었다. 복부 초음파 촬영상 췌장의 체부와 미부에 걸쳐서 주위조직과 비교적 경계

가 명확한 직경이 7cm 정도의 종괴가 발견되었다. 내원 6일째 췌장의 낭종성 종양 의심하에 개복수술을 시행하였다. 개복결과 7×6×6cm 크기의 종양이 췌장의 미부에서 발견되었다. 종양은 잘 발달된 피막을 가지고 있었으며 주위조직과는 잘 구별되었다. 수술은 비장문부와 의 박리가 어려워 비장을 포함하여 췌장미부와 종양을 구획절제 하였다. 종양의 절단면은 괴사부위, hemorrhage와 더불어 고형부분이 혼재한 상태였다. 수술후 환자의 상태는 양호하여 수술후 8일째 퇴원하였다.

증례

증례 2) 환아는 12세의 남아로 10일간의 좌측 상복부동통을 주소로 본원외과에 입원하였다. 환아는 과거력상 3년전 복부에 수상당한 후 비장좌상 진단하에 약 1개월간 입원치료를 받은적이 있으나 그 이외에 수술이나 다른 병력은 없었다. 환아는 10일전 친구와 장난치다 칠판 지우개로 좌측 옆구리를 맞은후 좌측 상복부동통이 발생하여 개인 병원을 경유하여 본원외과로 전원 되었다. 내원당시 이학적 검사상 환아는 비교적 건강한 모습이었으며 발육상태도 양호하였다. 복부 촉진상 10×4cm 크기의 단단하며 다소간의 압통을 동반한 표면이 부드럽고 이동성이 없는 종괴가 좌측 상복부에 촉진되는 것을 제외하고는 특이 소견은 없었다. 내원당시 시행한 말초혈액검사, 전해질 검사, 혈청화학 검사, 혈청내 amylase치는 모두 정상범위내에 있었으며 흉부 X-선 검사, 심전도 검사상 이상 소견이 없었다. 복부 초음파 촬영상 췌장의 미부에 8cm 정도의 직경을 가지는 비교적 경계가 명확한 종괴가 보였으며 출혈을 동반한 췌장의 가성낭종이 의심되었다. 복부 전산화 단층 촬영상 주위조직과 명확하게 경계지어지는 9×5×5cm 크기의 등근 종양이 췌장미부에서 발견 되었으며 종양속에는 낭성부분과 고형부분이 혼재한 양상을 보이고 있었다. 전산화단층촬영 결과 가성낭종보다는 유두상 낭성암이 의심 되었다. 내원 7일째 췌장종양 진단하에 개복수술을 시행하였다. 수술소견상 종

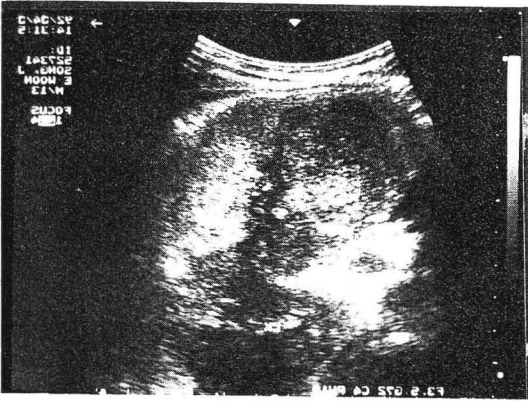


Fig. 1. Ultrasonographic findings of papillary cystic neoplasm of the pancreas(Case 1). Solid mass in the body of the pancreas is seen.

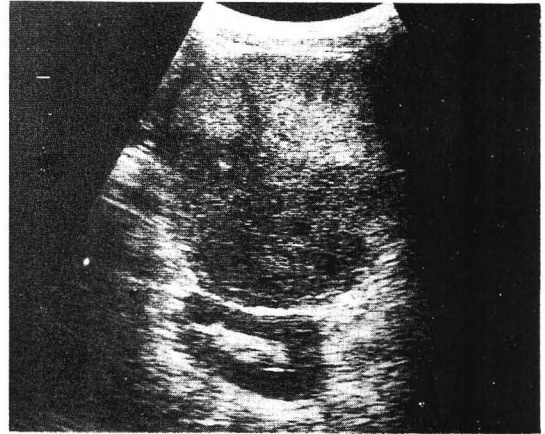


Fig. 4. Ultrasonographic findings of Case 2.

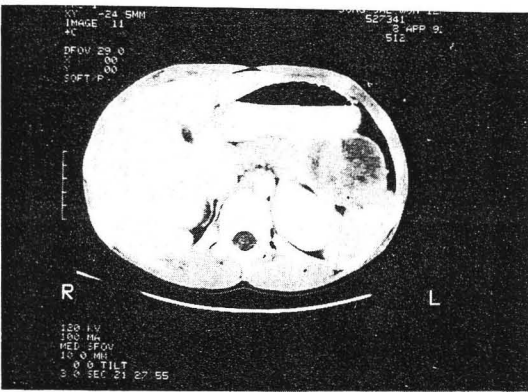


Fig. 2. Abdominal CT scan : The mass located in the body of the pancreas(Case 1). Various densities with area of necrosis could be found.

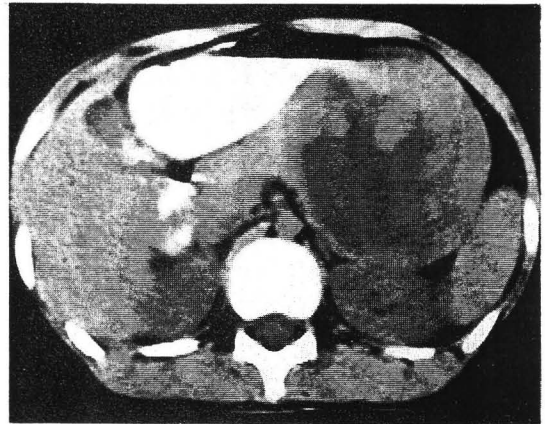


Fig. 5. Abdominal CT scan of Case 2.

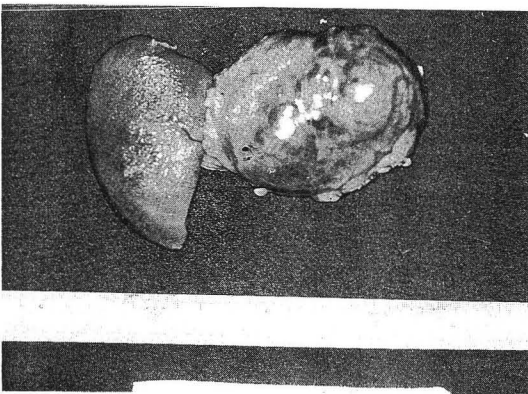


Fig. 3. Gross findings of papillary cystic neoplasm of the pancreas(Case 1).

양은 췌장의 미부에 위치하고 있었으며 이 종괴에 의해 위는 전상부, 횡행결장은 전하부로 밀려 경계를 보였다. 종양의 주변부는 불규칙적으로 췌장조직과 붙어있었으나 비교적 뚜렷한 경계를 보였다. 비장을 포함하여 종양과 췌장 미부를 구획절제하고 두개의 실라스틱드레인을 삽입하고 수술을 마쳤다. 육안소견상 종양은 잘 발달된 피막에 싸여있었으며 절단면은 고형성분, 낭성성분과 더불어 괴사조직이 혼재된 양상을 보였다. 수술후 환자의 상태는 양호하여 수술후 8일째 합병증이나 후유증없는 상태로 퇴원하였다.

고 찰

췌장의 유두상 낭성암은 1959년 Frantz¹⁾가

처음 보고한 이래 1980년대 말까지 100례 정도가 문헌에 보고된 매우 희귀한 종양이다.^{2-7, 25} 이 종양에 대한 명칭은 Frantz가 처음 기술할 당시 사용하였던 Papillary tumor를 비롯하여 Papillary epithelial neoplasm, Papillary-cystic epithelial neoplasm,⁹ Papillary and solid neoplasm,¹⁰ Solid and papillary epithelial neoplasm,⁶ low grade papillary neoplasm,¹¹ Papillary cystic neoplasm등으로 쓰이고 있으나 최근에는 Papillary cystic neoplasm으로 많이 불리고 있다.¹²⁻¹⁴ 이 종양은 대부분 췌장의 체부와 미부에 발생하며 잘 발달된 피막에 싸여있으며 직경이 10cm 이상되는 경우도 많이 보고되고 있다. 이 종양은 췌장의 악성종양이 50-60대에 많은 것과는 대조적으로 10대와 20대의 여성에게 호발하는바¹⁵ Compagno등의 보고에 대한 분석결과 평균 연령이 24세였다.⁶ 또한 이 종양은 췌장의 악성종양의 경우 2년 생존율이 5%미만인데 반해 외과적 절제술을 시행한 경우 매우 예후가 좋은 종양으로 알려져 있다. 이 종양의 주증상은 서서히 자라나는 복부종물이며 동통이나 불편감을 동반하는 경우도 있다. 드물기는 하나 신경통, 관절통, 혈복증, 체중감소 또는 폐쇄성 황달이 나타나는 경우도 있다.^{12, 20-24}

진단 방법으로 복부초음파 검사, 복부전산화단층 촬영 등의 방사선적 검사가 유용하며 이중 복부초음파 촬영은 종물의 육안적 및 조직학적 특성상 screening method로서 가치가 있으며 전산화단층 촬영의 경우 종물의 내부 구조를 보여줄수 있는 이유로 진단적인 가치가 더 크다. 드물기는 하나 단순복부촬영상 좌상 복부의 석회화 음영이 나타나 이 종양의 진단의 기초가 되기도 한다.²⁸ 혈관조영술이 시행되는 경우도 있으나 이는 진단적인 가치는 거의 없으며 단지 종물의 혈관분포를 미리 알아 보아 수술시 도움을 주기도 한다. 최근에는 수술 전 검사로서 췌장의 경피적 조직생검이나 세침흡입생검술을 시행하여 조직병리학적 확진을 얻어 수술방법, 범위를 결정하는데 도움을 주기도 한다.²⁵ 췌장의 유두상 낭성암은 초음파, 전산화 단층촬영상 고형성, 혼재성, 낭종성으로

나뉘어 있으며 고형성 낭성암은 islet cell tumor, solid pancreatic tumor와 감별 진단하여야 하며 혼재성 낭성암은 mucinous cystic neoplasm of the pancreas, serous cystadenoma, cystic lymphoma 그리고 cystic exocrine pancreatic cancer의 cystic change와 감별진단 해야 한다.²⁵ 국소재발이 가끔 보고 되기는 하나,^{15-17, 26} 타장기로의 전이는 매우 드물며^{18-20, 26} 전이에 의해 사망한 예는 3례가 문헌에 보고되고 있을 정도로^{2, 6, 28} 예후가 매우 좋은 종양으로서 수술 전 조직 생검이나 수술중의 동결 절편상 혹은 세침흡입생검상 유두상 낭성암으로 확진된 경우 외과적 절제술로서 충분한 치료효과를 기대할 수 있으며 대부분의 종양이 체부와 미부에 위치하므로 단순 절제술, 췌장미부 절제술 또는 비장을 포함한 췌장미부 절제술이 수술 방법으로는 선택되며 드물기는 하나 췌장두부에 위치하는 경우 Whipple씨 술식을 시행하여야 하는 경우도 있다.^{15, 24}

참 고 문 헌

1. Frantz VK : Tumors of pancreas, in Atlas of tumor pathology, Section VII, Fascicle 27. Washington DC, Armed Forces Institute of Pathology, 1959, p32
2. Sanfey H, Mendelson G, Camecon JL : Solid and papillary neoplasm of the pancreas. A potentially curable surgical lesion. Ann Surg 197 : 277-275, 1982
3. Kaufman SL, Reddick RL, Stiegel M, Wild RE, Thomas CG Jr : Papillary cystic neoplasm of the pancreas a curable pancreatic tumor. World J Surg 10 : 851-859, 1986
4. Alm P, Jonsson PE, Karp W, Lindberg LG : A case of papillary cystic epithelial neoplasm of the pancreas. Acta pathol Microbiol Immunol Scan(A) 89 : 125-132, 1981
5. Persson M, Bisgaard C, Nielsen BB, Christiansen T, Kroustrup JP : Solid and papillary epithelial neoplasm of the pancreas

- presenting a traumatic cyst, case report. *Acta Chir Scan* 152 : 223-226, 1986
6. Compagno J, Oertel JE : Kremzar M : Soild and papillary epithelial neoplasm of the pancreas probably of small duct origin a clinicopathologic study of 52 cases. *Lab Invest* 40 : 248-249, 1979
7. de Toma G, Mazzocconi G, Campl M et al : Papillary cytic tumor of the pancreas, case report. *Acta Chir Scand* 154 : 311-313, 1988
8. Hamoudi AB, Misugik, Grosfeld JL : Papillary epithelial neoplasm of pancreas in child. Report of a case with electron microscopy. *Cancer* 26 : 1126, 1970
9. Alm P, Jonsson P, Kalp W, Lindberg L, Stenram V, Sundler F : A case of papillary cystic epithelial neoplasm of the pancreas. *Acta Pathol Microbiol Scan(A)* 89 : 125, 1981
10. Schlosnagle D, Campbell W : The papillary and in soild neoplasm of the pancreas ; A report of two cases with electron microscopy on containing neurosecretory granules. *Cancer* 47 : 2603, 1981
11. Porter MG, Krous HF, Weedn RJ, Lambird P : Low grade papillary pancreatic neoplasm in an adolescent female, in Humphrey GB, Griendey G, Behner LP, Acton RP, Pysher TJ (eds). *Pancreatic tumors in children*. The Hague Martinus Nijhoffm, 1982, p181.
12. Bombi JA, Milla A, Badal JM, Piulachs J, eastape J, CardesaA : Papillarycystic neoplasm of the pancreas ; Report of two cases and review of the liturature. *Cancer* 54 : 780, 1984
13. Boor BJ, Swanson MR : Papillary cystic neoplasm of the pancreas. *Am J Surg Pathol* 3 : 69-75, 1979
14. Kaufmann sL, Reddick RI, Stiegel M, Wild RE, Thomas CG : Papillary cystic neoplasm of the pancreas ; A Curable pancreatic tumor. *World J Surg* 10 : 851-859, 1986
15. Harvery J, Komorn MD, Richard M et al : Papillary cystic neoplasm of the pancreas ; Report of two cases of a surgically curable tumor. *Surg* 99 : 110, 1985
16. Lack EE, Cassady JR, et al : Tumors of the exocrine pancreas in children and adolescents. A Clinical and pathological study of eight cases. *Am J Surg Pathol* 7 : 319-327, 1983
17. Todani T, Shimada K et al : A papillary and cystic tumor of the pancreas in girls. *J Pediatr Surg* 23 : 116-121, 1988
18. Choi BI, Kim KW, Han MC, Kim YI et al : Soild and papillary epithelial neoplasm of the pancreas, CT findings. *Radiology* 166 : 413-416, 1988
19. Mastsuda Y, Imai Y, Kawata S et al : Papillary cystic neoplasm of the pancreas with multiple hepatic metastasis a case report. *Gastroenterol Jpn* 22 : 379-384, 1987
20. Hernandez-Meldando JJ, et al : Papillary cystic neoplasm of the pancreas. *A J Surg* 55 : 552-559, 1989
21. Horie A, Haratakke J, Jimi AM, Atumoto M, et al : Pancreatoblastoma in Japan with differential diagnosis from papillary cystic tumor of pancreas. *Acta Pathol Jpn* 37 : 47-63, 1987
22. Lieber MR, Lack EE, et al : Solid and papillary epithelial neoplasm of the pancreas—an ultrastructural and immunocytochemical study of six cases. *Am J Surg pathol* 11 : 85-93, 1987
23. Friedmaa AC, Lichtenstein JE, Fishmann EK, et al : Solid and papillary epithelia neoplasm of the pancreas. *Radiology* 154 : 333-337, 1985
24. Ladany M, Mulays Arsenenn J, et al : Estrogen and progesteron receptor determination in the papillary epithelial neoplasm of

- pancreas with immunochemical and ultra-structural observation. *Cancer* 60 : 1604-1611, 1987
25. Yamguchi K, Hirakata R, et al : papillary cystic neoplasm of the pancreas radiological and pathological characteristics in 11 cases. *Br J Surg* 77 : 1000-1003, 1990
 26. Ferrandez del Castillo, et al : Papillary cystic neoplasm of the pancreas. *Rev Invest Clin* 42 : 217-221, 1990
 27. Laurie BK, Katz et al : Aspiration cytology of papillary cystic neoplasm of the pancreas. *Am J Clin Pathol* 94(3) : 328-333, 1990
 28. Matsunou H, Konishi F : Papillary cystic neoplasm of the pancreass A Clinicopathological study concentering the tumor aging and malignancy of nine cases. *Cancer* 65 : 283-291, 1990