

## 백악질 열리의 임상 증례

박정철<sup>1</sup>, 백도영<sup>2</sup>, 김창성<sup>1</sup>, 조규성<sup>1</sup>, 채중규<sup>1</sup>, 김종관<sup>1</sup>, 최성호<sup>1\*</sup>

1. 연세대학교 치과대학 치주과학교실, 치주조직재생연구소

2. 연세대학교 치과대학 보존과학교실

### Clinical case reports of cemental tear

Jung-Chul Park<sup>1</sup>, Do-Young Baek<sup>2</sup>, Chang-Sung Kim<sup>1</sup>, Kyoo-Sung Cho<sup>1</sup>, Jung-Kiu Chai<sup>1</sup>,  
Chong-Kwan Kim<sup>1</sup>, Seong-Ho Choi<sup>1\*</sup>

1. Department of Periodontology, Oral Science Research Center, College of Dentistry, Yonsei University

2. Department of Operative Dentistry, College of Dentistry, Yonsei University

#### ABSTRACT

**Purpose:** Cemental tear is an uncommon form of root fracture that can lead to rapid localized attachment loss. When it is exposed in the periodontal pocket, it should be removed to prevent accumulation of dental plaque and calculus.

**Material and Methods:** 2 patients were diagnosed as a cemental tear and they were treated with conventional flap operation and subgingival curettage. Additional treatments such as bone graft or guided tissue regeneration were not performed.

**Result:** Symptoms subsided after the treatment. Periodontal pocket has been reduced but no gain of clinical attachment was observed. Remnant of cemental fragment remained after curettage. However, periodontal pocket was stably maintained and there was no recurrence.

**Conclusion:** Periodontal attachment loss associated with cemental tear can be successfully treated with conventional periodontal surgical and nonsurgical procedures. (*J Korean Acad Periodontol* 2008;38:551-556)

**KEY WORDS:** Cemental tear; Cementum.

## 서론

백악질 열리(Cemental tear)는 치근면으로부터 백악질 조직이 완전 또는 부분적으로 분리되는 현상을 의미한다<sup>1)</sup>. 백악질 열리 발생 시 대부분 치조정이나 치근단쪽에서 성장선(incremental line)을 따라 일어난다<sup>2,3)</sup> (Fig. 1). 대부분의 경우 발치 후 발견되거나 방사선 사진 상에서 종종 관찰되지만 실제 발생 빈도보다 진단되지 않는 경우가 많은 것으로 사료된다<sup>4)</sup>. 만일 백악질 열리가 발생하여 치주낭 내로 노출되는 경우 급속도로 치주 파괴를 야기하는 원인이 되므로 이에 대한 정확한 원인과 치료 방법은 치주 치료의 중요한 고려 사항이 된다<sup>5-7)</sup>.

현재까지 논문에 보고된 바로는 발병 연령은 평균 63.1세(50세에서 79세까지 분포)로 남성이 70%를 차지하였고 주로 전치와 소구치 등의 단근치에 발생한다. 자연치와 실험치에서 비슷한 정도로 발생하며 환자의 증상은 대부분 증상이 없는 치주낭의 발생이나 국소적 치주염의 진행 내지는 화농(suppurative)의 존재다<sup>8)</sup>. 방사선 사진 상에서는 해당 치아 치근의 근원심 면에 방사선불투과성의 선형으로 나타나곤 한다.

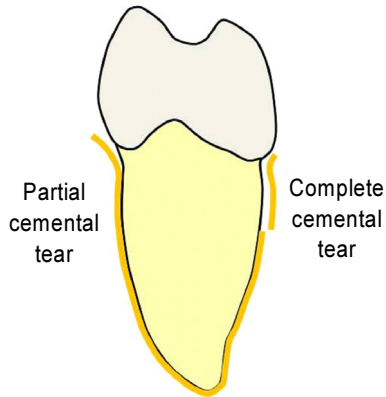
백악질 열리의 정확한 원인은 아직 알려져 있지 않으나 외상 및 구강 내 부기능에 의한 교합 외상의 가능성이 가장 높다<sup>2,5,9,10)</sup>. 하지만 노화에 의해 치주조직 재생 능력이 감소하여 발생한다는 가설이 제안된 바 있다<sup>2,6,7)</sup>. 백악질 열리 발생 시 구강 내에 노출되지 않는 경우 잠재적인 재생 능력에 의해 치유가 되지만, 치주낭을 통해 구강 내 노출 시 치태와 치석 침착의 장소를 제공하여 인접 치주조직의 파괴가 급속도로 일어난다. 이 과정에서 화농을 동반한 급성 부종

Correspondence: Seong-Ho Choi

Department of Periodontology, College of Dentistry, Yonsei University,  
134 Shinchon-dong, Seodaemun-gu, Seoul, 120-752, Korea.

E-mail: shchoi726@yuhe.ac., Tel: 82-2-2228-3189, Fax: 82-2-392-0398

Received: Jul 1, 2008; Accepted: Aug 14, 2008



**Figure 1.** Schematic drawing of complete and partial cemental tear.

이 발생하기도 하며 환자는 종종 통증을 호소하기도 하나 정확한 감별 진단이 용이하지 않다. 백악질 열리와 감별진단 해야 할 질환으로는 특히 실험치에서 자주 발생하는 수직적 치근 파절이 있으며 이외에 치주 농양, 치성-치주 감염 등이 존재한다.

백악질 열리의 치료 방법으로는 근본적으로 분리된 백악질 절편을 제거해 주는 것이 제시되었다<sup>8)</sup>. 그 방식으로는 치석제거술과 치근활택술, 치은박리소파술 등이 존재하며 제거한 후에는 치조골이식, 조직유도재생술(guided tissue regeneration) 등의 추가 처치를 시행하기도 한다. 치주조직의 파괴가 심하여 치료가 불가능한 경우는 발치하며, 반대로 증상이 경미한 경우에는 특별한 처치를 하지 않기도 한다<sup>8)</sup>. 백악질 열리는 궁극적인 치료가 일반적인 치주 치료와 다르지 않다는 면에서 이전에는 다소 간과된 바 있다. 하

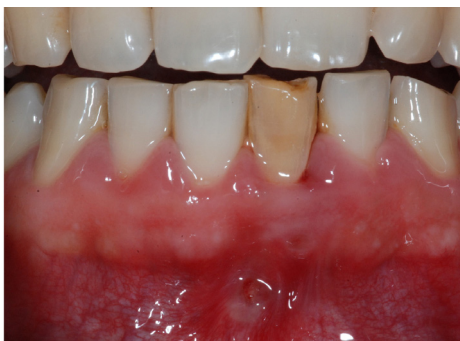지만 명확한 치주 질환의 원인으로 밝혀진 이상 백악질 열리는 반드시 치주 영역에서 다루어야 할 부분이다. 따라서 본 증례 보고에서는 백악질 열리로 진단 내려진 환자의 치료와 예후를 살펴보고 그 임상적, 조직학적 소견을 고찰하고자 하는 바이다.

## 임상 증례

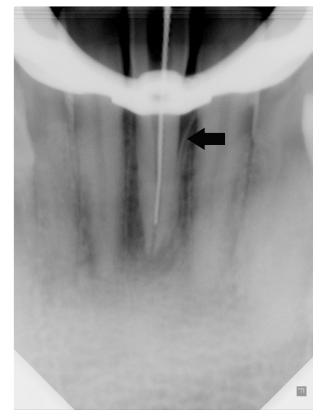
특별한 전신 병력이 없는 2명의 환자가 잇몸이 붓고 아프다는 주소로 보존과(연세대학교 치과대학병원)에서 치주과(연세대학교 치과대학병원)로 의뢰되어 백악질 열리로 진단 내려졌다. 본 증례들에서는 각각 통상적인 외과적 치주치치 및 비외과적 치주치치를 통해 백악질 열리 절편을 제거하고 예후를 살폈다.

### 〈증례 1〉

33세 남성 환자로 하악 전치부의 잇몸이 2일 전부터 붓고 아프다는 주소로 1일 전 개인 치과에서 배농 치료를 받은 후 내원하였다. 병력 상 15년 전 하악 전치를 부딪혀 하악 좌측 중절치의 파절이 일어났고 10년 전부터 변색이 발생했다고 하였다(Fig. 2). 해당 치아는 1도의 동요도를 보이고 원심측으로 8 mm의 탐침 깊이를 보였다. 냉온검사와 전기치수검사(EPT)에 모두 음성 반응을 보여 치수 괴사 및 만성 치근단 농양 진단을 내렸고 방사선학적 소견에서 치근 원심부에서 백악질 열리로 보이는 양상이 관찰되어 백악질 열리로 가진하였다(Fig. 3).



**Figure 2.** Discoloration after trauma with enamel chipping on tooth 31. Formation of fistula was observed on the buccal side of tooth 31.



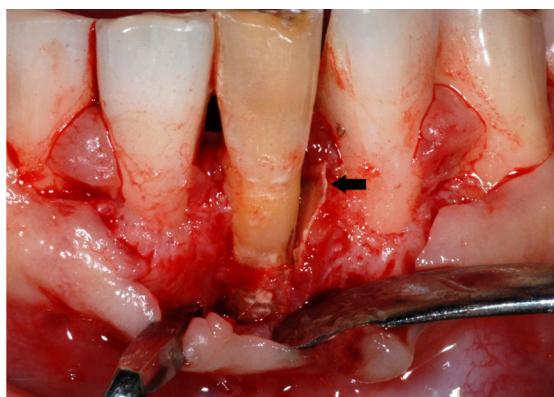
**Figure 3.** Radiopaque linear material was observed on the distal aspect of tooth 31 and presumed to be a fragment of cemental tear(arrow).

당일 보존과에서 근관치료를 시행한 뒤 치주과로 의뢰되어 해당 치아의 치은박리소파술을 시행하였다. 박리 후 해당 치아의 협측과 원심 측에 광범위한 골흡수가 관찰되었고 특히 원심측에서 3×5 mm 크기의 백악질 절편이 치조골에 부착되어 관찰되었다(Fig. 4). 형태, 색조, 경도로 비추어 보아 백악질 열리 절편으로 확실시 되어 생검을 위해 제거한 뒤 치근면과 인접 치조골을 기구를 이용해 제거(debridement)하였다(Fig. 5). 이후 생리식염수로 수 차례 관주(irrigation) 한 뒤 별다른 추가 처치 없이 치은을 원위치 시켜 봉합하였다. 술 후 항생제, 진통제, 소염제를 3일

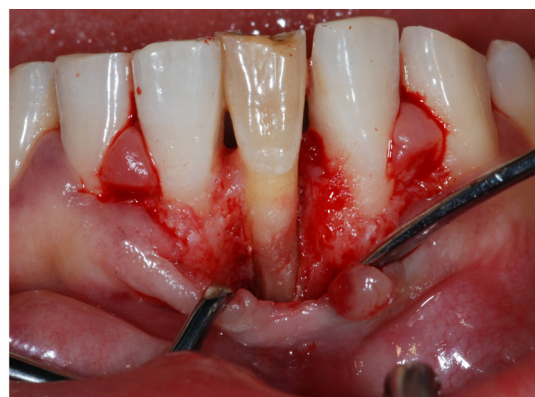간 처방하였고 1주일 후 발사하였다.

1개월 뒤 재내원 시 더 이상의 배농은 없었고 동요도는 감소하여 존재하지 않았다. 원심면의 탐침 깊이는 초기 8 mm에서 6 mm로 감소한 상태였고 초기보다 탐침 시 저항감이 증가되었다(Fig. 6). 환자 역시 특별한 불편감을 호소하지 않았다.

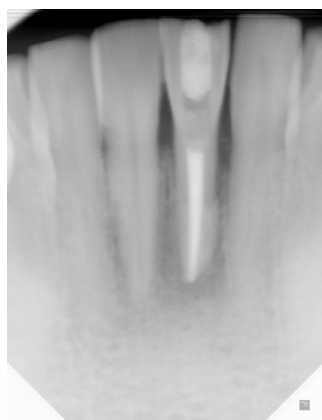조직 시편은 병리학교실(연세대학교 치과대학)에서 제작하였다. 조직학적 소견은 만성 염증 세포가 침윤된 백악질 절편으로 관찰되었고, 주로 비세포성 백악질이 비정상적으로 두껍게 침착되어 존재하는 양상이었다(Fig. 7).



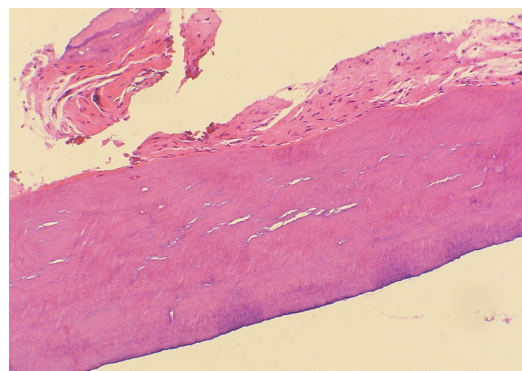
**Figure 4.** Large fragment of cemental tear was detached from root surface and severe bone loss with accumulation of dental plaque and calculus was observed on the buccal and distal aspect (arrow).



**Figure 5.** Cemental tear and dental calculus was completely debrided from root surface and root planing was performed.



**Figure 6.** Radiopaque fragment is no longer observed on the distal aspect of tooth 31.



**Figure 7.** Photomicrograph of the tissue removed from the distal aspect of tooth 31. Histologic evaluation revealed a fragmented cemental tissue with chronic inflammatory cell infiltrate, (hematoxylin and eosin stain; original magnification x100)

## 〈증례 II〉

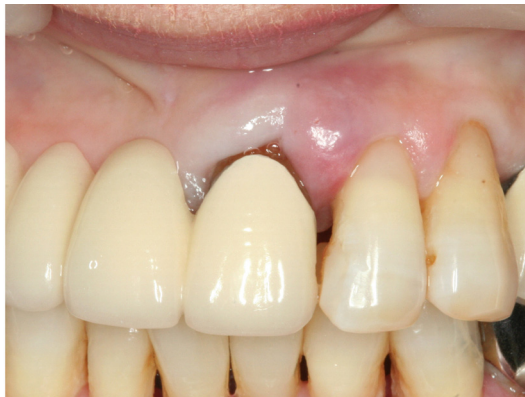56세 여성 환자로 상악 좌측 측절치 부위의 치은이 부었다는 주소로 내원하였다. 상악 좌측 중절치와 측절치 모두 1도의 동요도를 보였고 상악 좌측 측절치의 근심면에서 탐침 깊이가 12 mm까지 측정되었다. 임상적으로는 치간 유두가 부종을 보이고 있었고(Fig. 8), 치근단 방사선 사진에서는 상악 좌측 측절치의 근심면에서 명확한 백악질 열리가 관찰되었다(Fig. 9). 이에 백악질 열리를 동반한 국소적 만성 치주염으로 진단하였다.

환자 병력 상 특별한 외상 경험은 없었으나 국소적인 치주염으로 교합 형태가 변형되어 있었고 교합 점검 시 상악 좌측 측절치에서 다소 증가된 접촉이 관찰되어 교합 조절을 시행한 뒤 국소 마취 하에 치은연하소파술을 시행하였다.

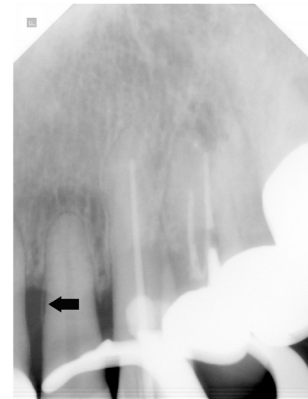
10일 후 소견에서 발적과 부종이 있던 치은이 정상 치은

수준으로 안정되어 있었고 상악 좌측 중, 측절치의 치은 퇴축이 관찰되었다(Fig. 10). 초기 12 mm였던 탐침 깊이는 9 mm로 감소되어 있었으나 치은 퇴축의 양을 감안한다면 임상적 부착 수준의 개선은 없었던 것으로 판단된다. 당일 시행한 치근단 방사선 사진 촬영에서 상악 좌측 측절치의 근심면에서 백악질 열리의 절편이 잔존하고 있는 것으로 관찰되었다(Fig. 11). 이에 치은박리소파술을 통한 완전한 제거를 권유하였으나 증상이 호전되었으므로 경과를 관찰 뒤 시행하기로 하였다.

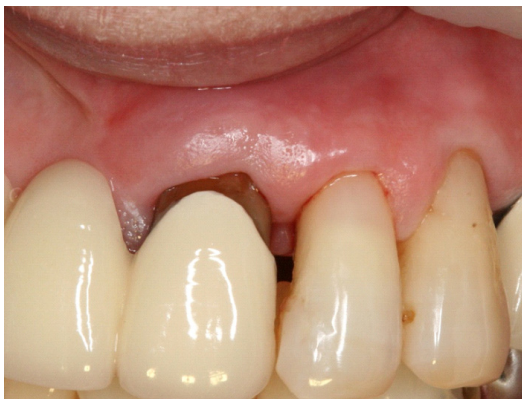3개월 후 재내원 시 임상적 소견에서는 큰 문제점을 발견할 수 없었으며 탐침 깊이도 8 mm에서 안정화되어 있었다. 내원 당일 촬영한 치근단 방사선 사진에서 잔존해 있던 백악질 열리가 흡수된 양상을 보였으나 육안으로 직접 확인하지는 못 했다.



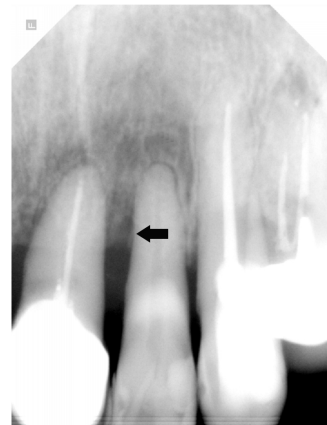
**Figure 8.** Clinical photograph with gingival swelling and redness on mesial aspect of tooth 22.



**Figure 9.** Radiograph showing cemental tear on the mesial aspect of tooth 22 (arrow).



**Figure 10.** Gingival swelling and redness has subsided and gingival recession was observed 10 days after treatment.



**Figure 11.** Radiograph taken 10 days after subgingival curettage showing remnant of cemental tear (arrow).



## 고찰

백악질은 일생을 통해 끊임없이 침착되며 쉽게 재구성되거나 흡수되지 않는 조직이다. 백악질의 침착은 흔히 두 가지 형태로 발생하는데 무세포성 백악질은 전 치근면을 모두 덮고 있으며, 세포성 백악질은 치근점 주변에서 발견된다. 백악질의 두께는 일생을 통해 증가하지만 치경부에서는 10  $\mu\text{m}$ , 치근단 부위에서는 600  $\mu\text{m}$  이상의 두께를 갖는다<sup>11)</sup>. 또한 치주낭 형성 후 백악질이 구강 내 환경에 노출될 경우 활성을 잃거나 표면에서 광광화가 일어나게 된다. 따라서 외상이나 교합 외상에 의해 파절이 쉽게 일어날 수 있다.

백악질 열리의 원인은 아직 규명되지 않았으나 현재 일반 외상 및 교합성 외상(occlusal trauma)에 의한 것이 가장 많은 것으로 사료된다. 임상 증례 1에서는 15년 전의 외상 병력이 있어 백악질 열리의 원인이 되었다고 의심할 수 있었으나 임상 증례 2에서는 특별한 전력이 없었다. 하지만 교합 검사 시 측방운동에서 중증도의 교합 간섭이 확인되었고 교합성 외상이 원인인 것으로 추정되었다.

백악질 열리의 치료법은 언급된 것처럼 파절된 백악질 절편의 제거가 원칙이다. 임상 증례 1에서는 외과적 술식을 통해 직접 임상적인 확인 후 철저한 제거를 시행하였다. 임상 증례 2에서는 이환 부위가 전치부인 관계로 비외과적 술식을 통해 제거를 시도하였으나 술식 후 절편 중 일부가 잔존하는 것으로 방사선 사진에 나타났다. 이를 환자에게 고지하고 추가 외과적 술식을 권유하였으나 환자의 동의를 얻지 못해 경과를 지켜보기로 하였다. 만일 치주낭이 폐쇄되어 백악질 절편이 구강 환경으로부터 차단된다면 치주균의 공격과 집락화로부터 격리됨으로써 자연 치유가 일어날 수 있을 것으로 기대하고 향후 정기 검진을 시행하기로 하였다<sup>2)</sup>.

치주 질환의 분포가 국소화 되어 있거나 고립된 병소에서 깊은 치주낭을 보이는 경우, 또는 급속도로 진행되는 치주낭이 존재하는 경우에는 치주병인을 제외한 다른 원인을 고려할 수 있어야 한다. 그 한 예로서 백악질 열리는 중요한 원인이 됨을 확인할 수 있었다. 하지만 현재로서는 정확한 원인과 이로 인해 야기될 수 있는 임상적 증상이 확립되지 않은 상태이다.

본 증례에서는 백악질 열리의 방사선학적인 소견, 실제 치근면으로부터 분리된 백악질의 임상적 확인, 조직학적 분석을 통하여 백악질 열리가 실제로 치주조직의 파괴를 야기하고 골소실의 원인이 될 수 있음을 확인할 수 있었다. 또한 백악질 열리로 인한 치주 질환 환자에게 외과적 술식과 비외과적 술식을 통한 치료를 진행하여 임상 및 방사선학적으로 개선된 결과를 얻을 수 있음을 확인하였다.

## 참고문헌

1. Carranza FJ. Glickman's Clinical Periodontology. 7th edition. Philadelphia, 1990;60-61.
2. Ishikawa I, Oda S, Hayashi J, Arakawa S. Cervical cemental tears in older patients with adult periodontitis. Case reports. J Periodontol 1996;67:15-20.
3. Ramfjord S, Ash M. Periodontology and Periodontics: Modern Theory and Practice. 1 ed. St. Louis: Ishiyaku EuroAmerica, 1989.
4. Schuluger S, Youdelis R, Page R, Johnson R. Periodontal Diseases. Philadelphia: Lea & Febiger, 1990.
5. Haney JM, Leknes KN, Lie T, et al. Cemental tear related to rapid periodontal breakdown: a case report. J Periodontol 1992;63:220-224.
6. Leknes KN. The influence of anatomic and iatrogenic root surface characteristics on bacterial colonization and periodontal destruction: a review. J Periodontol 1997;68:507-516.
7. Leknes KN, Lie T, Selvig KA. Cemental tear: a risk factor in periodontal attachment loss. J Periodontol 1996;67:583-588.
8. Chou J, Rawal YB, O'Neil JR, Tatakis DN. Cementodentinal tear: a case report with 7-year follow-up. J Periodontol 2004;75:1708-1713.
9. Muller HP. Cemental tear treated with guided tissue regeneration: a case report 3 years after initial treatment. Quintessence Int 1999;30:111-115.
10. Moskow BS. Calculus attachment in cemental separations. J Periodontol 1969;40:125-130.
11. Williams D, Odell FHE, Farthing P. Pathology of Periodontal Disease. The Oxford University Press 1992:17-31.

