

RBM surface 임플란트의 골형성에 대한 EPMA 분석

정환중, 임성빈, 정진형, 홍기석*

단국대학교 치과대학 치주과학교실

EPMA analysis of bone formation around RBM surface implant

Hwan-Jong Jung, Sung-Bin Yim, Chin-Hyung Chung, Ki-Seok Hong*

Department of Periodontology, School of Dentistry, Dan Kook University

ABSTRACT

Purpose: To evaluate bone formation on the implant surface between machined fixture and RBM surface fixture through analyzing of distribution and concentration of Ca and P by EPMA.

Material and Methods: Fixtures had divided in 2 group: Machined(Group I), RBM (Group II). Total 4 fixtures were implanted on rabbit which sacrificed on 2 week and 4 week for the histological specimens. By these specimens EPMA value were measured, compared and analysed by each group to figure out the evidence of clinical use of RBM implant.

Result: After 2 weeks and 4 weeks, it was analyzed that bone formation area, distribution and concentration of Ca and P by EPMA. In distribution and concentration of P Group II was higher than Group I, but there were no statistical significances. In new bone formation area, Group II was more higher than Group I with statistically significances. Both of group, after 4 weeks area is little bit higher than after 2 weeks area but there is no statistically significances.

Conclusion: RBM implant was better than machined implant on the early bone formation.

(J Korean Acad Periodontol 2008;38:503-510)

KEY WORDS: RBM; Implant; EPMA; Machined; stability.

서론

현재 임플란트 술식은 많은 연구와 임상기술의 발전으로 인해 자연 치아 상실시 이를 수복해 줄 수 있는 술식 중의 한 분야로 자리매김 해 왔고, 임플란트는 치아의 고유한 기능인 저작, 발음, 심미 등의 기능을 자연 치아와 유사하게 재현해 내고 있다¹⁻⁴⁾.

1970년대 Bränemark에 의해 “osseointegration”의 개념이 정립되었고 이후 이러한 개념 정립에 힘입어 여러 종류의 임플란트를 발전시켰으며, 이에 따라서 임플란트가 치과 치료 중의 중요한 분야로 자리 매김을 할 수 있었다.

티타늄과 티타늄 합금은 우수한 기계적 성질, 부식 저항

성을 지닌 생체 친화적 물질로써 정형외과와 치과 수술에서 지난 30년 동안 널리 사용되었다. 티타늄 표면은 자발적으로 얇은 산화막이 형성되어 티타늄 이온 누출이 적고 부식 저항성이 좋아 우수한 생물학적 성질을 지닌다⁵⁻⁷⁾.

Osseointegration에 있어서 중요한 결정인자로 임플란트의 표면처리 방식을 우선 지적할 수 있다. 선반 가공에 의한 매끈한 표면처리 방식은 가장 오래된 역사를 가지고 있으며, 골과의 우수한 생체 적합성과 조직 안정성 때문에 오랜기간 동안 임플란트 술식에 이용되어져 왔다⁸⁻¹⁴⁾.

그러나 골 밀도가 낮은 골에서의 성공률을 개선하기 위해 표면을 개선시키려는 노력이 대두되었다. Predecki¹⁵⁾ 등은 불규칙한 표면을 가진 임플란트가 빠른 골 성장과 우수한 기계적 접착을 관찰할 수 있었다고 보고하였다.

Buser¹⁶⁾ 등은 동물실험에서 불규칙하고 거친 표면을 갖는 임플란트가 평활한 표면을 갖는 임플란트에 비해 더 많은 골접착률을 보인다고 하였다.

임플란트 표면의 진화된 양상을 살펴보면 1세대는 평활한

Correspondence: Dr. Ki-Seok Hong

Department of Periodontology, School of Dentistry, Dan Kook University, San 8, Sinbu-dong, Cheonan-si, Choongnam, 330-716, Korea.
E-mail: periohong@dankook.ac.kr, Tel: 82-41-550-1981,
Fax: 82-41-550-1983

Received: Jun 18, 2008; Accepted: Aug 29, 2008

표면을 갖는 임플란트, 2세대 임플란트는 피막 표면을 갖는 임플란트로 수산화인회석 피막(hydroxyapatite coating, HA)과 티타늄 분사 피막(titanium plasma spray, TPS)으로 나누어 볼 수 있다.

RBM(Resorbable Blasted Media blasting) 표면을 갖는 임플란트는 3세대에 속하며, 흡수성 매질로 blasting 기법을 이용하여 임플란트의 거칠기를 증가시켰다. 시판되는 RBM 제품으로는 Paragon, BIO-TIS, Restore RBM, Biohorizon 등의 임플란트가 있다.

Wennerberg¹⁷⁾ 등의 계속적인 연구에 의해 적절한 거친 표면을 가진 RBM 표면을 갖는 임플란트가 removal torque value, 골접착률 등에서 machined 임플란트보다 우수한 결과를 보고하였다. Blasting 방법은 표면에 분사되는 입자의 영향으로 표면적이 증가되어 요철 효과로 골과피의 결합력이 증가되며 거친 표면에 세포의 반응이 활성화되는 장점을 지닌다.

EPMA(Electron Probe Micro Analyzer)는 광물학과 암석학, 나아가 고체물리, 금속학, 무기재료학, 치의학에 이르기까지 고체시료 연구에 광범위하게 쓰이고 있는 정량분석이 가능한 전자현미경이다. 다른 전자현미경처럼 이차전자상(SEI; Secondary Electron Image)이나 후방산란전자상(BSEI; Back Scattered Electron Image)을 관찰할 수 있으므로, 육안으로는 관찰되지 않는 광물의 미세조직을 관찰할 수도 있다. 그러나, EPMA의 가장 중요한 근본적인 기능은 최소 직경 1 micron 영역의 정확한 화학조성을 알아낼 수 있다는 데에 있다. 이론적으로는 4Be에서부터 92U까지 측정이 가능하기 때문에 고체상태시료의 작은 세계를 밝히는 데 매우 효과적이다. 본 연구에서는 EPMA를 통해 Machined, RBM 처리된 임플란트의 Ca, P의 표면 함량을 분석하여 임플란트 매식체 표면에 골 형성의 상대적인 속도와 양을 비교해 보고자 하였다.

재료 및 방법

1. 연구재료

1) 임플란트 매식체

본 연구에서는 총 4개의 임플란트가 실험에 사용되었다. Machined, RBM 처리된 표면을 갖는 임플란트를 각각 2개씩 사용하였다. 모든 임플란트는 3.7 mm의 폭경과 10 mm

의 길이를 가진 매식체를 사용하였다.

- Group I : Machined 임플란트 매식체
- Group II : RBM 처리된 임플란트 매식체

2) 사용된 토끼와 동물 실험

체중 3.0~3.5 kg의 한국산 잡종 토끼 10마리를 사용하였으며 임플란트를 식립하기 위하여 토끼 1마리당 Xylazine hydrochloride(Rompun[®], 한국바이엘) 1.2~1.4 ml(1 ml=23.5 mg)와 Ketamine hydrochloride(유한양행, 한국) 1.0~1.2 ml(1 ml=50 mg)를 근주하여 전신마취시켰다. 전신마취 후 왼쪽 대퇴골 부위에 지혈 목적으로 1:100,000 에피네프린이 함유된 lidocaine 국소마취제를 주사하고 무릎 관절 부위로 피부절개 후 근육과 골막을 박리하여 대퇴골 원심부를 노출하고 통상의 방법으로 임플란트를 식립하였다. 한 마리의 토끼 대퇴골에 1개씩 임플란트를 식립하였다.

술 후 감염방지를 위해 Penbrex[®](유한양행, 대한민국) 100 mg씩을 1일간 근육주사하였다. 2주, 4주 후 각각 1마리를 희생하였다. 토끼의 희생은 Zoletil[®] 50(Virbac, France)과 Rumpun[®](Bayer, Korea)을 9:1로 혼합한 마취액을 체중 kg당 1ml의 비율로 근육 내 주사하여 마취를 유도 정맥 주사하여 마취한 후에 KCl(2 mmol/g, 휴온즈)을 정맥 내로 빠르게 주입하여 희생시켜 표본제작을 위해 임플란트를 포함한 대퇴골을 절편으로 절단 후 고정액에 고정하였고 이를 이용하여, 표본을 제작하여 EPMA를 통한 분석을 시행하였다.

2. 연구방법

1) 조직표본 제작 방법

조직표본 방법은 임플란트를 포함한 골편을 채취하여 조직 시편 제작을 위해 10% 중성 완충 포르말린으로 고정하였다. 조직편을 24시간 간격으로 70%, 80%, 95%, 100%, 순수 100%의 순으로 알코올 농도를 높여 탈수과정을 거쳤다. 탈수된 조직을 100% 알코올과 아세톤을 2:1, 1:1, 1:2의 비율로 바뀌가며 치환시키고 100% Spurr 레진을 2:1, 1:1, 1:2의 비율로 교환하여 침투시키고 100% Spurr 레진으로 2회 24시간씩 교환하였다. 침윤된 조직을 포매될 주형에 위치시켰으며 실온에서 24시간, 70°C 전열기에서 8시간 중합하였다.

주형에서 꺼낸 시편은 임플란트의 장축 방향을 따라서 대퇴골의 내 외측 방향으로 절단하였다. 절단은 저속회전 다

이아몬드 톱(low speed diamond saw, Excell, Extec, USA)을 사용하여 150 um 두께로 실시하고 플라스틱 슬라이드에 부착시킨 후 여러 단계의 grinding system을 이용하여 30 um의 두께로 만들었다. 밝은 색의 형광물이 많을수록 Ca 및 골의 형성이 활발하다고 평가될 수 있다.

2) 연마 표본을 이용한 EPMA 분석방법

EPMA(JXA-8900, JEOL Tokyo, Japan)는 electron probe micro analysis 장치이다. EPMA는 가는 전자선(electron beam)을 시료의 미세부분(단위 um)에 조사할 때 시료표면에서 발생하는 특성 X선을 검출하여 0.001~100% 사이에 농도범위의 원소(4Be~92U)를 비교적 정확히 분석할 수 있는 장치이다.

EPMA를 통한 분석은 back scattered images와 20.0 kV의 accelerating voltage와 2.492×10^{-8} A의 probe current를 이용한 칼슘과 인의 quantitative mapping analysis를 사용하였으며 각각의 spot에 대한 측정시간은 2.0 msec를 적용하였다. 각각의 표본에 대해 전체적인 골 형성 면적 관찰과 함께 특히 칼슘과 인의 농도가 높은 부위에 주의를 기울여 관찰하였다. 칼슘과 인의 농도는 매식체에서 일정하게 500 um 떨어진 골주 면적에서만 측정하였다.

칼슘과 인의 농도는 침착된 농도가 높을수록 적색으로 표현되며 황, 녹색, 청색 순으로 높게 나타나며 이에 따른 대략적인 농도는 기준이 되는 indicator에 의해 측정하였다. 먼저 photoshop(Adobe Inc, USA) 프로그램을 이용하여 확대하여 각각 indicator의 pixel을 filtering 하여 각 level의 pixel 수를 측정하였다. 매식체 주변의 석회화가 진행되는 면적의 계산은 IPTK version 5.0(Reindeer graphic Co, USA) 프로그램을 이용하여 측정하였다. 칼슘의 농도와 인의 농도는 전체 석회화 면적에서 red spot, yellow spot, green spot, blue spot의 비율을 구하여 EPMA 장치에 나타난 index에 따른 상대적인 평균값으로 환산하였다.

결과

1. EPMA를 통한 Ca, P의 면적 및 농도 분석

임플란트 변연부에서 일정하게 500 um로 표본을 자른 결과 총 pixel 수는 가로 89 pixels(500 um), 세로 419 pix-

els(2354 um)로 총 37291 pixels이 측정되었다(1 pixel 길이 5.61797753 micro meter, 1 pixel 면적 31.5616715 micro meter). 각각의 color의 농도 indicator는 0~30까지로 구분되었으며, 농도는 각각의 pixel수에 indicator value를 곱하여 구하였다.

Machined 처리된 임플란트 매식체의 2주 EPMA 소견에서 Ca의 level 1 이상의 pixel의 수는 4516개였으며, level 1 이상 pixel의 분포비율은 12.11%였다. Ca의 총 농도의 합은 8766이었고, 전체 면적에 대한 평균 농도는 0.2351이었다. P의 level 1 이상의 pixel의 수는 8155개였으며, level 1 이상 pixel의 분포비율은 21.87%였다. P의 총 농도의 합은 12446이었고, 전체 면적에 대한 평균 농도는 0.3338이었다(Fig. 1). 골 형성 면적은 1.0204 mm^2 이었다.

4주의 EPMA 소견에서 Ca의 level 1 이상의 pixel의 수는 4109개였으며, level 1 이상 pixel의 분포비율은 11.02%였다. Ca의 총 농도의 합은 13635이었고, 전체 면적에 대한 평균 농도는 0.3656이었다. P의 level 1 이상의 pixel의 수는 7205개였으며, level 1 이상 pixel의 분포비율은 19.32%였다. P의 총 농도의 합은 14159이었고, 전체 면적에 대한 평균 농도는 0.3797이었다(Fig. 2). 골 형성 면적은 1.0698 mm^2 이었다.

1) RBM 처리된 임플란트 매식체

RBM 처리된 임플란트 매식체의 2주 EPMA 소견에서 Ca의 level 1 이상의 pixel의 수는 12426개였으며, level 1 이상 pixel의 분포비율은 33.32%였다. Ca의 총 농도의 합은 64421이었고, 전체 면적에 대한 평균 농도는 1.7277이었다. P의 level 1 이상의 pixel의 수는 12927개였으며, level 1 이상 pixel의 분포비율은 34.66%였다. P의 총 농도의 합은 38875이었고, 전체 면적에 대한 평균 농도는 1.0426이었다(Fig. 3). 골 형성 면적은 1.5587 mm^2 이었다.

4주의 EPMA 소견에서 Ca의 level 1 이상의 pixel의 수는 13570개였으며, level 1 이상 pixel의 분포비율은 36.39%였다. Ca의 총 농도의 합은 73298이었고, 전체 면적에 대한 평균 농도는 1.9658이었다. P의 level 1 이상의 pixel의 수는 14252개였으며, level 1 이상 pixel의 분포비율은 38.22%였다. P의 총 농도의 합은 42710이었고, 전체 면적에 대한 평균 농도는 1.1454이었다(Fig. 4). 골 형성 면적은 1.6331 mm^2 이었다.

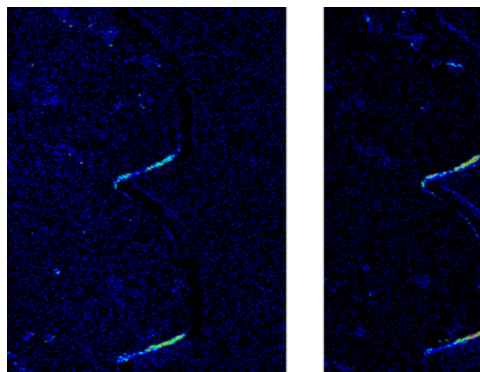


Figure 1. EPMA Analysis of implant (Machined, at 2 weeks) *Left-Ca, Right-P

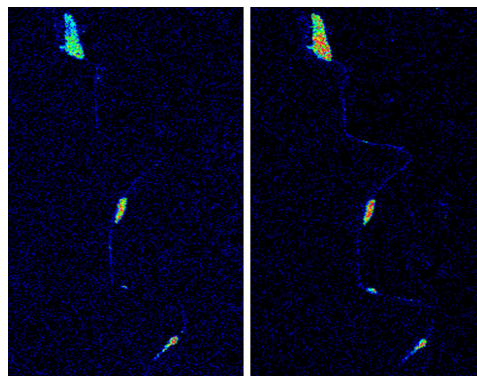


Figure 2. EPMA Analysis of implant (Machined, at 4 weeks) *Left-Ca, Right-P

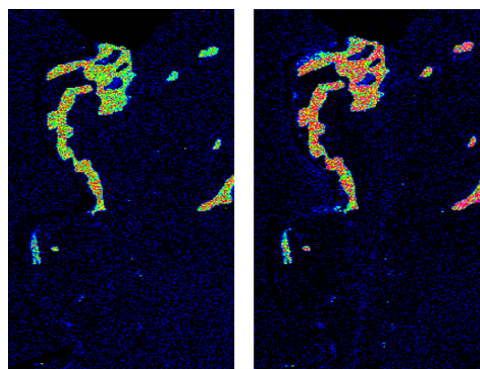


Figure 3. EPMA Analysis of implant (RBM, at 2 weeks) *Left-Ca, Right-P

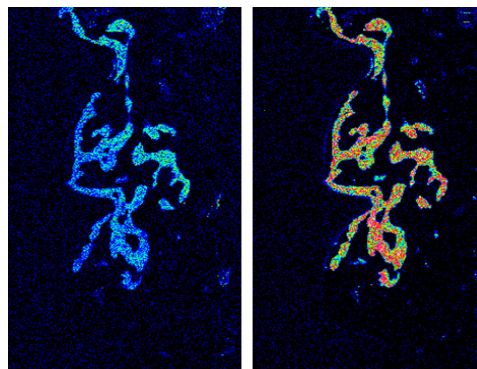


Figure 4. EPMA Analysis of implant (RBM, at 4 weeks) *Left-Ca, Right-P

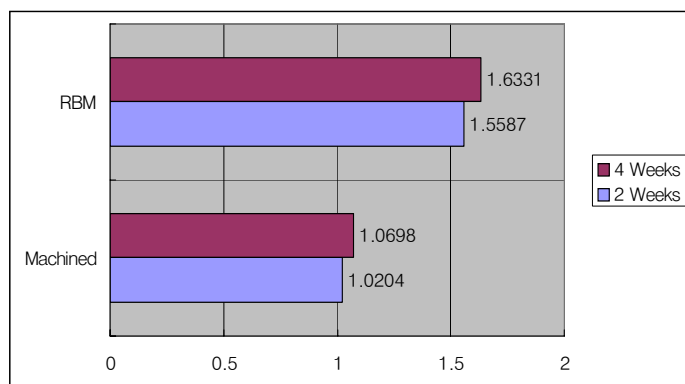


Figure 5. Analysis of bone formation area

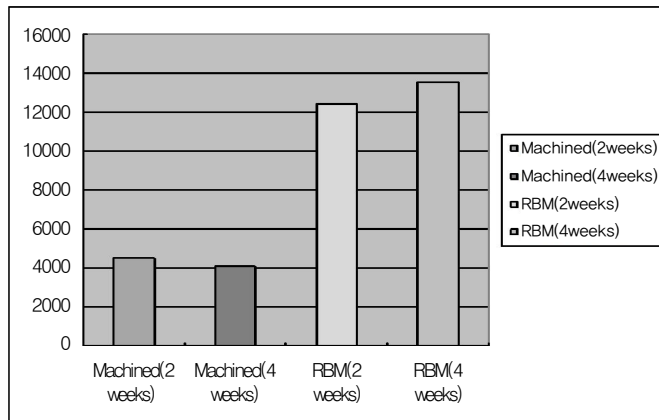


Figure 6. Analysis number of calcium pixel

2. 통계학적 결과 분석

1) EPMA를 통한 골 면적 분석

Machined surface를 가진 임플란트의 경우 2주에서의 골 형성 면적은 1.0204 mm^2 이었으며, 4주에서의 골 형성 면적은 1.0698 mm^2 이었다. RBM 처리된 임플란트의 경우 2주에서의 골 형성 면적은 1.5587 mm^2 이었으며, 4주에서의 골 형성 면적은 1.6331 mm^2 이었다. 두 군 모두에서 2주보다 4주에서 골 형성 면적이 증가되었으며, RBM 처리된 임플란트가 machined surface를 갖는 임플란트에 비해 유의성 있게 높은 골 형성 면적을 나타내었다(Fig. 5).

2) EPMA를 통한 칼슘과 인의 면적 및 농도의 통계 분석

칼슘의 경우, Jonckheere-Terpstra 검정결과 Group II가 Group I에 비해서 level 1 이상의 칼슘 면적과 농도에 있어서 높았으며 통계학적으로 유의성이 있었다. 각 군에서 2주와 4주간에 칼슘의 면적은 Group II에서 약간 증가하였으며, Group I에서는 약간 감소하였으나 통계학적 유의성은 나타나지 않았다. 칼슘의 농도에서는 모든 군에서 2주보다 4주에서 증가된 양상을 나타내었으나 통계학적 유의성은 없었다(Fig. 6). 인의 경우 모든 경우에서 통계학적 유의성이 나타나지 않았다.

고찰

치과 임플란트는 티타늄이 연조직의 개재 없이 경조직인 골과 직접 결합하는 골유착의 개념 하에 지난 30여년 이상 골손치아를 대체하는 한 방법으로서 그 이해와 적용에 많은

발전이 있었다¹⁸⁻²⁰⁾. 이제 보편적인 임상치의학의 한 분야로 자리잡은 치과 임플란트는 표면처리와 지속적인 개선으로 높은 성공률을 보이고 있으며, 저작력의 회복과 같은 기능적인 면의 개선과 함께 심미적인 면의 개선에서도 큰 역할을 담당하고 있다. 또한 처음에 주로 무치악 환자에게서 의치를 영구적으로 안정화시키기 위해 사용되어졌으나, 부분 무치악 환자의 보철 수복시에도 장기적 안정성을 가지고 성공되고 있으며, 최근에는 발치와 함께 동시식립 및 단일 치아의 수복에서도 높은 성공을 보이고 있다²¹⁻²⁷⁾.

지난 10~15년간 임플란트 표면에 관한 많은 개발과 연구가 진행되어 부식(etching), 분사(blasting), 혼합(hybrid) 방식 등을 통하여 거칠기를 증가시키는 방향으로 발전되어 왔다.

많은 연구들²⁸⁻³⁰⁾에서 조직형태측정학적인 분석을 통하여 임플란트의 표면 거칠기를 증가시키는 것은 골과 임플란트의 접촉을 증가시키는 경향이 있음을 보고하였다. 임플란트의 거친 표면을 만들기 위해 RBM방식을 이용한 임플란트에 관한 연구에서 Piattelli³⁰⁾ 등은 machined 표면과 RBM방식으로 처리한 임플란트를 토끼의 대퇴골에 식립한 후 8주 후에 조직학적 및 조직형태측정학적으로 비교한 결과 평활한 임플란트 표면에 비해 RBM 방식으로 표면 처리한 표면에 더 많은 골아세포와 성숙한 골이 직접 접촉되어 있는 것을 관찰하였다고 하였다. Maurizio²⁹⁾ 등은 또한 가토의 슬관절을 이용한 실험을 통하여 RBM 임플란트가 평활한 임플란트보다 골 접촉률이 높고 골 형성이 빠르다고 하였다. Sanz³¹⁾ 등은 치밀골에서 임플란트 나사선이 하버시안 시스템을 가진 층판골 유형의 성숙한 골 조직으로 채워졌으며, 망상골에서는 치밀골 형태의 골 조직이 관찰되고, 염증세포나 섬유

유조직의 개재는 관찰할 수 없었다고 하였다. 그리고 조직 형태 계측학적 평가에서 대조군인 평활한 임플란트는 식립 8주 후 51%의 골-임플란트 접촉률을 RBM 처리된 임플란트는 식립 8주 후 62.3%의 골-임플란트 접촉률을 보여 RBM 임플란트가 골-임플란트 접촉률이 우수하다고 보고하였다. 임플란트에 인접한 부위에 칼슘을 함유한 부위의 분포와 농도가 RBM 처리된 임플란트에서 더 큰 것으로 보아 RBM 처리된 임플란트가 초기 골 형성이 더 많이 생기며 진행 속도도 더 빠른 것으로 생각되었다.

하지만 본 연구에서는 식립 동물의 골질이 초기에 동일하지 않았으며, 2주와 4주에서만 EPMA 분석을 시행하여 비교적 길지 않은 기간에 대한 평가가 이루어졌고, 평가 요소들이 국한되어 이루어졌다. 향후 여러 가지 평가 요소 및 다양한 기간에서의 분석을 통한 깊은 연구가 진행되어야 할 것이다.

참고문헌

- Bränemark PI, Hansson BO, Adell R. et al. Osseointegrated implants in the treatment of the edentulous jaw. Experience from a 10-year period. *Almquist and Wiksell International* 1977.
- Adell R, Lekholm U, Rockler B, Bränemark PI. A 15-year study of osseointegrated implants in the treatment of edentulous jaw. *Int J Oral Surg* 1981;10:387-416.
- Zarb GA, Schmitt A. The longitudinal clinical effectiveness of osseointegrated dental implants. The Toronto study: part I surgical results. *J prosthet Dent* 1990;63:451-457.
- Ericsson I, Lekholm U, Bränemark PI et al. A Clinical evaluation of fixed bridge restorations supported by the combination of tooth and osseointegrated titanium implant. *J Clin Periodontol* 1986;13:307-312.
- Lausmaa J. Surface spectroscopic characterization of titanium implant materials. *Journal of Electron Spectroscopy and Related Phenomena* 1996;81:343-361.
- Eisenbarth E, Velten D, Schenk-Meuser K et al. Interactions between cells and titanium surfaces. *Biomolecular Engineering* 2002;19:243-249.
- Sul YT. The significance of the surface properties of oxidized titanium to the bone response: special emphasis on potential biochemical bonding of oxidized titanium implant. *Biomaterials* 2003;24:3893-3907.
- Hobo S, Ichida E, Garcia LT. *Osseointegration and Occlusal Rehabilitation* Quintessence co 1989;21-32.
- Bränemark PI, Zarb G, Albrektsson T. *Tissue integrated prosthesis*. Quintessence Publishing Co inc 1985.
- Gottlander M, Albrektsson T. Histomorphometric studies of hydroxyapatite coated and uncoated CP titanium threaded implants in bone. *Int J Oral Maxillofac implants* 1991;6:399-404.
- Gottlander M, Albrektsson T. Histomorphometric study of unthreaded hydroxyapatite coated and titanium coated implants in rabbit bone. *Int J Oral Maxillofac implants*. 1992;7:485-490.
- Denissen H, Kalk W, Nieuport H, Maltha J, Hoofe A. Mandibular bone response to plasma-sprayed coatings of hydroxyapatite. *Int Prosthodont* 1990;3:53-58.
- Oonishi H, Yamamoto M, Ishimura H et al. The effort of Hydroxyapatite coating on bone growth into porous titanium alloy implants. *J Bone joint surg* 1989;71:213-216.
- Wennerberg A, Eksessabi A, Albrektsson T, Johansson C, Anderson B. A 1-year follow -up of implants of differing surface roughness placed in rabbit bone. *Int Oral maxillofac Implant* 1997;12:486-494.
- Predecki P, Auslaender BA, Stephan JE, Mooney VL, Stanitski C. Attachment of bone to threaded implants by ingrowth and mechanical interlocking. *J Biomed Mater Res* 1972;6:401-412.
- Buser D, Schenk R, Steinemann S et al. Influence of surface characteristics on bone integration of titanium implants. A histomorpho-metric study in miniature pigs. *Journal of Biomedical Materials Research* 1991;25:889-902.
- Wennerberg A, Albrektsson, Lausmaa J. Torque and histomorphometric and removal torque study of screw-shaped titanium implants and 75um sized particles of Al₂O₃. *Journal of Biomedical Materials Research* 1996;30:251-260.
- Bränemark PI, Hansson BO, Adell R et al. Osseointegrated implants in the treatment of the edentulous jaw. Experience from a 10-year period. *Scand J Plast Reconstr Surg* 1977;16(Suppl.1)1-132.
- Albrektsson T, Zarb G, Worthington P, Eriksson AR. The long-term efficacy of currently used dental implants: A review and proposed criteria of success. *Int J Oral Maxillofac Implants* 1986;11-25.
- Meffert RM, Langer B, Fritz ME. Dental implants: A review. *J Periodontol* 1992;63:859-70.

21. Mayer TM, Hawley CE, Gunsolley JC, Feldman S. The single tooth implant: A viable alternative for single tooth replacement. *J Periodontol* 2002;73:687-693.
22. Lundgren S, Moy PK, Beumer J III, Lewis S. Surgical consideration for endosseous implants in the cranial region: A 3-year report. *Int J Oral Maxillofac Surg* 1993;22:272-277.
23. Gelb DA. Immediate implant surgery: Three-year retrospective evaluation of 50 consecutive cases. *Int J Oral Maxillofac Implants* 1993;13:388-399.
24. Schwartz-Arad D, Chaushu G. Full arch restoration of the jaw with fixed ceramometal prostheses. *Int J Oral Maxillofac Surg* 1998;13:819-825.
25. Rosenquist B, Grenthe B. Immediate placement of implants into extraction sockets: Implant survival. *Int J Oral Maxillofac Implants* 1996;11:205-209.
26. Wilson TG Jr, Schenk R, Buser D, Cochran D. Implants placed in immediate extraction sites: A report of histologic and histometric analyses of human biopsies. *Int J Oral Maxillofac Implants* 1998;13:333-341.
27. Tarnow DP, Fletcher P. The two-to-three month post-extraction placement of root form implants: A useful compromise. *Implants Clin Rev Dent* 1993;2:1-6.
28. Buser D, Scjenk RK, Steinemann S et al. Influence of surface characteristics in bone integration titanium implants. A stomor phometric study in miniature pigs. *J Biomed Mater* 1991;25:889-902.
29. Maurizio P, Antonio S, Michele P et al. Bone reponse to machined and resorbable blast material titanium implants: An experimental study in rabbits. *Oral implantol* 2003;28:2-8.
30. Piattelli M, Scarno A, Paolantonio M, et al. Bone response to machined and resorbable blast material titanium implants: An experimental study in rabbits. *J Oral Implantol* 2002;28:2-8.
31. Sanz A, Oyarzum A, Farias D, Diaz I. Experimental study of bone response to a new surface treatment of endosseous titanium implants. *Implant Dent* 2001;10:126-131.

