

# 실크 피브로인 나노 차폐막(나노가이드-에스)을 이용한 치조골 유도재생능력에 관한 비교 연구

한대현, 홍기석\*, 정진형, 임성빈

단국대학교 치과대학 치주과학교실

## A comparative study for guided bone regeneration of silk fibroin nanomembrane(NanoGide-S™)

Dae-hyun Han, Ki-Seok Hong\*, Chin-Hyung Chung, Sung-Bin Yim

Department of Periodontology, School of Dentistry, Dan Kook University

### ABSTRACT

**Purpose:** To evaluate the safety and efficiency of bone regenerative abilities of silk fibroin nanomembrane(Nanoguide-S)

**Material and Methods:** The objects were 38 patients who had large defect at extraction sockets caused by chronic periodontitis and silk fibroin nano matrix were used on experimental group(N=19) and PLA/PLGA matrix were used on control group(N=19). The width, height, and length by crown-apical direction(socket depth) of defects were measured with the occlusal plane as a reference plane, and tooth axis direction, perpendicular to tooth axis direction were measured on radiographs at 3 months pre-operative, 3 months post-operative.

**Result:** Tissue response to silk fibroin nano matrix and Biomesh were clinically satisfactory and complications such as swelling, exudation, ulceration and vesicles were not found except the ordinary discomfort of operated portion. 3 months later, the width, height, and length by crown-apical direction (socket depth) of defects were clinically improved in both groups with no significant difference. 3 months later radiolucency of tooth axis direction and perpendicular to tooth axis direction were all increased in both groups with no significant difference.

**Conclusion:** By these results biodegradable silk fibroin nano matrix was efficient in GBR on alveolar bone resorption caused by periodontitis compared to Biomesh. (*J Korean Acad Periodontol* 2008;38:475-482)

**KEY WORDS:** Silk fibroin nanomembrane; guided bone regeneration.

### 서론

치주염은 치태세균에 의하여 유발되는 감염성 질환으로 치은의 염증, 치주낭의 형성, 치조골의 파괴를 통하여 결국 치아의 상실을 가져온다. 만성 치주염은 치주염의 가장 흔한 형태로 구취, 치은 출혈, 치태 및 치석의 침착, 치아 동요 등의 임상적 증상을 나타낸다<sup>1)</sup>.

치주염으로 인한 치조골의 소실은 치아지지 조직이 감소하게 되고 결국 발치 후에 치조골 과대결손 부위가 생기게

된다. 치조골 과대결손 부위는 기존의 보철 방법을 통해 치아 수복하게 되는 경우에 정상적인 치아 모양을 재현하기 어려우며, 전치부의 경우 심미적인 문제를 크게 야기하게 되고 구치부의 경우 구강 위생의 문제를 야기하게 된다. 또한 최근에 각광받고 있는 임플란트 기술은 치조골의 적정량이 반드시 필요한데, 치조골 과대손실 부위에는 임플란트를 시술하기가 불가능하며 설사 가능하더라도 역시 심미적인 면과 구강 위생적인 문제는 계속해서 남아 있게 된다. 현재 이렇게 상실된 치조골 과대손실 부위의 골조직 재생과정을 돕기 위하여 자가골, 동종골, 이종골, 합성골 이식 등이 이용되었고, 다양한 종류의 차폐막을 이용한 골조직유도재생술이 이용되고 있다.

1976년 Melcher 등<sup>2)</sup>은 치주치료 후 조직의 재생에 작용하는 4가지 세포 중에서 치주인대 세포와 치조골 세포가 치

Correspondence: Dr. Ki-Seok Hong

Department of Periodontology, School of Dentistry, Dan Kook University, San 8, Sinbu-dong, Cheonan-si, Choongnam, 330-716, Korea, E-mail: periohong@dankook.ac.kr, Tel: 041-550-1983, Fax: 041-550-1983 Received: Jun 8, 2008; Accepted: Jul 15, 2008

조골의 재생에 관여하며, 이 세포가 골 결손부에 도달할 수 있을 때까지 상피세포 및 결합조직의 세포의 이동을 막는다면 골 결손부의 치조골로의 재생을 이룰 수 있다고 하였다. 따라서 골조직 재생유도술에 이용되는 차폐막은 치조골 결손부위에 치조골세포가 도달해서 골조직의 재생을 유도할 때까지 인접 상피세포, 결합조직 세포가 도달하지 않도록 막는 역할을 한다. 이 가설을 제시한 이래, Nyman 등<sup>3,4)</sup>이 millipore filter를 이용하여 치주조직 재생을 이룬 임상증례를 처음 보고하였다. 이를 바탕으로 조직유도재생술의 개념이 확립되었으며, 많은 연구를 통해 조직유도재생술의 성공적인 결과가 보고되고 있다<sup>5-12)</sup>.

1990년대 이후 개발된 다양한 종류의 차폐막이 개발되어 사용되고 있다. 이상적인 차폐막의 조건으로는 우수한 생체 적합성이 필요하며 치조골 재생을 위한 공간을 유지할 수 있을 만한 충분한 기계적인 강도를 지녀야 하며 조직이 간편해야 하고 가격이 저렴해야 하고 흡수성 재료로써 2차 수술이 필요 없어야 한다<sup>13)</sup>. 현재 가장 많이 사용되고 있는 Gore-Tex membrane(W.L.Gore & Associates, inc.USA)은 우수한 생체 적합성을 가지고 있으며, 티타늄을 보강하여 공간 유지를 위한 기계적인 강도를 추가하는 등 다양한 장점을 갖고 있지만, 외국에서 수입되는 제품인 관계로 가격이 비싸고, 비흡수성 재료로 4~6주의 골 재생기간 후에 차폐막을 제거하기 위한 2차 수술이 필요하다.

실크 피브로인 나노 차폐막은 100% 실크 생사를 정련, 생사 용해, 투석, 원심분리, 동결 건조, 방사용액 제조, 전기 방사, 수증기 처리 후 건조시켜 제조되었으며, 내부 구조는 실크 피브로인이 나노섬유로 구성된 차폐막이다. 흰색의 불투명한 얇은 막으로써 크기는 25×30 mm이다. 기존의 실크피브로인이 가지고 있는 창상 치유 및 골재생 촉진 효과를 갖고 있으며, 다양한 약물을 부착하여 만들 수 있는 장점을 갖고 있다. 이와 동시에 nanometer 굵기의 나노섬유로 제작되었기 때문에 표면적이 증가하여 주변세포의 부착이 용이하며, 생체 내에서 부피의 변화가 일어나지 않는다<sup>14-19)</sup>. 또한 흡수성 차폐막으로써 차폐막을 제거하기 위한 2차 수술의 필요성이 없고, 이로 인하여 환자의 경제적 부담 및 치료기간의 단축이 기대된다.

본 연구는 발치와에 만성 치주염 등으로 인해 치조골 과다 손실부가 존재할 경우, 실크 피브로인 나노 차폐막(NanoGide-S<sup>TM</sup>)과 시판중인 흡수성 차폐막(바이오메쉬<sup>®</sup>)으로 골조직유도재생술을 시행하고 골조직재생 능력의 안전성

및 유효성을 평가하기 위하여 실시하였다.

## 연구대상 및 방법

### 1. 연구대상

단국대학교 치과병원 치주과에 내원한 환자 중 발치와에 만성치주염 등으로 인해 치조골 과다 손실부를 가지는 환자 38명을 대상으로 하였다. 선정기준은 만 18세 이상 65세 이하로 외과적 수술처치가 가능한 환자, 최소한 한 개 이상의 치아에 만성치주염 등으로 인해 치조골 과다 손실이 있는 환자, 시험 참여를 동의하며 피험자 동의서에 서명한 자로 하였다. 동통을 수반한 급성 농양 환자, 임신 중이거나 수유 중인 환자, 치아 교정기를 소지한 환자, 기타 윤리적으로 또는 시험 결과에 영향을 줄 수 있어 임상시험의 참여가 부적절하다고 판단되는 경우는 시험 대상에서 제외하였다. 발치될 치아 주위의 인접 골조직이 만성 치주염, 치근단 질환으로 손상이 심한 환자, 발치 전 골조직 손상이 심하여, 발치 후 골조직에 결손부가 되면서 치유가 일어난 환자를 대상으로 하였다. 환자들은 35세에서 62세 사이의 연령 분포를 나타냈으며, 여성이 16명, 남성이 22명이었다.

### 2. 연구방법

연구대상을 2군으로 분류하였다. 실험군에서는 실크 피브로인 나노 차폐막(NanoGide-ST<sup>M</sup>, 나노가이드-에스, 나이백, 한국)을 사용하였고(N=19), 대조군에서는 PLA/PLGA 차폐막(poly(lactic acid)/poly(lactide glycolic acid), Biomesh<sup>®</sup>, 삼양사, 한국)을 사용하였다(N=19).

#### 1) 스크리닝

지원자가 서명한 피험자 동의서를 얻었다. 이 시험에 참여하는 지원자는 피험자 동의를 얻기 위한 설명을 거쳐 자유의사에 의해 피험자 동의서에 서면 동의를 한 후 시험에 참여시켰다.

차폐막 시술의 대상 환자로서의 적합성을 파악하기 위해서 인구학적 정보, 본 시험의의료기기에 대한 기왕력 유무, 급성농양 환자 여부, 임신 여부, 치과 교정기 소지 여부, 전신 질환 등 신체 상태 검사, 발치 부위와 관련된 임상 관찰 및 문진을 시행하였다.

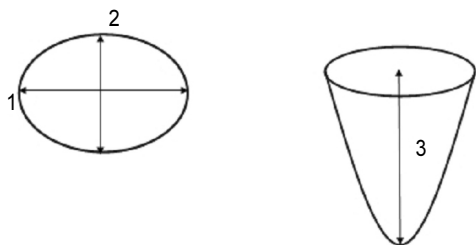
## 2) 외과적 수술

수술 전 전달 및 침윤마취를 시행한다. 전충판막을 거상하여 치조골 과대결손부를 완전히 노출시켰다. 판막거상 후 판막내면의 열구상피층 및 육아조직을 조심스럽게 제거하였다. 잔존골에 부착되어 있는 모든 육아조직을 제거하고 인접한 치아의 모든 침착물을 완전히 제거하였다. 잔존골에는 어떠한 골성형 및 절제도 시행하지 않았다. 치조골 과다 손실부위의 크기는 교합면을 기준평면으로 하여 가로방향의 결손부 크기와 세로방향의 결손부 크기를 측정하고, 치관-치근단 방향으로 골결손부 크기(발치와의 깊이)를 측정하였다. 이 때 William's probe(직경 0.5 mm)를 이용하였다.

국소 인자를 완전히 제거한 후에 실크 피브로인 나노 차폐막(나노가이드-에스) 혹은 시판중인 차폐막(바이오 메쉬)을 골결손 형태에 맞게 잘라 치조골 과대결손 부위에 적용하였다. 적용시 수술부위에 골결손 부위보다 5 mm 정도 연장 피개하도록 차폐막을 조정하여 골의 외형에 알맞도록 차폐막을 위치시켰다. 차폐막을 위치시킨 후 차폐막 하방 부위에서 부분층 판막을 형성하여 치주판막이 장력을 받지 않는 상태에서 시술한 차폐막을 완전히 피개할 수 있도록 하였다. 차폐막 피개시 고정을 위해 차폐막 suture는 하지 않았다. 판막은 치간 단속봉합법으로 봉합하였다.

봉합사는 수술 후 7~10일에 환자를 내원하게 하여, 수술 부위의 봉합사를 조심스럽게 제거하였다.

술후 5일간 항생제 및 소염진통제를 복용하도록 하였으며, 7~10일 후 봉합사를 제거할 때까지 0.012% Chlorhexidine 용액(헥사메딘®, 대웅제약, 한국)으로 하루에 2번 구강 내를 세척하게 하였다. 이 동안 피험자를 1주, 4주, 8주, 12주째 내원하게 하여 차폐막의 구강 내 노출 여부를 확인하고, 인접부위에 염증이 없는지 확인하고, 필요한 경우 인접한 치아의 치은연상 치태를 제거하였다.



**Figure 1.** Clinical alveolar bone defect measurement,  
1: Mesio-distal width, 2: Bucco-lingual width,  
3: Extraction socket depth.

## 3) 임상적인 평가

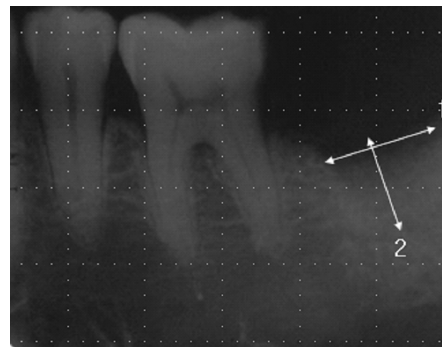
수술하기 직전을 baseline으로 정하였으며, 술 전과 술 후 3개월에 골조직 재생 부위에 치은을 박리한 후 치조골 과다 손실부위의 크기를 교합면을 기준 평면으로 하여 가로 방향의 결손부 크기(근-원심 폭경)와 세로 방향의 결손부 크기를 측정(협-설측 폭경)하고, 치관-치근단 방향으로 골결손부 크기(발치와의 깊이)를 측정하였다(Fig. 1).

## 4) 방사선학적 평가

방사선 사진은 치근단 방사선 사진(periapical X-ray)을 촬영하였다. 방사선 사진은 Baseline과 3개월 후의 방사선 촬영이 가능한 범위 내에서 같은 방향, 같은 각도에서 촬영하도록 하였다. 이를 위해서 평행촬영법(long-cone technique)으로 촬영하도록 하였다. Baseline과 수술 후 3개월 후에 촬영한 방사선 상에서 방사선 투과도가 달라진 부분의 길이를 치아장축 방향, 치아장축 수직 방향으로 측정하여 기록하였다(Fig. 2). Baseline과 수술 후 3개월 후에 촬영한 방사선 상에서 확연한 확대율 오차가 생길 경우에는 인접치아의 확대율을 따져 오차를 보정하여 길이를 계산하였다.

## 5) 통계학적 분석

SPSS version 12.0K 통계처리 프로그램을 사용하였다. 두 처치군(시험군: NanoGide-S, 비교군: 바이오메쉬)의 효과를 비교하기 위한 통계적 분석 방법으로는 처치 전 (baseline) 골결손부의 크기와 처치 3개월 후 골결손부의 크기를 비교하여 골결손부의 골조직 재생량 값을 계산하고 이 값의 평균을 처치군별로 구한 후, 두 처치군의 평균에 차이가 있는지 검정하는 방법(Student's t-test)으로 하며, 95% 신뢰구간을 제시하였다.



**Figure 2.** Radiographic alveolar bone defect measurement,  
1: Tooth axis length, 2: Tooth axis perpendicular length.

방사선투과도 차이가 있는 부분의 거리를 측정하여 처치 전후의 변화를 대조군과 시험군을 Student's t-test로 95% 신뢰구간에서 평가하였다.

## 결과

### 1. 치조골 결손부의 변화량 측정

#### 1) 대조군

가로 방향의 결손부 크기 변화(근-원심 폭경)는 3개월 후에  $1.8 \pm 0.8$  mm였다. 세로 방향의 결손부 크기 변화(협-설측 폭경)는  $1.9 \pm 1.1$  mm이었고 치관-치근단 방향으로 골결손부 크기(발치와의 깊이) 변화는  $3.7 \pm 2.0$  mm이었다(Table 1).

#### 2) 실험군

가로 방향의 결손부 크기 변화(근-원심 폭경)는 3개월 후에  $1.8 \pm 0.8$  mm였다. 세로 방향의 결손부 크기 변화(협-설측 폭경)는  $2.5 \pm 1.2$  mm이었고 치관-치근단 방향으로 골결손부 크기(발치와의 깊이) 변화는  $3.3 \pm 1.8$  mm이었다(Table 2).

**Table 1.** Changes of Clinical Aata on Control Group(mm)

	Post 3m-Baseline
MD	$1.8 \pm 0.8$
BL	$1.9 \pm 1.1$
ED	$3.7 \pm 2.0$

Each value represents mean $\pm$ SD

MD: Mesio-distal width

BL: bucco-lingual width

ED: Extraction socket depth

Baseline: Measurement at operation

Post 3m: Measurement at 3 months postoperatively

**Table 2.** Changes of Clinical Data on Test Group(mm)

	Post 3m-Baseline
MD	$1.8 \pm 0.8$
BL	$2.5 \pm 1.2$
ED	$3.3 \pm 1.8$

Each value represents mean $\pm$ SD

MD: Mesio-distal width

BL: bucco-lingual width

ED: Extraction socket depth

Baseline: Measurement at operation

Post 3m: Measurement at 3 months postoperatively

### 2. 방사선 사진상의 변화

#### 1) 대조군

치아장축 방향의 방사선투과도 길이는 3개월 후에  $3.3 \pm 1.6$  mm였고 치아장축 수직 방향의 방사선투과도 길이는  $1.6 \pm 0.6$  mm이었다(Table 3).

#### 2) 실험군

치아장축 방향의 방사선투과도 길이는 3개월 후에  $3.0 \pm 1.6$  mm였고 치아장축 수직 방향의 방사선투과도 길이는  $1.8 \pm 0.8$  mm이었다(Table 4).

### 3. 각 군간의 골결손부의 골조직 재생량 비교

#### 1) 임상적인 치조골 결손부의 재생량 비교

3개월 후, 가로 방향의 결손부 크기, 세로 방향의 결손부 크기 그리고 치관-치근단 방향으로 골결손부의 크기(발치와의 깊이) 비교에서 NanoGide-S와 바이오메쉬 사이에 통계학적으로 유의한 차이가 없는 것으로 나타났다(Table 5).

**Table 3.** Changes of Radiographic density Data on Control Group(mm)

	Post 3m-Baseline
TARL	$3.3 \pm 1.6$
TPRL	$1.6 \pm 0.6$

Each value represents mean $\pm$ SD

TARL: Tooth axis radiographic length

TPRL: Tooth axis perpendicular radiographic length

Baseline: Measurement at operation

Post 3m: Measurement at 3 months postoperatively

**Table 4.** Changes of Radiographic density Data on Test Group(mm)

	Post 3m-Baseline
TARL	$3.0 \pm 1.6$
TPRL	$1.8 \pm 0.8$

Each value represents mean $\pm$ SD

TARL: Tooth axis radiographic length

TPRL: Tooth axis perpendicular radiographic length

Baseline: Measurement at operation

Post 3m: Measurement at 3 months postoperatively

**Table 5.** Comparison of Various Clinical Data Between Two Groups

	Mean	SD
Nano-Mesh(MD)	.02632	5.2±1.1
Nano-Mesh(BL)	.57895	0.8±0.8
Nano-Mesh(ED)	-.36842	6.0±1.1

Not statistically significant difference between two groups( $p<0.05$ )

MD: Mesio-distal width

BL: bucco-lingual width

ED: Extraction socket depth

SD: Standard deviation, df: degree of freedom, sig: significant level

## 2) 방사선 사진상 치조골 결손부의 재생량 비교

3개월 후, 치아장축 방향의 방사선투과도 길이와 치아장축 수직 방향의 방사선투과도 길이 비교에서 NanoGide-S와 바이오메쉬 사이에 통계학적으로 유의한 차이가 없는 것으로 나타났다(Table 6).

## 고찰

골조직재생유도술에 이용된 실크 피브로인 나노 차폐막은 골결손부 피개 후에 주위 상피조직과 결합조직에서 세포가 이주하는 것을 차단하고, 골조직에서 유래하는 세포들이 골결손부로 이동하도록 하는 역할을 한다. 따라서 골결손부의 치유는 혈병의 형성, 육아 조직의 형성 과정을 거쳐 골조직으로 성숙하는 일반적인 과정을 밟게 되었다.

최근 보고되고 있는 흡수성 차폐막을 이용한 조직유도재생술의 임상적인 연구 결과들을 보면, 조직유도재생술 후 3개월이면 치주낭 깊이, 치은지수, 치태지수, 임상부착수준, 치아동요도 등이 술 전에 비해 유의성 있게 감소하였으며, 이러한 변화들은 술 후 6개월에서의 결과와는 유의한 차이가 없었으므로<sup>20)</sup>, 흡수성 차폐막을 이용한 조직재생능력은 3개월이면 충분히 인정된다고 할 수 있었다. 이러한 조직유도재생술의 결과들로 볼 때, 본 임상시험에서 실시된 골조직유도재생술에서는 발치 후 3개월 후면, 치아를 발치한 공간에 골조직이 형성되고, remodeling 과정을 거쳐 성숙(maturation)되면서 치유 과정이 일어날 것이다. 따라서 임상 검사를 3개월 후에 실시하는 것으로 설정하였다.

Teflon 비흡수성 차폐막을 사용한 실험을 통해 Gottlow 등<sup>3)</sup>은 선택적인 세포증식에 의한 신부착 유도과정을 조직유

**Table 6.** Comparison of Radiographic density Data Between Two Groups

	Mean	SD
Nano-Mesh(TARL)	-.32632	2.15583
Nano-Mesh(TPRL)	.21053	1.08776

Not statistically significant difference between two groups( $p<0.05$ )

TARL: Tooth axis radiographic density Data

TPRL: Tooth perpendicular radiographic density Data

SD: Standard deviation, df: degree of freedom, sig: significant level

도재생(guided tissue regeneration)이라고 정의하였다. 이 후 보다 발전된 형태의 차폐막인 ePTFE(expanded poly-tetrafluoroethylene) 비흡수성 차폐막이 개발되므로 조직유도재생술은 치주조직재생을 위한 대표적인 술식으로 인정받게 되었다<sup>21)</sup>. 그러나 ePTFE와 같은 비흡수성 차폐막은 차폐막의 제거를 위한 2차 수술을 반드시 시행해야 한다는 것 때문에 환자들에게 경제적, 육체적, 정신적으로 또 한번의 고통을 야기하였다. 따라서 비흡수성 차폐막과 동일한 치주조직 재생효과를 나타내면서도 2차 수술이 필요없는 흡수성 차폐막에 대한 연구 및 임상적 응용이 계속 진행되었다.

본 연구에서 실크 피브로인 나노 차폐막과 바이오 메쉬 흡수성 차폐막은 3개월 후에 통계적으로 유의한 치조골 재생을 보였으며 두 차폐막 사이에서 가로 방향의 결손부 크기, 세로 방향의 결손부 크기 그리고 치관-치근단 방향으로 골결손부 크기(발치와의 깊이)는 유의한 차이가 없었다. 또한 방사선 사진상의 변화에서 치아장축 방향의 방사선투과도 길이와 치아장축 수직 방향의 방사선투과도 길이도 두 차폐막 사이에 유의한 차이가 보이지 않았다.

조직유도재생술에 사용하는 합성 흡수성 차폐막은 polyesters를 이용하여 주로 만들며, 비합성 흡수성 차폐막은 교원질과 같은 자연산물을 이용해서 만든다. 치주치료에 사용하는 대부분의 합성 흡수성 차폐막은 PLA(poly-lactic), PGA(polyglycolic acid)나 이들의 연합체인 PLGA(poly-lactic acid와 polyglycolic acid의 copolymer)를 가지고 만든다<sup>19)</sup>. 동물실험에서 Fleisher 등<sup>20)</sup>은 PLA/PGA로 만든 흡수성 차폐막을 사용하여 단순 판막술만을 시행한 대조군에 비해 더 많은 백악질과 치조골, 신부착 형성을 얻을 수 있었다고 보고하였다. 이외의 많은 동물실험<sup>21-23)</sup>과 임상연구들

<sup>24,25)</sup>로 흡수성 차폐막이 조직유도재생을 통해 치주조직을 재생할 수 있었다는 사실을 보고하였고, 흡수성 차폐막의 효과가 비흡수성 차폐막과 비교하여 별 차이가 없음을 보고하였다<sup>26-32)</sup>.

본 실험에서 사용한 실크 피브로인 나노 차폐막과 바이오메쉬 차폐막은 견고성이 떨어져서 공간 유지 능력이 부족하였다. 그러므로 임상에서 적용시 골이식재를 사용한 후 실크 피브로인 나노 차폐막을 적용했을 경우 더 많은 골재생이 나타났을 것으로 생각되었다.

최근 나노공학의 발전으로 나노미터 굵기의 나노섬유를 제작, 이를 조직유도재생술에 이용한 여러 연구들이 진행되고 있다. 나노섬유는 단위 무게당 표면적이 매우 크고 높은 다공성을 가지고 있어서 주변 세포의 부착이 용이할 뿐만 아니라, 수분과 접촉 시 부피의 변화가 없어 생체 내 차폐막의 이동 및 변형을 감소시킨다.

실크 피브로인은 키틴 등과 함께 대표적인 천연고분자 소재의 하나이며 또한 예부터 수술용 봉합사로 사용될 정도로 인체에 대한 친화성이 높은 재료인 것으로 알려져 있다. 다른 천연고분자 재료와는 달리 실크 피브로인은 곤충(누에)을 통하여 순수한 단백질을 대량으로 쉽게 얻을 수 있으며 생체적합성이 우수하여 특별한 정제과정을 거치지 않아도 인체에 대한 거부반응이 거의 일어나지 않고 분말, 막, 다공질체 및 겔 등 다양한 형태로 성형화 할 수 있다는 특징이 있다. 실크 피브로인은 식품 또는 화장품 소재로 이용 가능하고 효소고정화담체 또는 세포배양판 등 생물공학소재 분야 그리고 창상 피복제, 인공혈관 등 의용소재 분야로도 이용할 수 있다.

실크 단백질은 생체이식시 화학적 안정성, 생체적합성, 혈액적합성, 산소투과성, 기계적 성질 등 생체재료로서의 우수한 성능을 가지고 있으므로 창상 피복제, 인공피부, 인공혈관, 인공근육, 콘택트렌즈 등 의공소재와 항혈전소재, 색전물질로 개발될 가능성이 충분히 있다. 상품화하여 임상적으로 쓰일 경우 초고가의 물질로 그 부가가치는 상당히 높으나 여러 가지 용도에 맞는 성형제품 제조는 고도의 첨단 기술을 요하며 동물실험뿐만 아니라 임상실험을 거쳐 입증되어야만 상품화할 수 있는 어려움이 있다.

조직유도재생술을 위해 사용할 수 있는 차폐막은 조직 적합성, 생체적합성, 공간확보, 세포 차단, 조작 용이성 등의 조건을 만족시켜야 하며, 흡수성 차폐막의 경우 흡수 시기가 적당해야 하고 흡수 과정 중에 신생 조직에 대한 부적절

한 염증 반응을 유발하지 않아야 한다. 흡수성 차폐막의 생체 분해 과정은 국소적 염증 반응 등의 문제를 일으킬 수 있으나 바이오메쉬 차폐막과 실크 피브로인 나노 차폐막의 조직 반응은 임상적으로 양호하여 치주수술 부위의 통상적인 불편감 등의 증상 외에 술 후 부종, 농양, 궤양, 수포 등의 합병증은 없었다.

이상의 결과에서 보듯 실크 피브로인 나노 차폐막을 기존의 PLA/PLGA 차단막과 비교해 볼 때 만성치주염 등으로 인한 발치와의 치조골 과다 손실부에 치조골 유도재생능력은 통계학적으로 유의성 있는 차이를 보이지 않음으로써 실크 피브로인 나노 차폐막은 치조골 과다 손실부의 골조직유도재생술에 효과적이라고 볼 수 있었다. 그러나 본 연구는 술 후 3개월까지만 관찰한 한계가 있었고 치조골 결손부의 크기 측정에서 기준부위가 명확하지 않아 정확한 측정에 한계가 있었다. 향후 치조골 결손부의 크기 측정시 명확한 기준을 정하고 더 많은 수의 환자를 대상으로 술 후 결과를 장기적으로 평가함으로써 실크 피브로인 나노 차폐막을 이용한 골조직유도재생술의 장기적 안정성을 입증하기 위한 연구가 필요하리라 생각되었다.

## 참고문헌

1. Socransky SS, Haffajee AD, Goodson JM, Linde J. New concepts of destructive periodontal disease. J Clin Periodontol 1984;11:21-32.
2. Melcher AH. On the repair potential of periodontal tissue. J Periodontol 1976;47:256-260.
3. Gottlow J, Nyman S, Lindhe J, Karring T, Wennstrom J. New attachment formation in the human periodontium by guided tissue regeneration. Case reports. J Clin Periodontol 1986;13:604-616.
4. Nyman S, Lindhe J, Karring T, Rylander H. New attachment following surgical treatment of human periodontal disease. J Clin Periodontol 1982;9:290-296.
5. Nyman S, Gottlow J, Lindhe J, Karring T, Wennstrom J. New attachment formation by guided tissue regeneration. J Periodont Res 1987;22:252-254.
6. Pontorietto R, Nyman S, Lindhe J, Rosenberg E, Sanavi F. Guided tissue regeneration in the treatment of furcation defects in man. J Clin Periodontol 1987;14:618-620.
7. Becker W, Becker B, Berg L et al. New attachment after

- treatment with root isolation and vertical osseous defects. *Int J Periodontics Restorative Dent* 1988;8:8-23.
8. Pontoriero R, Lindhe J, Nyman S et al. Guided tissue regeneration in degree II furcation-involved mandibular molars. A clinical study. *J Clin Periodontol* 1988;15:247-254.
  9. Lekovic V, Kenney EB, Kovacevic K, Carranza Jr. Evaluation of guided tissue regeneration in class II furcation defects. A clinical re-entry study. *J Periodontol* 1989;60:694-698.
  10. Pontoriero R, Lindhe J, Nyman S et al. Guided tissue regeneration in the treatment of furcation defects in mandibular molars. A clinical study of degree III involvements. *J Clin Periodontol* 1989;16:170-174.
  11. Caffesse R, Smith BA, Duff B et al. Class II furcations treated by guided tissue regeneration in humans. Case reports. *J Periodontol* 1990;61:510-514.
  12. Gottlow J, Karring T. Maintenance of new attachment gained through guided tissue regeneration. *J Clin Periodontol* 1992;19:315-317.
  14. Byung Moo Min, Lim Jeong, Young Sik Nam et al. Formation of silk fibroin matrices with different texture and its cellular response to normal human keratinocytes. *Biological Macromolecules* 2004;34:223-230.
  15. Byung Moo Min, Gene Lee, So Hyun Kim et al. Electrospinning of silk fibroin nanofibers and its effect on the adhesion and spreading of normal human keratinocytes and fibroblasts in vitro. *Biomaterials* 2004;25(7-8):1289-1297.
  16. Jayaraman K, Kotaki M, Zhang Y, Mo X, Ramakrishna S. Recent advances in polymer nanofibers. *Nanosci Nanotechnol* 2004;4(1-2):52-65.
  17. Bhattarai SR, Bhattarai N, Yi HK et al. Novel biodegradable electrospun membrane: scaffold for tissue engineering. *Biomaterials* 2004;25(13):2595-2602.
  18. Huttmacher D, Hurzeler MB, Schliephake H. A review of material properties of biodegradable and bioresorbable polymers and devices for GTR and GBR applications. *Int J Maxillofac Implants* 1996;11:667-678.
  19. Fleischer N, Waal HD, Bloom A. Regeneration of lost attachment apparatus in the dog using vicryl absorbable mesh(polyglactin910). *Int J Periodont Rest Dent* 1988;8:45-54.
  20. Quinones CR, Caton JG, Mota LF, Polson AM, Wagener CJ. Evaluation of synthetic biodegradable barriers to facilitate guided tissue regeneration. *J Periodont Res* 1990;69:275.
  21. Quinones CR, Caton JG, Polson AM et al. Evaluation of synthetic biodegradable barriers to facilitate guided tissue regeneration in interproximal sites. *J Periodontol* 1991;62:86.
  22. Hurzeler MB, Quinones CR, Caffesse RG, Schupbach P, Morrison EC. Guided periodontal tissue regeneration in interproximal intrabony defects following treatment with a synthetic bioabsorbable barrier. *J Periodontol* 1997;68:489-497.
  23. Wang HL, O'Neal RB, MacNeil LM. Regenerative treatment of periodontal of periodontal defect utilizing a bioresorbable collagen membrane. *Pract Periodont Aesthet Dent* 1992;4:35-41.
  24. Parodi R, Carusi G, Santarelli G et al. Guided tissue regeneration employing a collagen membrane in a human periodontal bone defect: A histologic evaluation. *Int J Periodont Rest Dent* 1997;17:283-291.
  25. Galgut P, Pitrola R, Waite I, Doyle C, Smith R. Histologic evaluation of biodegradable and non-degradable membrane placed transcutaneously in rats. *J Clin Periodontol* 1991;18:581-586.
  26. Cortellini P, Pini-Prato G, Tonetti MS. Periodontal regeneration of human intrabony defects with bioresorbable membranes. A controlled clinical trial. *J Periodontol* 1996;67:217-223.
  27. Caffesse RG, Mota LF, Quinones CR, Morrison EC. Clinical comparison of resorbable and nonresorbable barriers for guided periodontal tissue regeneration. *J Clin Periodontol* 1997;24:747-752.
  28. Weltman R, Trejo E, Morrison E, Caffesse R. Assessment of guided tissue regeneration procedures in intrabony defects with bioabsorbable and nonresorbable barriers. *J Periodontol* 1997;68:582-591.
  29. Teparat T, Solt CW, Claman LJ, Beck FM. Clinical comparison of bioabsorbable barriers with non-resorbable barriers in guided tissue regeneration in the treatment of human intrabony defects. *J Periodontol* 1998;69:632-641.
  30. Eickholz P, Kim TS, Holle R. Guided tissue regeneration with nonresorbable barriers: 6 months results. *J Clin Periodontol* 1997;24:92-101.
  31. Christgau M, Schmalz G, Wenzel A, Hiller KA. Periodontal regeneration of intrabony defects with resorbable and nonresorbable membranes: 30month results. *J Clin Periodontol* 1997;24:17-27.

