

# Machined 임플란트와 RBM surface 임플란트의 비교 연구

유임수, 임성빈, 정진형, 홍기석\*

단국대학교 치과대학 치주과학교실

## A compare research of machined implant and RBM surface implant

Im-Soo Yoo, Sung-Bin Yim, Chin-Hyung Chung, Ki-Seok Hong\*

Department of Periodontology, School of Dentistry, Dan Kook University

### ABSTRACT

**Purpose:** To evaluate RBM surface implant which has its good character like that good initial stability, early bone formation.

**Material and Methods:** In this study fixtures have divided in 2 group: Machined(Group I), RBM(Group II). Total 10 fixtures were implanted on rabbit which sacrificed on week 2 and week 4 for the histological specimens. By these specimens polarized microscopic view, micro CT view, ISQ value were measured, compared and analysed by each group to figure out the evidence that clinical use of RBM implant.

**Result:** ISQ value had no significance differences between 2 groups, However in each group 4, 8 weeks had higher ISQ value than 2 weeks. In polarized microscope, calcification level was following : Group II, Group I. In micro CT, formation of cancellous bone level was following : Group II, Group I.

**Conclusion:** RBM implant was the most excellent on the early bone formation and good initial stability.

(J Korean Acad Periodontol 2008;38:467-474)

**KEY WORDS:** RBM; ISQ; Machined.

## 서론

Bränemark이 1970년대 후반 골유착성 임플란트 성공에 대한 초창기 보고<sup>1)</sup> 이후 임플란트가 치아 결손을 회복할 수 있는 새로운 치료 개념으로 각광받고 있다. 이제 보편적인 임상치의학의 한 분야로 자리잡은 치과 임플란트는 부분 무치악과 전체 무치악 환자들에서 기능과 심미를 해결할 수 있는 방법으로 널리 사용되고 있으며 임플란트의 성공률은 90~95%정도로 높은 성공률이 보고되고 있다<sup>2-7)</sup>.

티타늄 합금(Ti)은 치과 임플란트 영역에서 사용되는 광범위한 금속성 물질이다. Eliades와 Pan은 티타늄이 표면에 안정적 산화 피막을 형성하며, 생체적합성이 높은 특징을 갖는다고 하였다<sup>8,9)</sup>. 다른 금속재료에 비해 골과의 결합이 빠르고, 고인성의 기계적 성질 및 낮은 탄성계수 등의 생체

역학적으로 유리한 특징 때문에 응력이 집중하는 부위를 포함한 구강내 임플란트의 재료로서 사용되어 왔다.

현재 임플란트는 상실된 치아의 심미와 기능을 회복하는데 있어서 매우 효과적이며, 치과 영역에서 차지하는 비중이 점점 커지고 있다. 최근 상실된 치아의 임플란트 수복은 단일 치아 수복뿐만 아니라 고정성 부분 의치 및 악안면 장치의 영역까지 확대되고 있다. 발치 후 즉시 식립 및 저 밀도의 골 부위 식립과 치유기간의 감소를 위하여 임플란트의 물성 개선의 필요성이 더욱 더 대두되고 있다. 따라서 최근 임플란트에 요구되는 성질은 골 형성을 빠르게 촉진하는 것이 중요한 것으로 여겨지고 있다.

Wennerberg<sup>10)</sup> 등의 지속적인 연구에 의해 적절한 거친 표면을 가진 RBM 표면을 갖는 임플란트가 removal torque value, 골 접촉률 등에서 machined 임플란트보다 우수한 결과를 보고하였다. Blasting 방법은 표면에 분사되는 입자의 영향으로 표면적이 증가되어 요철 효과로 골파괴의 결합력이 증가되며 거친 표면에 세포의 반응이 활성화되는 장점을 지닌다. Blasting은 주로 25~250 um 사이즈의 입자를

Correspondence: Dr. Ki-Seok Hong

Department of Periodontology, School of Dentistry, Dan Kook University, San 8, Sinbu-dong, Cheonan-si, Choongnam, 330-716, Korea.  
E-mail: periohong@dankook.ac.kr, Tel: 041-550-1983, Fax: 041-550-1983

Received: Jun 8, 2008; Accepted: Jul 15, 2008

분사하여 거친 표면을 얻는데 초기에 산화알루미늄 입자를 사용하였으나 골 형성을 방해하기 때문에 최근에는 산화티타늄 분사입자를 가장 많이 사용한다.

RBM(Resorbable Blasted Media blasting)은 임플란트 표면에 특정입자의 매질을 분사하여 표면을 거칠게 형성하는 방식으로 매질로는 생체 친화성이 우수한 알루미늄( $Al_2O_3$ ), 산화티타늄( $TiO_2$ ), 산화칼슘( $Ca_3PO_4$ ), 수산화인회석(HA) 등이 있다.

대략 1997년부터 임상에 적용된 이후에 높은 성공률을 보이고 있으며, 지난 10년 동안 Wennerberg<sup>10)</sup>, Buser<sup>11)</sup>, Grook<sup>12)</sup> 등은 이와 같은 거친 표면이 기계가공 임플란트와 비교하여 기계적 결합 안정성과 골 접촉률이 증대 되었다고 보고하였다.

임플란트의 안정성은 임플란트와 골과의 융합(osseointegration)에 의해 이루어지고 유지된다<sup>13)</sup>. 통상적으로 임플란트의 장기간의 성공에 있어서 일차적 안정성(primary stability)이 중요한 역할을 하는 것으로 알려져 있다<sup>14)</sup>. 일차적 안정성은 임플란트 식립시에 일차적 골 접촉의 정도에 의해 발생한다<sup>15)</sup>. 일차적 안정성은 임플란트의 종류(디자인과 표면), 외과적 방법(초기 골과 임플란트의 접촉면), 골의 종류(질과 양)의 3가지의 요소에 영향을 받는다<sup>16-19)</sup>. 이차적 안정성(secondary stability)은 임플란트와 골 접촉면에서 골 형성과 골 개조시에 발생하는 골융합에 의해서 발생한다. 이차적 안정성은 일차적 안정성을 비롯하여 골의 종류, 임플란트의 디자인 등 일차적 안정성에 비하여 더욱 다양한 요소에 의해 영향을 받는다.

안정성 평가를 위하여 기존에는 초음파 진동을 이용한 probing 장치인 periotest(Siemens AG, Bensheim, Germany)를 이용하여 임플란트의 안정성을 평가하였다. 그러나 periotest는 probing 시의 핸드피스 각도나 probe의 위치, 장착된 지대주(abutment)의 길이에 따라 영향을 많이 받는다<sup>20,21)</sup>. 따라서 보다 개선된 측정방법으로서, 최근 RFA를 ISQ라는 측정치로 정형화시킨 Osstell<sup>®</sup>(Integration Diagnostics, Savedalen, Sweden) 장치가 상용화되었다.

Resonance frequency analysis(RFA)는 임플란트의 안정성 및 골융합 정도를 평가하는 수단이다<sup>22)</sup>. RFA는 주변 골이 아닌 주로 임플란트의 길이 및 임플란트와 골 계면의 안정성과 관련이 있다<sup>23)</sup>. RFA값의 측정에 관한 연구는 아직까지 불충분하지만 파괴적이지 않은 기계적 진동에 의해서 임플란트의 안정성을 측정하는 중요한 방법으로 여겨지

고 있다<sup>24,25)</sup>. 본 연구에서는 Osstell mentor<sup>®</sup> 장치를 이용하여 임플란트의 안정성을 평가하였다.

Schwarz<sup>26,27)</sup> 등이 술 전 평가 및 술 후 평가에 있어서 computerized tomography(CT)의 사용을 제시한 이후 임플란트 치료에 있어서 CT의 효용성이 증가하고 있다. 비록 CT 소견이 임플란트의 일차적 안정성을 평가할 수는 없지만, CT를 통해서 bone의 volume 및 형태를 확인할 수 있다<sup>28-31)</sup>.

본 연구에서는 각각 machined, RBM 처리된 임플란트를 토끼에 식립하여 2주, 4주에 희생시키고 조직학적 표본을 얻어 편광현미경 관찰, micro CT(Computed Tomography) view, ISQ(Implant Stability Quotient) 값을 측정하여 각 군간 비교 분석하여 최근 가장 많이 사용되고 있는 RBM 임플란트의 효용성에 관하여 연구하였다.

## 재료 및 방법

### 1. 연구재료

#### 1) 임플란트 매식체

본 연구에서는 총 10개의 임플란트가 실험에 사용되었다. machined, RBM 처리된 표면을 갖는 임플란트를 각각 5개씩 사용하였다. 모든 임플란트는 3.7 mm의 폭경과 10 mm의 길이를 가진 매식체를 사용하였다.

- Group I : machined 임플란트 매식체
- Group II : RBM 처리된 임플란트 매식체

#### 2) 사용된 토끼와 동물 실험

체중 3.0~3.5 kg의 한국산 잡종 토끼 10마리를 사용하였으며 임플란트를 식립하기 위하여 토끼 1마리당 Xylazine hydrochloride(Rompun<sup>®</sup>, 한국바이엘) 1.2~1.4 ml(1 ml=23.5 mg)와 Ketamine hydrochloride(유한양행, 한국) 1.0~1.2 ml(1 ml=50 mg)를 근육하여 전신마취시켰다. 전신마취 후 왼쪽 대퇴골 부위에 지혈목적으로 1:100,000 에피네프린이 함유된 lidocaine 국소마취제를 주사하고 무릎 관절 부위로 피부절개 후 근육과 골막을 박리하여 대퇴골 원심부를 노출하고 통상의 방법으로 임플란트를 식립하였다. 한 마리의 토끼 대퇴골에 각 1개의 임플란트씩만 식립하였다.

술 후 감염방지를 위해 Penbrex<sup>®</sup>(유한양행, 대한민국) 100 mg씩을 1일간 근육주사하였다. 2주, 4주 후 각각 2마리를 희생하였고, 8주 후에 각각 1마리를 희생시켜 ISQ 값을

측정하였다. 그리고 2주, 4주에 그룹별로 두 마리씩 Zoletil<sup>®</sup> 50(Virbac, France)과 Rumpun<sup>®</sup>(Bayer, Korea)을 9:1로 혼합한 마취액을 체중 kg당 1ml의 비율로 근육 내 주사하여 마취를 유도 정맥 주사하여 마취한 후에 KCl(2 mmol/g, 휴온즈)을 정맥내로 빠르게 주입하여 희생시켜 그룹별 한 마리씩은 표본제작을 위해 임플란트를 포함한 대퇴골을 절편으로 절단 후 고정액에 고정하였다. 나머지는 2주와 4주에 그룹별로 한 마리씩 Micro-CT(MCT-CB100MFZ, Hitachi medico, Japan)를 촬영하였다.

## 2. 연구방법

### 1) 조직표본 제작 방법

조직표본 방법은 임플란트를 포함한 골편을 채취하여 조직시편 제작을 위해 10% 중성 완충 포르말린으로 고정하였다. 조직편을 24시간 간격으로 70%, 80%, 95%, 100%, 순수 100%의 순으로 알코올 농도를 높여 탈수과정을 거쳤다. 탈수된 조직을 100% 알코올과 아세톤을 2:1, 1:1, 1:2의 비율로 바뀌가며 치환시키고 100% Spurr 레진을 아세톤과 2:1, 1:1, 1:2의 비율로 교환하여 침투시키고 100% Spurr 레진으로 2회 24시간씩 교환하였다. 침윤된 조직을 포매될 주형에 위치시켰으며 실온에서 24시간, 70°C 전열기에서 8시간 중합하였다.

주형에서 꺼낸 시편은 임플란트의 장축 방향을 따라서 대퇴골의 내 외측 방향으로 절단하였다. 절단은 저속회전 다이아몬드 톱(low speed diamond saw, Excell, Extec, USA)을 사용하여 150 um 두께로 실시하고 플라스틱 슬라이드에 부착시킨 후 여러 단계의 grinding system을 이용하여 30 um의 두께로 만들어 편광현미경을 통하여 매식체의 치관-치근부 사이의 중간 부위를 50배율로 확대하여 평가하였다.

### 2) 매식체의 안정성 평가 방법

Osstell mentor<sup>®</sup>(Integration Diagnostics AB, Sweden)를 사용하여 smart pack을 식립된 매식체 위에 삽입하고 probe를 smart pack의 최근접 부위에 수직으로 위치시켜서 값을 측정한다. Osstell mentor에서 계측된 수치는 Implant Stability Quotient(ISQ)이며, ISQ 측정값의 범위는 1부터 100까지 나타날 수 있다. 계측은 식립 직후, 2주, 4주, 8주에 걸쳐 각각 측정하였으며, 3번 측정하여 평균 값을

ISQ 값으로 정하였다.

### 3) Micro CT view를 통한 소견

조직 표본을 제작하기 전 매식체가 식립되어진 대퇴골 전체를 Micro-CT를 이용하여 x-ray 촬영하였다. 조직을 201 slice의 영상으로 구성하였다.

## 결과

### 1. 매식체의 안정성 정도의 비교

#### 1) Machined 임플란트 매식체

총 5개의 매식체의 ISQ값을 측정하였다. Machined 임플란트 매식체의 식립 직후의 ISQ값은 평균 45.6 cps이었다. 2주 후의 ISQ 값은 평균 41 cps이었으며, 4주 후에는 평균 77 cps, 8주 후에는 평균 73 cps이었다(Table 1).

#### 2) RBM 처리된 임플란트 매식체

총 6개의 매식체의 ISQ값을 측정하였다. RBM 처리된 임플란트 매식체의 식립 직후의 ISQ값은 평균 55.0 cps이었다. 2주 후의 ISQ 값은 평균 39.5 cps이었으며, 4주 후에는 평균 71.5 cps, 8주 후에는 평균 78 cps이었다(Table 1).

### 2. 편광현미경을 통한 조직학적 소견

#### 1) Machined 임플란트 매식체

Machined 임플란트 매식체의 2주 소견에서는 매식체 주변에서 약간의 석회화 물질이 형성되나 극소의 양이며 석회화의 정도도 매우 약하였다(Fig. 1).

4주의 소견에서는 좀더 석회화가 진행된 석회화 물질이 발견되며 약간의 석회화가 많이 진행된 부분도 관찰되었다(Fig. 2).


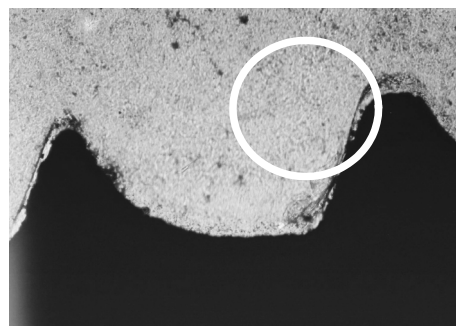
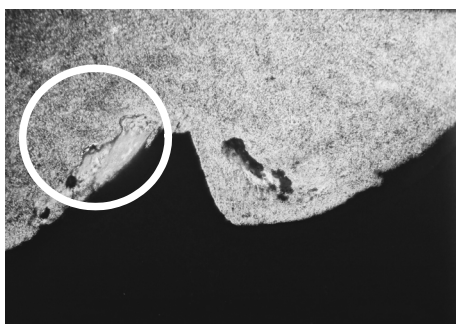

#### 2) RBM 처리된 임플란트 매식체

RBM 처리된 임플란트 매식체의 2주 소견에서는 석회화가 시작되는 부분은 적지만 뚜렷하게 관찰되었다(Fig. 3).

4주 소견에서는 매식체를 중심으로 석회화가 뚜렷하게 진행되는 부분이 다수 나타나는 양상을 보이며, 석회화가 더 많이 진행된 부분도 다수 나타난다(Fig. 4).

**Table 1.** ISQ Value of Each Group

Fixture	Post-implantation	After 2 weeks	After 4 weeks	After 8 weeks
Group I	46	41		
Group I	42	41		
Group I	44		73	
Group I	39		81	
Group I	57			73
Group II	58	40		
Group II	57	39		
Group II	51		85	
Group II	39		58	
Group II	70			78

**Figure 1.** Polarized microscopic view of machined surface implant after 2 weeks. (X50)**Figure 2.** Polarized microscopic view of machined surface implant after 4 weeks. (X50)**Figure 3.** Polarized microscopic view of RBM implant after 2 weeks. (X50)**Figure 4.** Polarized microscopic view of RBM surface implant after 4 weeks. (X50)

### 3. Micro-CT 소견

#### 1) Machined 임플란트 매식체

기계절삭 처리된 임플란트 매식체의 2주 소견에서는 매식체 표면에 소량의 해면골이 형성되었다(Fig. 5).

4주에서는 매식체의 표면에서 해면골의 양이 2주보다 소량 증가한 소견을 보였다(Fig. 6).

#### 2) RBM 처리된 임플란트 매식체

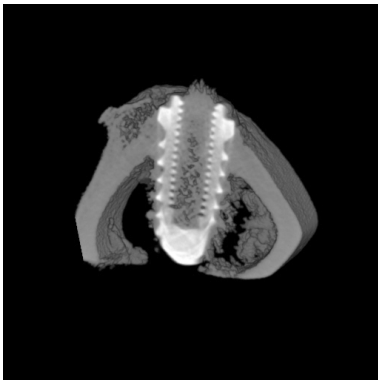2주에서 machined 처리된 매식체보다는 증가된 해면골의 양상을 나타낸다(Fig. 7).

4주에서는 풍부한 골의 형성이 나타나며 골밀도가 증가된 골도 다량 나타난다(Fig. 8).


### 4. 통계학적 결과 분석

#### 1) ISQ값의 통계 분석

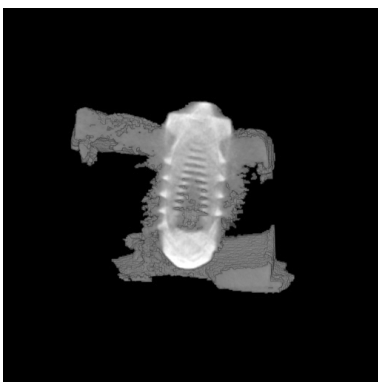
식립 직후의 10개의 매식체의 평균 ISQ 값은  $53.1(SD \pm 8.84)$ 였으며, 2주 후의 4개의 매식체에서의 평균 ISQ 값은  $40.3(SD \pm 1.0)$ , 4주 후의 4개의 매식체에서의 평균 ISQ 값은  $74.3(SD \pm 11.9)$ , 8주 후의 2개의 매식체에서의 평균 ISQ 값은  $75.5(SD \pm 3.5)$ 이었다. 각 군별 ISQ 값은 Kruskal-wallis 검정법으로 통계학적 분석을 한 결과 통계학적 유의성이 발견되지 않았다. Group과 상관없이 각각의 주별 ISQ 값은 Mann-Whitney 검정결과 식립 직후와 2주, 식립 직후와 4주, 식립 직후와 8주, 4주와 8주간에는 통계학적 유의성이 없었으며, 2주와 4주 및 2주와 8주간에는 통계학적인 유의성이 관찰되었다( $p < 0.05$ ) (Fig. 9).



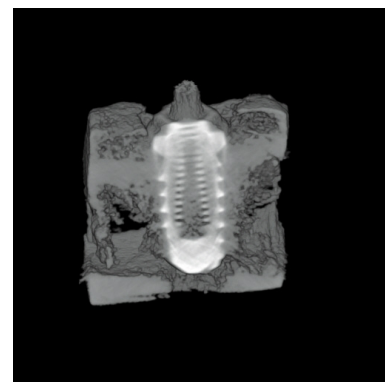
**Figure 5.** Micro CT view of machined surface implant after 2 weeks.



**Figure 6.** Micro CT view of machined surface implant after 4 weeks.



**Figure 7.** Micro CT view of RBM surface implant, (at 2 weeks)



**Figure 8.** Micro CT view of RBM surface implant, (at 4 weeks)

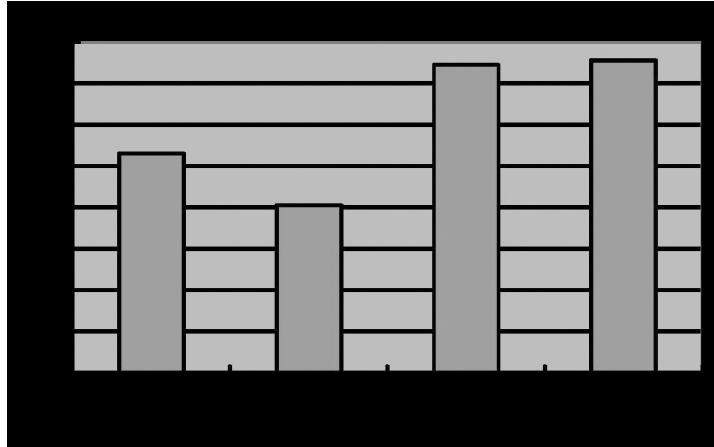


Figure 9. Statistically analysis of ISQ.

## 고찰

실험 결과 ISQ 값은 식립 직후 Group I 이 평균 45.6(범위 42~57), Group II가 55.0(범위 39~70)였으며, 전체 평균은 53.1였다. Group II가 더 큰 ISQ 값을 가졌으나 통계적으로 유의성이 없었으며 식립 직후의 ISQ는 Group 내에서도 차이가 큰 것으로 보아 식립 직후의 ISQ 값은 개개 토끼의 골밀도나 수술시의 외상 차이에 영향을 받은 것으로 생각되었다.

식립 2주 후 ISQ는 Group I 이 평균 41, Group II가 39.5였고, 전체 평균은 40.3(39~41)으로 두 군이 거의 유사한 값을 가졌다. 식립 4주 후 ISQ는 Group I 이 평균 77, Group II가 71.5였고, 전체 평균은 74.3(58~81)이었다. Group I 이 Group II에 비해 큰 ISQ를 보이나 통계학적 유의성은 없었다. 식립 8주 후 ISQ는 Group I 이 평균 73, Group II가 78였으며 전체적으로 평균 ISQ는 75.5이었다.

ISQ 값에서는 Group II가 식립 직후, 2주, 8주에서 Group I 에 비해 컸으나 통계적으로 유의성이 없었다. 또한 2주 ISQ는 식립 직후 4주, 8주보다 낮았으며 4주와 8주와 비교해서는 통계적으로 유의성이 있었다.

본 연구에서의 ISQ값 측정 결과와 비슷하게 Tatsuo 등의 연구에서 즉시 부하와 조기 부하시 임플란트의 평균 ISQ 값은 식립 직후에 비해 1, 2, 3주에는 낮았고 6, 8, 12주에는 높았다. 이는 초기 골 형성이 2주에서 4주에서 가장 많이 형성된다는 것을 나타낸다.

또한, 식립 당시의 ISQ값은 Group II가 Group I 보다 약간 높았는데, 이는 RBM 표면 임플란트가 machined 임플란

트보다 초기 고정력이 우수하다고 생각할 수 있었다.

편광현미경 분석 결과 두 군 모두에서 2주보다는 4주에서 석회화가 더 진행되었으며 석회화 정도는 Group II가 Group I 보다 높았다.

Micro CT 소견에서도 두 군 모두에서 2주보다는 4주에서 매식체 표면에 해면골 형성이 증가되었으며, 해면골 형성도 역시 Group II가 높았으며, Group I 의 순이었다.

본 연구에서 ISQ값, 편광현미경, Micro CT 분석 결과 RBM 처리된 표면을 갖는 임플란트는 machined 임플란트보다 우수한 골 형성 능력 및 안정성을 보여주었고, 현재 시점에서 많이 사용되고 있는 임플란트로서의 가치를 입증하였다.

하지만 본 연구에서는 동일한 개체에 다른 종류의 임플란트를 매식한 것이 아니고 골밀도가 서로 다른 개체에 임플란트를 식립하여 실험시작 시기의 골질이 같지 않았다는 문제점을 갖고 있었기에 동일한 개체에서의 비교를 위한 추가적인 연구가 필요할 것으로 사료된다. 또한 단지 machined 임플란트와 비교하였기 때문에 향후 사용이 증가될 것으로 예측되는 양극산화 임플란트나, 생물질이 첨가된 임플란트와의 비교 연구가 추가되어야 할 것이다.

## 참고문헌

1. Bränemark PI, Hansson BO, Adell R et al. Osseointegrated implants in the treatment of the edentulous jaw. Experience from a 10-year period. Almquist and Wiksell International 1977.

2. Levine RA, Clem DS, Wilson TG et al. Multicenter retrospective analysis of the ITI implant system used for single-tooth replacements: Results of loading for two or more years. *Int J Oral Maxillofac Implants* 1999;14:516-520.
3. Lekholm U, Van Steenberghe D, Herrmann I et al. Osseointegrated implants in the treatment of partially edentulous jaws: A prospective 5year multicenter study. *Int J Oral Maxillofac Implants* 1994;9:627-635.
4. Buser D, Mericsek Stern R, Bernard JP et al. Long-term evaluation of non-submerged ITI implants. Part 1 : 8-year life table analysis of a prospective multi-center study with 2359 implants. *Clin Oral Implants Res* 1997;8:161-172.
5. Tolman DE, Laney WR. Tissue-integrated prosthesis complications. *Int J Oral Maxillofac Implants* 1992;7:477-484.
6. Balshi TJ. An analysis and management of fractured implants: A clinical report. *Int J Oral Maxillofac Implants* 1996;11:660-666.
7. Ragnar A, Eriksson B, Lekholm U et al. A long-term follow up study of osseointegrated implants in the treatment of totally edentulous jaws. *Int J Oral Maxillofac Implants* 1990;14:210-216.
8. Eliades T. Passive film growth on titanium alloys: Physico-chemical and biological consideration. *Int J Oral Maxillofac Implants* 1997;12:621-627.
9. Pan J, Thierry D, Leygraf C. Electrochemical impedance spectroscopy study of the passive oxide film on titanium for implant application. *Electrochim Acta* 1996;41:1143-1153.
10. Wennerberg A, Albrektsson, Lausmaa J. Torque and histomorphometric and removal torque study of screw-shaped titanium implants and 75um sized particles of  $Al_2O_3$ . *Journal of Biomedical Materials Research* 1996;30:251-260.
11. Buser D, Schenk R, Steinemann S et al. Influence of surface characteristics on bone integration of titanium implants. A histomorpho-metric study in miniature pigs. *Journal of Biomedical Materials Research* 1991;25:889-902.
12. Grook K, Geesink R, Klein C, Serekian P. Plasma sprayed coating of hydroxyapatite. *Journal of Biomedical Materials Research* 1987;21:1375-1381.
13. Rasmussen L, Meredith N, Sennerby L. Measurements of stability changes of titanium implants with exposed threads subject to barrier membrane induced bone augmentation. An experimental study in the rabbit tibia. *Clin Oral Implants Res* 1997;8:316-322.
14. Da Cunha HA, Francischone CE, Filho DE, Oliveira RCG. A comparison between cutting torque and resonance frequency in the assessment of primary stability final torque capacity of standard and TiUnite single tooth implants under immediate loading. *Int J Oral Maxillofac Implants* 2004;19:578-585.
15. Barewal RM, Oates TW, Meredith N, Cochran DL. Resonance frequency measurement of implant stability in vivo on implants with a sandblasted and acid-etched surface. *Int J Oral Maxillofac Implants* 2004;19:578-585.
16. Branemark PI, Hansson BO, Adell R et al. Osseointegrated implants in the treatment of the edentulous jaw. Experience from a 10-year period. *Scand J Plast Reconstr Surg* 1977;111(Suppl 16):1-132.
17. Sennerby L, Meredith N. Resonance frequency analysis: Measuring implant stability and osseointegration. *Compend Contin Educ Dent* 1998;18:493-502.
18. Rasmusson L, Stegersjo G, Kahnberg K-E, Sennerby L. Implant stability measurements using resonance frequency analysis in the grafted maxilla: a cross-sectional pilot study. *Clin Oral Dent Relat Res* 1999;1:70-74.
19. Steigenga JT, Al-Shammari K, Nociti FH, Misch CE, Want HL. Dental implant design and its relationship to long-term implant success. *Implant Dent* 2003;12:306-317.
20. Trico J, van Steenberghe D, Rosenberg D, Duchateau L. Implant stability related to insertion torque force and bone density: an in vitro study. *J Prosthet Dent* 1995;74:608-612.
21. Faulkner MG, Giannitsios D, Liipsett AW, Wolfarrdt JF. The use and abuse of the periotest for 2-piece implant/abutment systems. *Int J Oral Maxillofac Implants* 2001;16:486-494.
22. Becker W, Sennerby L, Bedrossian E, Becker BE, Lucchini JP. Implant stability measurements for implant placed at the time of extraction: a cohort, prospective clinical study. *J Periodontol* 2005;76:391-397.
23. Zix J, Kessler-Liechti G, Merickse-Stern R. Stability measurements of 1-stage implants in the maxilla by means of resonance frequency analysis: a pilot study. *Int J Oral Maxillofac Implants* 2005;20:747-752.
24. Meredith N, Alleyne D, Cawley P. Quantitative determination of the stability of the implant-tissue interface using resonance frequency analysis. *Clin Oral Implants Res* 1996;7:261-267.
25. Meredith N. A review of nondestructive test methods and their application to measure the stability and osseointegration

- tion of bone anchored endosseous implants. Crit Rev Biomed Eng 1998;26:275-391.
26. Schwarz MS, Rothman SLG, Rhodes ML, Chafetz N. Computed tomography: Part I. Preoperative assessment of the mandible for endosseous implant surgery. Int J Oral Maxillofac Implants. 1987;2:137-141.
  27. Schwarz MS, Rothman SLG, Rhodes ML, Chafetz N. Computed tomography: Part II. Preoperative assessment of the mandible for endosseous implant surgery. Int J Oral Maxillofac Implants 1987;2:137-141.
  28. Fanuscu MI, Chang TL. Three-dimensional morphometric analysis of human cadaver bone: microstructural data from maxilla and mandible. Clin Oral Implants Res 2004;15: 213-218.
  29. Hanazawa T, Sano T, Seki K, Okano T. Radiologic measurements of the mandible: a comparison between CT-reformatted and conventional tomographic images. Clin Oral Implants Res 2004;15:226-232.
  30. Homolka P, Beer A, Birkfellner W, Nowotny R et al. Bone mineral density measurement with dental quantitative CT prior to dental implant placement in cadaver mandibles: pilot study. Radiology 2002;224:247-252.
  31. Homolka P, Beer A, Birkfellner W et al. Local calibrated bone mineral density in the mandible presented using a color coding scheme. Med Eng Phys 2001;23:673.