

치주판막술에 의해 치료된 골연하 결손부의 장기적 방사선학적 변화 양상의 관찰

배상렬, 박진우, 서조영, 이재목*

경북대학교 치의학전문대학원 치주과학교실

Long-term radiographic evaluation of infrabony defect treated by flap operation

Sang-Ryul Bae, Jin-Woo Park, Jo-Young Suh, Jae-Mok Lee*

Department of Periodontology, School of Dentistry, Kyungpook National University

ABSTRACT

Purpose: The goal of periodontal regenerative therapy is to replace bone, cementum, and periodontal ligament on a previously diseased root surface, which has suffered the loss of these supporting structures. To accomplish the regeneration, a number of surgical procedures have been advocated throughout the years. There seems to be a potential for some spontaneous periodontal tissue regeneration in the bottom of periodontal defect following open flap debridement alone. The aim of this study was to analyse the radiographic bone changes over 2-year after flap operation.

Material and Methods: Patients attending the department of periodontics of Kyungpook National University Hospital were studied. Patients had clinical and radiographic evidence of infrabony defect(s). forty two sites of 33 patients aged 26 to 65 (mean age 45.5) were treated by flap operation with or without osseous surgery. Baseline and over 2-year follow-up radiographs were collected and evaluated for this study. Radiographic assessment includes a bone fill, bone crest change, defect resolution, and % of defect resolution. Pre- and post-treatment differences between variables (maxilla and mandible, gender, defect depth, defect angle) using the paired t-test were examined.

Result: We observed 0.74 mm of bone fill, 0.66 mm of crestal resorption, 1.40 mm of defect resolution, and 27% of percentage of defect resolution. Mandible, women, deeper initial defect depth, narrower initial defect angle showed greater bone fill, defect resolution, and % of defect resolution.

Conclusion: The results of this study suggest that the use of flap operation did enhance the outcome in terms of radiographically detectable bone fill. Both treatment resulted in some loss of crestal bone height.

(*J Korean Acad Periodontol* 2008;38:429-436)

KEY WORDS: flap; radiographic evaluation; periodontitis.

서론

치주 질환의 주된 특징으로 치주낭, 탐침 시 출혈, 치주 부착의 상실 뿐만 아니라, 치조골 상실 등이 있으며, 치주 치료의 궁극적인 목적은 구조적, 기능적으로 상실된 치주조직(치조골, 백악질, 치주인대)을 재생시키는 것이다. 또한 치주 치료의 한 부분으로서 치주 수술은 질환에 이환된 부위로의 적절한 치태조절을 위한 접근성을 제공하고, 치주낭을 제거하거나 감소시킨다.

골연하 결손부를 재생시키기 위한 방법으로 다양한 술식과 재료들이 적용되었으며, 다양한 정도의 성공을 보고하고 있다. 이러한 방법들에는 차폐막을 사용하는 조직유도재생술, 골이식술, 치주판막술이 있으며, 차폐막과 함께 다양한 골이식재를 사용하는 방법도 있다. 이상적이라면 골연하 결손의 제거는 조직재생유도술과 같이 신부착에 의해 달성되어야 하겠지만, 실제 임상에서는 많은 요인을 고려하고 증례에 맞게 가장 적절한 술식을 선택할 필요가 있다. 조직유도재생술은 치간유두의 높이와 두꺼운 치은을 필요로 하는 처치이며, 치은이 얇은 증례나 치은이 퇴축된 경우에는 이 용할 수가 없다. 또한 기술적 난이도가 높고, 양호한 결과를 얻는데 여러 번의 수술이 필요하며, 술후 치은퇴축이 일어날 수 있으므로 고도의 심미성이 요구되는 부위에는 부적합

Correspondence : Dr. Jae-Mok Lee

Department of Periodontology, School of Dentistry, Kyungpook National University, 188-1, Samduk-dong 2ga, Jung-gu Daegu, 700-412, Korea.

E-mail: leejm@knu.ac.kr, Tel: 82-53-420-5951, Fax: 82-53-427-3263

Received: Jun 2, 2008; Accepted: Jun 30, 2008

하다.

치주판막술에 의한 골내 결손부의 치료는 치주 질환에 의해 파괴된 치주 지지 조직의 수복 가능성을 제공한다. Goldman과 Carranza^{1,2)}는 debridement 과정 후 골내 결손부에서 골 충전을 보고하였으며, Elleggard와 Loe³⁾는 골재생을 목적으로 치주 판막술을 시행할 경우, 좁은 3벽성 골 결손에는 분명히 효과가 있고, 2벽성 골연하 결손과 2~3벽성 혼합형 골연하 결손에도 적용할 수 있다고 하였다. 또한 Gottlow⁴⁾ 등은 open flap debridement만 시행한 후 결손부의 기저부에서 약간의 자발적 치주조직 재생이 일어남을 보고하였다. 이러한 이전의 연구들은 적절한 치태 조절이 이루어진다면 치주판막술 후 연조직 뿐만 아니라 골의 예측 가능한 수복을 보고하고 있다.

재생 술식에 대한 치유를 평가하는 방법에는 조직학적 평가 방법, 재수술에 의한 방법, 임상적 연조직 평가에 의한 방법, 방사선학적 분석에 의한 방법 등이 있다. 치료된 부위는 오직 조직학적 평가 방법에 의해서만 재생적 성공을 확인할 수 있다. 하지만 조직학적 시편을 얻기 어려운 단점이 있기 때문에, 다른 대체 방법들이 치료의 결과를 평가하기 위해 사용되어야 한다.

많은 임상적 연구들은 수술 6~12개월 후 재수술에 의한 방법을 재생 평가의 'gold standard'로 사용해 왔다. 이 방법의 장점은 치료에 대한 경조직의 반응에 대해 가장 명확한 정보를 제공해주는 것이다. 하지만 이는 환자를 참여시키기 어렵고, 판막 거상에 의해 일반적으로 치조정 흡수의 결과를 나타낸다고 보고되고 있다⁵⁾. Polson과 Heijl⁶⁾은 치주판막술 후 평균 2.50 mm의 골충전과 0.70 mm의 치조골 흡수를 보고하였고, Froum 등⁵⁾은 평균 1.2 mm 골충전과 0.8 mm의 치조골 흡수를 보고하였다. Becker⁷⁾는 3벽성 또는 치근을 감싸는 듯한 골연하 결손에 대한 판막소파술의 결과를 보고하였는데, 평균 2.55 mm의 골충전과 0.48 mm의 치조골 흡수가 일어난다고 하였다.

임상적 연조직 평가에 의한 방법은 치주낭 감소와 부착수준의 획득에 대해 임상적으로 중요한 정보를 제공한다⁸⁾. 하지만 이러한 방법은 경조직의 반응에 대해 어떠한 정보도 얻을 수 없다. 또한 염증 정도, 탐침 시 힘, 각도 등은 탐침에 의한 연조직 평가를 부정확하게 할 수 있다^{9,10)}.

방사선학적 분석 방법은 치료에 대한 경조직의 반응을 평가하는데 있어 유일하게 비침습적인 방법이다. 선형 방사선학적 평가 방법은 결손부의 골 높이의 변화를 평가하기 위

한 일차원적인 정보를 제공한다. 재생적 치료를 연구할 때 치료반응에 대한 정보를 정확하게 제공할 수 있는 합리적이며 안전한 방법을 사용해야 한다. 따라서 조직학적 평가, 재수술, 연조직 탐침에 의한 방법 등의 한계를 고려할 때 방사선학적 방법이 분석을 위한 다양한 정보를 잠재적으로 제공할 수 있을 것이다. 이러한 방법은 해부학적 구조물 사이의 거리를 측정함으로써 시간에 따른 골수준의 변화를 평가할 수 있다^{11,12)}.

결손부의 특징들은 여러 연구들에 의해 재생적 결과에 관련됨이 밝혀졌다. 이러한 결과는 결손부의 깊이¹³⁾, 결손부의 폭¹⁴⁾, 방사선학적 결손부 각도^{15,16)}, 결손부 외벽의 수¹⁷⁾와 관련되었다. 이러한 결손부 특징들은 결손의 재생적 잠재력의 이론적 근거를 발전시키는데 사용될 수 있을 것이다.

따라서 본 보고에서는, 치주판막술을 시행한 골내 결손부에서, 초진 시와 술후 2년 이상 경과한 방사선 사진을 이용하여 방사선학적 변화 양상을 관찰하였으며, 상악과 하악, 성별, 골내 결손부의 깊이와 각도가 방사선학적 변화에 미치는 영향을 평가해 보고자 하였다.

재료 및 방법

1. 환자

진행된 치주 질환의 치료를 위해 경북대학교병원 치주과에 내원한 33명의 환자(19명 남성, 14명 여성)를 대상으로 하였다. 연령은 26~65세로 평균 45.5세였다. 모든 환자는 1개 또는 2개의 골연하 결손부를 가지고 있었으며, 이는 치근의 중간 혹은 근단부까지 연장되어 있었다. 본 연구를 위하여 환자의 동의를 구한 후 삭제형 골수술을 시행하거나 하지 않고 33명 환자의 42개의 골연하 결손부(상악 21, 하악 21)에 치주판막술을 시행하였다. 위 연구는 경북대학교병원 임상시험심사위원회의 심사를 통과하였다(의연 74005-657).

2. 방사선학적 평가

초진 시와 치주판막술 후 최소 2년(평균 3.4년)이 경과한 치근단 방사선 사진을 대상으로 하였다. 모든 방사선학적 검사는 수술동안 관찰된 골결손부의 형태를 알지 못하는 동일한 검사자에 의하여 측정되었다. 방사선 사진은 고해상도

(1600×3200 dpi)의 스캐너(EPSON EXPRESSION 1600™, EPSON Corporate, Japan)에 의해 스캔되어 컴퓨터에 저장되었다. 방사선 사진상은 이미지 분석 프로그램인 I-Solution®(IMTechnology Inc., Daegwon, Korea)으로 분석, 측정되었다.

골연하 결손부에 대하여 다음의 해부학적 구조들이 스캔된 방사선 사진상에서 Bjorn 등과 Schei 등의 기준에 기초하여 식별되었다(Fig. 1)^{18,19)}.

1. 골내 결손부가 존재하는 치아의 백악-법랑 경계부 (CEJ: cemento-enamel junction)
2. 인접치아의 치근면에 닿는 골내 결손부 치조정의 최상방(BC: top of the crest)
3. 정상적인 간격의 치주인대가 관찰되는 골내 골파괴의 최근단부(BD: bottom of the defect)
4. 치근첨(RA: root apex)

수복물이 존재하는 경우, 백악-법랑 경계부 대신 수복물의 근단 변연을 참고점으로 사용하였다.

이미지 분석 시스템을 사용하여 다음의 선형 측정이 이루어졌다.

1. 백악법랑 경계부에서 결손부저까지의 거리(CEJ-BD)
2. 백악법랑 경계부에서 치조정 최상방까지의 거리 (CEJ-BC)
3. 골내 결손부의 깊이: 백악법랑 경계부에서 결손부저까지의 거리(CEJ-BD) - 백악법랑 경계부에서 치조정

최상방까지의 거리(CEJ-BC)

3. 방사선학적 골변화

술 전, 술 후 방사선 사진을 사용하여 i) 치조정 부위의 골흡수(BC change), ii) 골내 결손부의 골조직 획득양(BF), iii) 결손부 해소 정도(BF-BC change)를 측정하였다.

술 전, 술 후 방사선 사진은 동일하지 않기 때문에, 초진 사진과 2년 이상 경과한 사진 사이의 수직적 왜곡정도를 Tonetti 등²⁰⁾의 방법을 사용하여 측정하였다. 왜곡정도를 측정하기 위해, 해부학적으로 변하지 않는 치근부의 길이 (백악법랑 경계에서 치근첨까지의 거리)를 두 방사선 사진에서 측정하여 다음과 같이 보정인자를 계산하였다.

보정인자=백악법랑 경계부에서 치근첨까지의 거리(초진)
/ 백악법랑 경계부에서 치근첨까지의 거리(2년)

치근 길이를 측정할 수 없는 경우에는 치관 길이를 측정하였다(치관의 절단부에서 치관의 백악법랑 경계까지의 거리).

다음과 같은 방법으로 방사선 사진상에서 2년 후의 골조직 획득양(BF), 치조정의 변화(BC change), 결손부 해소(DR), 결손부 해소 비율이 계산되었다.

1. 골조직 획득=[백악법랑 경계부-결손부저(초진)]-[백악법랑 경계부-결손부저(2년)×보정인자]
2. 치조정의 변화=[백악법랑 경계부-치조정(초진)]-[백악법랑 경계부-치조정(2년)×보정인자]

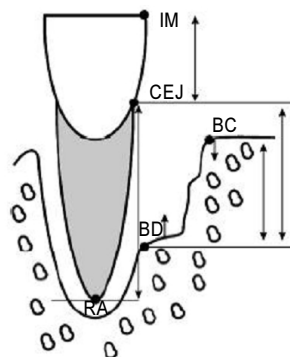


Figure 1. Schematic drawing illustrating the anatomical landmarks and linear measurement taken from radiographs. IM, incisal margin; RA, root apex; CEJ, cemento-enamel junction; BC, bone crest; BD, bottom of the defect.

3. 결손부 해소=골조직획득양-치조정 변화량

4. 결손부 해소 비율=결손부 해소 / 골내 결손부의 깊이
(초진)×100

4. 초진시 골내 결손부 각도의 측정

방사선학적 결손부 각도는 이환치의 치근면을 지나는 선과 골결손부 표면을 지나는 선이 이루는 각도로 정의된다
(15, 21, 22).

5. 측정

동일한 검사자에 의하여 방사선학적 골결손부의 각도, 백악법랑 경계부에서 치조정까지의 거리, 백악법랑 경계부에서 골내 결손부저까지의 거리가 각각 2번씩 측정되었다. 검사자의 측정값의 일치정도를 평가하기 위하여 평균의 차이와 표준오차(평균차이 ± 표준오차)를 평가하였다.

6. 통계

상악과 하악, 성별, 골내 결손부 깊이, 골내 결손부 각도에 따른 방사선학적 골 변화의 차이를 평가하기 위하여 paired t-test를 시행하였다. 유의수준은 95% 신뢰구간을 설정하여 유의성을 검증하였다.

결과

33명 환자(평균나이 45.5세, 26~65세)의 42개의 골연하 결손부에 치주판막술을 시행하였다. 초진 시와 2년 이상이 경과한 방사선 사진을 대상으로 하여 골조직 획득양, 치조정 변화량, 골내 결손부 해소, 골내 결손부 해소 비율을 측정하였다. 동일한 검사자가 측정한 2번의 측정값 사이는 유의한 차이를 보이지 않고, 재현성을 보였다(Table 1). 상악의 골내 결손부 21개(전치 1개, 소구치 6개, 대구치 14개), 하악의 골내 결손부 21개(소구치 7개, 대구치 14개)를 대상으로 하였다.

1. 방사선학적 결과

33명 환자의 42개 골연하 결손부에 치주판막술을 시행한 후 2년 이상의 방사선 사진에서 평균 0.74 mm의 골조직 획득, 0.66 mm의 치조정 흡수, 1.40 mm의 결손부 해소를 관찰할 수 있었으며, 전체 결손부 깊이의 27%가 해소되었다(Table 2). 15%의 결손부 해소를 보인 상악보다 39%를 보인 하악에서 결손부가 더 많이 해소되었다(Table 3). 남성과 여성 사이의 결손부 해소 비율에서 통계학적으로 유의한 차이는 없었다(남성 24%, 여성 31%) (Table 4). 2~4 mm의 초기 결손부 깊이(14%)를 보인 경우보다 4~6 mm의 초기 결손부 깊이(34%)를 보인 경우에서 더 큰 결손부 해소가 관찰되었다(Table 5). 초기 골내 결손부 각도는 결손부의 해소에 유의한 영향을 주지 않았다($0^{\circ} \sim 30^{\circ}$, 31%; $30^{\circ} \sim 60^{\circ}$, 25%) (Table 6).

Table 1. Intra-examiner Variability

intra-examiner variability	bone fill* (mm)	bone crest change* (mm)	defect resolution* (mm)	% of defect resolution* (%)
mean±SD	0.62±0.28	0.40±0.17	0.62±0.36	13.06±7.44

* No statistically significant difference between examiner ($p>0.05$)

Table 2. Radiographic Outcomes (Mean±SD)

	bone fill (mm)	bone crest change (mm)	defect resolution (mm)	% of defect resolution (%)
results (n=42)	0.74±0.06	-0.66±2.39	1.40±2.33	27±46

Table 3. Analysis of Radiographic Outcomes according to Sites (Mean±SD)

	Sites (n)	bone fill [†] (mm)	bone crest hange* (mm)	defect resolution [†] (mm)	% of defect resolution [†] (%)
Maxilla	21	0.24±1.79	-0.58±1.25	0.83±1.25	15±26
Mandible	21	1.23±1.04	-0.73±1.46	1.96±1.21	39±21

[†] Statistically significant difference between dentition (p<0.05)

* No statistically significant difference between dentition (p>0.05)

Table 4. Analysis of Radiographic Outcomes according to Gender (Mean±SD)

	Sites (n)	bone fill* (mm)	bone crest hange* (mm)	defect resolution* (mm)	% of defect resolution* (%)
Men	24	0.71±1.58	-0.58±1.66	1.31±1.36	24±27
Women	18	0.76±1.50	-0.76±0.80	1.52±1.35	31±26

* No statistically significant difference between gender (p>0.05)

Table 5. Analysis of Radiographic Outcomes according to Initial Defect Depth (Mean ± SD)

	Sites (n)	bone fill* (mm)	bone crest hange* (mm)	defect resolution [†] (mm)	% of defect resolution* (%)
2~4mm	15	0.15±1.95	-0.38±1.71	0.53±0.95 ^A	14±29
4~6mm	22	1.03±1.01	-0.65±1.10	1.68±1.21 ^B	34±24
6mm~	5	1.19±1.79	-1.53±0.93	2.72±1.48 ^B	33±14

[†] Statistically significant difference between defect depth (p<0.05)(^{A,B} The same letter indicates no significant difference)

* No statistically significant difference between defect depth (p>0.05)

Table 6. Analysis of Radiographic Outcomes according to Initial Defect Angle (Mean±SD)

	Sites (n)	bone fill* (mm)	bone crest hange* (mm)	defect resolution* (mm)	% of defect resolution* (%)
0~30°	13	0.75±1.42	-0.91±0.80	1.66±0.99	31±17
30~60°	29	0.73±1.59	-0.55±1.53	1.27±1.47	25±30

* No statistically significant difference between defect angle(p>0.05)

고찰

치주조직의 재생을 위하여 다양한 외과적 술식들이 사용되고 있으며, 이는 치조골의 재생장을 포함한다. 이전의 연구로부터 골연하 결손부에 치주판막술을 시행한 경우, 유의할만한 골조직의 획득이 증명되었다⁵⁻⁷⁾. 따라서 본 연구에서는 비교적 용이하게 골조직에 대한 반응을 평가할 수 있는 방사선사진을 사용하여, 치주판막술을 골연하 결손부에 시행한 후 2년 이상의 치조골 변화를 관찰하였다.

33명 환자의 42개 골연하 결손부에 치주판막술을 시행한 2년 후의 방사선 사진에서 평균 0.74 mm의 골조직 획득, 0.66 mm의 치조정 흡수, 1.40 mm의 결손부 해소를 관찰할 수 있었으며, 전체 결손부 깊이에 대해 27%의 해소가 관찰되었다(Table 2). 골연하 결손부에 치주판막술을 시행한 많은 문헌들에 의하면, 술 후 0.4~2.5 mm의 임상부착수준의 획득, 0.5~3.1 mm의 골조직 획득이 보고되고 있다²³⁾. 상악 보다는 하악에서, 남성보다는 여성에서, 초기 골연하 결손부의 깊이가 깊고 좁을수록 더 많은 골 충전과 골연하 결손부 해소를 관찰할 수 있었다(Table 3~6).

상악 치아에서 평균 0.24 mm의 골조직 획득 및 0.83 mm와 15%의 결손부 해소를 보인 반면, 하악 치아에서 1.23 mm의 골조직 획득 및 1.96 mm와 39%의 골내 결손부 해소 등의 더 큰 개선이 관찰되었으며, 이는 통계학적으로 유의하였다(Table 3). 골조직 획득에 있어서의 0.99 mm의 차이와 24% 정도의 결손부 해소 비율에서의 차이는 상악 치아의 해부학적 구조와 치근이개부 위치 등으로 인한 외과적 술식 시 접근성의 결여와 구강위생 관리의 어려움으로 인한 것으로 보인다. 치주판막술에 대한 보고는 아니지만, Mellonig 등²⁴⁾은 하악 2급 치근이개부에서 조직유도재생술 후 1.6 mm의 부착조직 획득을 보인 반면, 상악 2급 치근 이개부에서 1.3 mm의 부착조직 획득을 보고하였으며, 이들은 이러한 원인을 하악보다 상악 대구치의 해부학적 구조로 인한 접근의 어려움을 들었다. 치근이개부 입구 역시 큐렛의 접근을 제한할 만큼 폭경이 좁은데, 초음파 치석제거기를 사용하는 경우에도 복잡하고 미세한 internal curve와 groove로 인하여 접근이 완벽하게 이루어지지 못할 수 있다.

0.71 mm의 골조직 획득과 1.30 mm 및 24%의 결손부가 해소된 남성과 0.76 mm의 골조직 획득과 1.52 mm 및 31%가 결손부가 해소된 여성 사이에서 어떠한 유의성 있는 차이도 관찰되지 않았다(Table 4). 하지만 여성에서 7% 정도

의 결손부 해소 비율이 높게 나타난 것은 양호한 구강위생 관리로 인한 것으로 보인다. Nyman 등과 Rosling 등^{25,26)}은 “전문적인 칫솔질”에 의한 최적의 치태 조절이 이루어질 때 치주판막술 후 연조직 뿐만 아니라 경조직의 예측가능한 회복을 얻을 수 있다고 하였다.

0.15 mm의 골조직 획득과 0.53 mm 및 14%의 결손부 해소를 보인 2~4 mm의 결손부보다 1.03 mm의 골조직 획득과 1.68 mm 및 34%의 결손부 해소를 보인 4~6 mm의 초기 결손부 깊이에서 더 나은 결과가 관찰되었으며, 결손부 해소 양에서는 유의한 차이가 관찰되었으나, 전체 결손부 해소 비율의 차이는 통계학적으로 유의하지 않았다(Table 5). Laurell 등²³⁾은 치주판막술만을 시행한 경우 골충전은 결손부 깊이와 통계학적으로 유의한 상관관계를 보인다고 하였다. 하지만 결손부 깊이와 임상적 부착 수준 획득 사이에는 유의한 상관관계가 없으며, 여러 다른 연구에서 결손부의 깊이와 관련없이 치주판막술 후 제한된 임상 부착 수준 획득을 보고하였다^{27,28)}.

초기 골내 결손부 각도가 작을수록 더 많은 결손부의 해소를 관찰할 수 있었지만(0~30°; 1.66 mm, 31±17%, 30°~60°; 1.27 mm, 25±30%), 통계적 유의성은 존재하지 않았다(Table 6). 치주판막술의 경우는 아니지만 Tonetti 등¹⁵⁾은 골내 결손부에 조직유도재생술 후 1년 뒤에 5.6±2.6 mm의 부착조직획득과 4.3±2.5 mm의 골조직 획득을 보고하며, 골결손부의 깊이가 깊거나 각도가 더 좁을수록 많은 재생이 관찰된다고 하였다. 또한, Steffensen 등¹⁶⁾도 결손부 각도는 치조골의 방사선학적 변화와 확실히 관련된다고 하며, 45도 이하의 결손부는 골수준의 획득을 보이는 반면 그보다 큰 각도를 가진 결손부는 골수준의 감소를 보인다고 하였다. 넓은 골결손부는 보다 많은 경조직 결손이 존재하며, 표층 부분이 더 넓어서 구강 내 노출로 인한 세균 감염과 저작에 의한 미세외상 등과 같은 부작용에 노출되기 쉽다^{15,20)}. 따라서, 방사선학적 골연하 결손부의 각도는 임상가로 하여금 치주판막술에 앞서 골연하 결손부의 골수준 획득 가능성을 결정할 수 있는 유용한 기준이 될 수 있을 것으로 사료된다.

본 연구에서 골연하 결손부에 치주판막술을 시행한 후 2년 이상의 방사선 사진에서 유의할만한 골조직의 획득과 결손부 감소를 관찰할 수 있었다. Bragger 등²⁹⁾은 외과적 술식에 의한 부가적인 골흡수나 골충전은 치료 후 처음 2년 이내에 일어난다고 보고하였다. 따라서 이번 연구에서 2년 이상의 관찰 기간은 외과적 술식을 평가하는데 충분하였다.

33명 환자의 42개 골연하 결손부에 삭제형 골수술을 시행하거나 하지 않고 치주판막술을 시행한 후 2년 이상의 방사선사진에서 골조직 획득, 치조정 흡수, 결손부 해소, 결손부 해소 비율 등을 측정하여 다음과 같은 결과를 얻었다.

1. 평균 0.74 ± 0.06 mm의 골조직 획득, 0.66 ± 2.39 mm의 치조정 흡수, 1.40 ± 2.33 mm의 결손부 해소를 관찰할 수 있었으며, 전체 결손부 깊이의 $27 \pm 46\%$ 가 해소되었다.
2. 상악보다 하악에서, 남성보다 여성에서, 초기 결손부의 깊이가 깊을수록, 초기 골내 결손부의 각도가 작을수록 더 큰 결손부 깊이 감소가 관찰되었다.
3. 골내 결손부의 치료로서의 치주판막술의 결과 결손의 기저부에서 골조직의 획득을 관찰할 수 있었다. 이러한 결과를 유지하기 위해서는 환자의 우수한 구강위생관리 능력과 정기적 내원에 의한 지속적인 구강상태의 관리가 필요할 것으로 사료된다.

참고문헌

1. Goldman HM. A rationale for the treatment of the intrabony pocket; one method of treatment, subgingival curettage. J Periodontol 1949;20:83.
2. Carranza FA. A technique for reattachment. J Periodontol 1954;25:272.
3. Ellegaard B, L   H. New attachment of periodontal tissue after treatment of infrabony lesions. J Periodontol 1971;42:648-652.
4. Gottlow J, Karring T, Nyman S. Guided tissue regeneration following treatment of recession-type defects in the monkey. J Periodontol 1990;61:680-685.
5. Froum SJ, Coran M, Thaller B et al. Periodontal healing following open debridement flap procedures. I. Clinical assessment of soft tissue and osseous repair. J Periodontol 1982;53:8-14.
6. Polson AM, Heijl LC. Osseous repair in infrabony periodontal defects. J Clin Periodontol 1978;5:13-23.
7. Becker W, Becker BE, Berg L. Repair of intrabony defects as a result of open debridement procedures. Report of 36 treated cases. Int J Periodontics Restorative Dent. 1986;6:8-21.
8. Garrett S. Periodontal regeneration around natural teeth. Ann Periodontol 1996;1:621-666.
9. Listgarten MA. Periodontal probing: what does it mean? J Clin Periodontol 1980;7:165-176.
10. van der Velden U, de Vries JH. The influence of probing force on the reproducibility of pocket depth measurements. J Clin Periodontol 1980;7:414-420.
11. Benn DK. A review of the reliability of radiographic measurements in estimating alveolar bone changes. J Clin Periodontol 1990;17:14-21.
12. Hausmann E, Allen K, Carpio L, Christersson LA, Clerehugh V. Computerized methodology for detection of alveolar crestal bone loss from serial intraoral radiographs. J Periodontol. 1992;63:657-662.
13. Falk H, Laurell L, Ravald N, Teiwik A, Persson R. Guided tissue regeneration therapy of 203 consecutively treated intrabony defects using a bioabsorbable matrix barrier. Clinical and radiographic findings. J Periodontol 1997;68:571-581.
14. Mellonig JT. Decalcified freeze-dried bone allograft as an implant material in human periodontal defects. Int J Periodontics Restorative Dent 1984;4:40-55.
15. Tonetti MS, Prato GP, Cortellini P. Periodontal regeneration of human intrabony defects. IV. Determinants of healing response. J Periodontol 1993;64:934-940.
16. Steffensen B, Weibert HP. Relationship between the radiographic periodontal defect angle and healing after treatment. J Periodontol. 1989 May;60:248-254.
17. Selvig KA, Kersten BG, Wikesj   UM. Surgical treatment of intrabony periodontal defects using expanded polytetrafluoroethylene barrier membranes: influence of defect configuration on healing response. J Periodontol. 1993 Aug;64:730-733.
18. Bjorn H, Halling A, Thyberg H. Radiographic assessment of marginal bone loss. Odontologisk Revy 1969;20:165-179.
19. Schei O, Waerhaug J, Lovdal A, Arno A. Alveolar bone loss as related to oral hygiene and age. J Periodontol 1959;30:7-16.
20. Tonetti MS, Prato GP, Williams RC, Cortellini P. Periodontal regeneration of human intrabony defects. III. Diagnostic strategies to detect bone gain. J Periodontol 1993;64:269-277.
21. Steffensen B, Weber HP. Relationship between the radiographic periodontal defect angle and healing after treatment. J Periodontol 1989;60:248-254.
22. Cortellini P, Tonetti MS. Radiographic defect angle influen-

- ces the outcomes of GTR therapy in intrabony defects 77th General Session of the IADR, Vancouver, Canada, March 1999;10-13.
23. Laurell L, Gottlow J, Zyburtz M, Persson R. Treatment of intrabony defects by different surgical procedures. A literature review. *J Periodontol*. 1998;69:303-313.
 24. Mellonig J, Seamons Bm Gray J, Towle H. Clinical evaluation of guided tissue regeneration in the treatment of grade II molar furcation invasions. *Int J Periodontics Restorative Dent* 1994;14:255-271.
 25. Nyman S, Rosling B, Lindhe J. Effect of professional tooth cleaning on healing after periodontal surgery. *J Clin Periodontol* 1975;2:80-86.
 26. Rosling B, Nyman S, Lindhe J. The effect of systematic plaque control on bone regeneration in infrabony pockets. *J Clin Periodontol* 1976;3:38-53.
 27. Pihlstrom BL, McHugh RB, Oliphant TH, Ortiz-Campos C. Comparison of surgical and nonsurgical treatment of periodontal disease. A review of current studies and additional results after 61/2 years. *J Clin Periodontol* 1983;10:524-541.
 28. Kaldahl WB, Kalkwarf KL, Patil KD, Molvar MP, Dyer JK. Long-term evaluation of periodontal therapy: I. Response to 4 therapeutic modalities. *J Periodontol* 1996;67:93-102.
 29. Bragger U, Hammerle CH, Mombelli A, Burgin W, Lang NP. Remodelling of periodontal tissues adjacent to sites treated according to the principles of guided tissue regeneration (GTR). *J Clin Periodontol* 1992;19:615-624.